CORNELIU V. COTEA

HISTOLOGIE SPECIALĂ

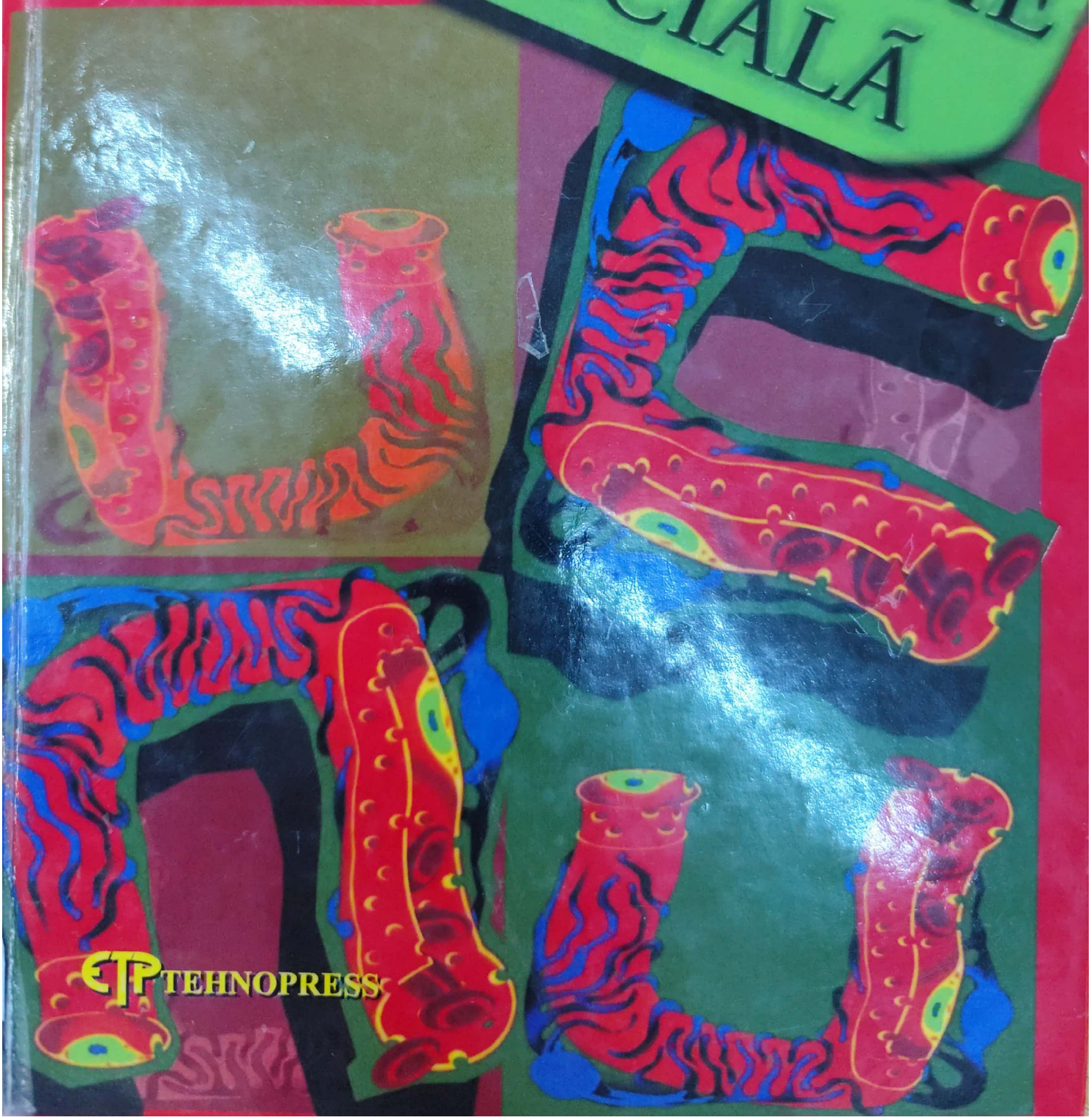

ETP TEHNOPRESS

Scanned with OKEN Scanner

Referenți științifici:

Prof. univ. dr. doc. șt. **Victoria ZINCA**
Membru emerit al Academiei Internaționale de Citologie
Universitatea de Științe Agricole și Medicină Veterinară
„Ion Ionescu de la Brad" Iași

Prof. univ. dr. H.C. **Ioan PAUL**
Membru al Academiei Agricole si Silvice „Gheorghe Ionescu-Șișești"
Laureat al Premiului Academiei Române
Universitatea de Științe Agricole și Medicină Veterinară
„Ion Ionescu de la Brad" Iași

Prof. univ. dr. H.C. **Vasile COȚOFAN**
Membru al Academiei Agricole si Silvice „Gheorghe Ionescu-Șișești"
Laureat al Premiului Academiei Române
Universitatea de Științe Agricole și Medicină Veterinară
„Ion Ionescu de la Brad" Iași

EDITURA TEHNOPRESS
Str. Zimbrului nr.17
Iași - România
Tel./fax: 0232 260092
E-mail: tehnopress@k.ro

Coperta: **Marius GÎNDAC**
Culegere computerizată: **Iustin COTEA, Elena-Irina VIERU**
Prelucrare imagini microscopice: **Iustin COTEA**
Tehnoredactarea: **Mircea SECHELEA**

Descrierea CIP a Bibliotecii Naționale a României
COTEA, CORNELIU V.
Histologie specială / Cotea V. Corneliu - Iași: Tehnopress, 2003
Bibliogr.
ISBN 973-8377-10-2

611.018

© Copyright **Corneliu V. COTEA**
Reproducerea integrală sau parțială a acestei lucrări este interzisă, fără acordul autorului.

ISBN: 973-8377-10-2

Scanned with OKEN Scanner

CORNELIU V. COTEA

HISTOLOGIE SPECIALĂ

Scanned with OKEN Scanner

CUPRINS

1. SISTEMUL NERVOS 15
   1.1. Histogeneza şi organogeneza 15
   1.2. Structura substanţei cenuşii şi a substanţei albe 20
   1.3. Conceptul de barieră hematoencefalică 21
   1.4. Meningele 22
      1.4.1. Plexurile choroide 25
   1.5. Sistemul nervos central (SNC) 26
      1.5.1. Măduva spinării 26
      1.5.2. Trunchiul cerebral 31
      1.5.3. Cerebelul 32
      1.5.4. Emisferele cerebrale 39
         1.5.4.1. Bulbii olfactivi 42
   1.6. Sistemul nervos periferic (SNP) 43
      1.6.1. Ganglionii cranieni şi spinali (rahidieni) 45
      1.6.2. Ganglionii autonomi 48
      1.6.3. Nervii 49

2. ANALIZATORII (ORGANELE DE SIMŢ) 54
   2.1. Analizatorul cutanat 54
      2.1.1. Structurile glandulare ale pielii mamiferelor şi păsărilor 67
      2.1.2. Structurile epidermice cornificate la mamifere şi păsări 73
   2.2. Analizatorul chinestezic 85
   2.3. Analizatorul olfactiv 87
      2.3.1. Organul vomero-nazal Iacobson 91
   2.4. Analizatorul gustativ 92
   2.5. Analizatorul vizual 94
      2.5.1. Globul ocular 94
      2.5.2. Anexele ochiului 108
   2.6. Analizatorul vestibulo-cohlear 112
      2.6.1. Receptorii vestibulari 114
      2.6.2. Receptorii acustici 119

3. GLANDELE ENDOCRINE 126
   3.1. Planul general de organizare al glandelor endocrine 126
   3.2. Hipotalamusul 132
   3.3. Hipofiza 137
      3.3.1. Adenohipofiza 139
      3.3.2. Neurohipofiza 146
   3.4. Epifiza 149
   3.5. Glandele suprarenale 153
      3.5.1. Corticosuprarenala 156
      3.5.2. Medulosuprarenala 161
      3.5.3. Glandele suprarenale accesorii 165
      3.5.4. Glandele suprarenale la păsări 166

Scanned with OKEN Scanner

3.6. Tiroida 167
3.6.1. Foliculul tiroidian 168
3.6.2. Celulele parafoliculare (celulele C) 173
3.7. Paratiroidele 174
3.8. Pancreasul endocrin 176

4. SISTEMUL CIRCULATOR 181
4.1. Capilarele, celula endotelială 181
4.2. Structura arterelor şi venelor 187
4.2.1. Arterele 189
4.2.2. Venele 193
4.3. Anastomozele arterio-venoase 195
4.4. Cordul 196
4.4.1. Sistemul excito-conducător al cordului 203
4.5. Sistemul conducător limfatic 205

5. ORGANELE HEMATOPOIETICE ŞI HEMATOPOIEZA 207
5.1. Măduva osoasă hematogenă şi hematopoieza postnatală (respectiv posteclozională) 209
5.1.1. Eritropoieza 212
5.1.2. Granulocitopoieza 215
5.1.3. Megacariocitopoieza 217
5.1.4. Monocitopoieza 219
5.1.5. Limfocitopoieza 223
5.2. Hematopoieza prenatală (respectiv preeclozională) 231
5.3. Organele limfoide 232
5.3.1. Timusul 234
5.3.2. Bursa lui Fabricius 241
5.3.3. Limfonodurile 245
5.3.4. Splina 252
5.3.5. Ţesutul limfoid asociat mucoaselor şi pielii 257

6. APARATUL DIGESTIV 261
6.1. Gura 262
6.1.1. Buzele 262
6.1.2. Obrajii (buccele) 263
6.1.3. Mucoasa palatină 263
6.1.4. Limba 264
6.1.5. Dinţii 265
6.1.6. Glandele salivare 270
6.2. Faringele 273
6.3. Esofagul 274
6.3.1. Guşa (ingluvia) la păsări 275
6.4. Stomacul 276
6.4.1. Stomacul monocavitar (necompartimentat) 276
6.4.2. Stomacul policavitar (pluricompartimentat) 282
6.4.3. Stomacul la păsări 284

Scanned with OKEN Scanner

6.5. Intestinul subțire 288
6.6. Intestinul gros 296
6.7. Glandele anexe ale aparatului digestiv 299
6.7.1. Pancreasul 299
6.7.2. Ficatul 302
6.8. Sistemul neuroendocrin difuz (SNED) al tractusului gastro-intestinal 312
6.8.1. Celulele componentei APUD 313

7. APARATUL RESPIRATOR 314
7.1. Cavitățile nazale 314
7.2. Nazofaringele 315
7.3. Laringele 315
7.4. Traheea 315
7.5. Pulmonii 316
7.5.1. Bronhiile intrapulmonare 318
7.5.2. Alveolele pulmonare 320
7.6. Aparatul respirator la păsări 324
7.6.1. Traheea 325
7.6.2. Pulmonii 325
7.6.3. Sacii aerieni 329

8. APARATUL URINAR 330
8.1. Rinichiul 331
8.1.1. Nefronul 333
8.1.1.1. Corpusculul renal (corpusculul Malpighi) 334
8.1.1.2. Tubul urinifer 338
8.1.1.3. Aparatul juxtaglomerular 339
8.1.2. Tubulul colector, tubul colector şi tubul papilar 340
8.1.3. Vascularizația şi inervația 341
8.2. Căile urinare 342
8.3. Aparatul urinar la păsări 343
8.3.1. Rinichiul 344
8.3.2. Căile urinare 346

9. EMBRIOGENEZA APARATELOR GENITALE 348
9.1. Etapa nediferențiată 348
9.2. Etapa diferențierii sexuale 349
9.2.1. Morfogeneza aparatului genital mascul 349
9.2.2. Morfogeneza aparatului genital femel 351

10. APARATUL GENITAL MASCUL 353
10.1. Testiculul 353
10. 1.1. Tubii seminiferi 354
10.1.1.1. Spermocitogeneza 360
10.1.1.2. Spermiogeneza şi structura spermatozoidului 361
10.1.2. Glanda interstițială Leydig 367

Scanned with OKEN Scanner

10.1.3. Morfologia şi citochimia testiculului în corelaţie cu citologia adenohipofizei 368
10.2. Căile spermatice 374
10.2.1. Tubii drepţi 374
10.2.2. Reţeaua Haller 374
10.2.3. Conurile eferente 375
10.2.4. Epididimul 375
10.2.5. Canalul deferent şi canalul ejaculator 378
10.2.6. Uretra 379
10.3. Glandele anexe 379
10.3.1. Glandele seminale 380
10.3.2. Prostata 381
10.3.3. Glandele bulbo-uretrale (Cowper) 383
10.4. Penisul 385

11. APARATUL GENITAL FEMEL LA MAMIFERE 386
11.1. Ovarul 386
11.1.1. Ovogeneza 388
11.1.2. Foliculii ovarieni şi foliculogeneza 390
11.1.3. Lichidul folicular 398
11.1.4. Glanda interstiţială (tecală) 399
11.1.5. Foliculogeneza în corelaţie cu citologia adenohipofizei 402
11.1.6. Rezerva de foliculi şi foliculul ovulator 407
11.1.7. Atrezia foliculară 409
11.1.8. Ovulaţia 411
11.1.9. Ovulul la mamifere 414
11.1.10. Corpul luteal 416
11.2. Căile genitale femele 420
11.2.1. Oviductele (salpinxurile) 420
11.2.2. Coarnele uterine şi uterul 423
11.2.3. Cervixul 428
11.2.4. Vaginul 430

12. GLANDELE MAMARE 433
12.1. Morfogeneza glandelor mamare 433
12.2. Structura glandei mamare 434

13. PLACENTA 439

14. APARATUL GENITAL FEMEL LA PĂSĂRI 444
14.1. Ovarul 444
14.1.1. Foliculii ovarieni 445
14.1.2. Glanda interstiţială 451
14.2. Structura oviductului şi formarea oului 452
14.3. Structura oului 457

Scanned with OKEN Scanner

15. APARATUL LOCOMOTOR 460
15.1. Oasele 460
15.2. Articulațiile 465
15.3. Mușchii 470
15.3.1. Structura mușchiului scheletic ca organ 470
15.3.2. Inervația motorie a mușchiului scheletic (placa motorie) 473
15.3.3. Inervația senzitivă a mușchiului scheletic (fusul neuromuscular) 475
15.4. Tendoanele 476

BIBLIOGRAFIE 479

Scanned with OKEN Scanner

PREFAȚĂ

De ce *„Histologie specială"?* Pentru faptul că este o abordare modernă a structurilor de microscopie optică şi electronică, în corelație cu particularitățile funcționale ale fiecărui organ. În acest context, lucrarea îşi propune acoperirea cu material informațional sistematizat de histologie, conform cerințelor moderne ale disciplinelor morfologice, prin raportarea la ilustrarea cu imagini demonstrative ale structurilor organelor *(437 figuri din care 289 schițe şi 148 microfotografii din preparate microscopice).*

Manualul cuprinde 15 capitole, fiecare din ele dedicat unui sistem sau aparat al organismului după cum urmează: sistemul nervos, analizatorii, glandele endocrine, sistemul circulator, organele hematopoietice şi hematopoieza, aparatul digestiv, aparatul respirator, aparatul urinar, embriogeneza aparatelor genitale, aparatul genital mascul, aparatul genital femel, glandele mamare, placenta şi aparatul locomotor.

Succesiunea capitolelor este corelată cu structura cursului predat la anul I al Facultății de Medicină Veterinară, cu mențiunea că fiecare capitol dispune de autonomie conceptuală, încât permite o libertate de opțiune în parcurgerea textului, răspunzând astfel obiectivelor oricărui plan de studiu individual. Caracterul autonom conferit fiecărui capitol în parte rezultă din prezentarea în detaliu a structurilor, însoțită de microfotografii şi scheme demonstrative, care uşurează însuşirea noțiunilor histologice de cei interesați.

În acest manual s-a încercat în premieră înlocuirea formei clasice de prezentare structurată pe paragrafe de text continuu, cu o expunere prin scheme sugestive la fiecare capitol ce facilitează reținerea aspectelor esențiale.

Pentru elaborarea lucrării a fost consultată bibliografia recentă de specialitate, la care se adaugă şi experiența autorului acumulată în cei peste 35 ani de activitate la aceeaşi disciplină, prin publicarea a numeroase lucrări de morfologie comparată.

Cartea se adresează în principal studenților în medicină veterinară şi celor de la masterat, dar şi specialiştilor care lucrează în domeniu, precum medicilor veterinari din laboratoarele sanitar-veterinare, biotehnologilor, inginerilor zootehnişti şi biologilor. De asemenea, prezenta lucrare poate constitui o bază de plecare în abordarea patologiei comparate de către viitorii specialişti în morfopatologie.

Realizarea acestei lucrări o datorăm în parte profesionalismului Editurii *„Tehnopress"*, care a contribuit cu succes şi la apariția primului volum al autorului.

Autorul

Scanned with OKEN Scanner

1. SISTEMUL NERVOS

Sistemul nervos este constituit din *encefal, măduvă rahidiană, fibre nervoase* sau *nervi* şi *organe receptoare*. Sistemul nervos poate fi sistematizat din punct de vedere morfologic şi funcţional într-un *sistem nervos de relaţie*, ce asigură desfăşurarea optimă a interrelaţiilor dintre organism şi mediul ambiant şi un *sistem nervos vegetativ,* care realizează modularea tuturor proceselor fiziologice şi metabolice ale organismului. Ambele sisteme cuprind organe centrale şi periferice cu origine embriologică comună (*neuroectoderm*).

În funcţie de topografia organelor componente, acestea aparţin *sistemului nervos central - SNC* (encefalul şi măduva spinării) şi *sistemului nervos periferic - SNP* (ganglionii nervoşi şi nervii).

1.1. Histogeneza şi organogeneza

Ţesutul nervos, cu excepţia microgliei, are origine *ectoblastică*. Prin proliferarea ectoblastului embrionar, pe faţa dorsală se formează *placa neurală* care prin invaginare formează *şanţul neural*, iar prin închiderea acestuia, iau naştere *tubul neural* şi *crestele neurale* (fig. 1.1).

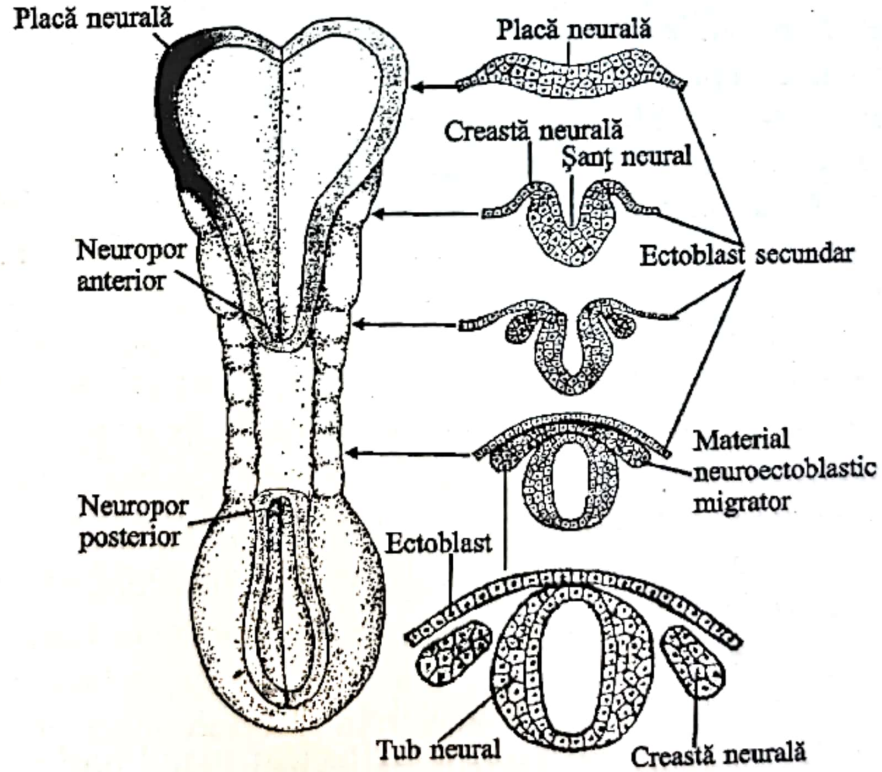

Fig. 1.1. Formarea plăcii neurale, şanţului neural, tubului neural şi a crestelor neurale din ectoblast

Scanned with OKEN Scanner

Peretele tubului neural este format dintr-un neuroepiteliu care înconjură un canal central, ce va deveni *canal ependimar*. Din epiteliul ce formează peretele tubului neural se vor diferenția din stratul său mijlociu două tipuri de celule: *neuroblaste,* care vor evolua şi vor deveni *neuroni* şi *spongioblaste,* care vor forma *celule gliale (nevroglii)*. Din spongioblaste se formează *astroblastele* care vor da naştere la *astrocite protoplasmatice* şi *fibroase* pe de o parte, iar pe de altă parte, vor forma *celulele oligodendrogliei* (fig. 1.2).

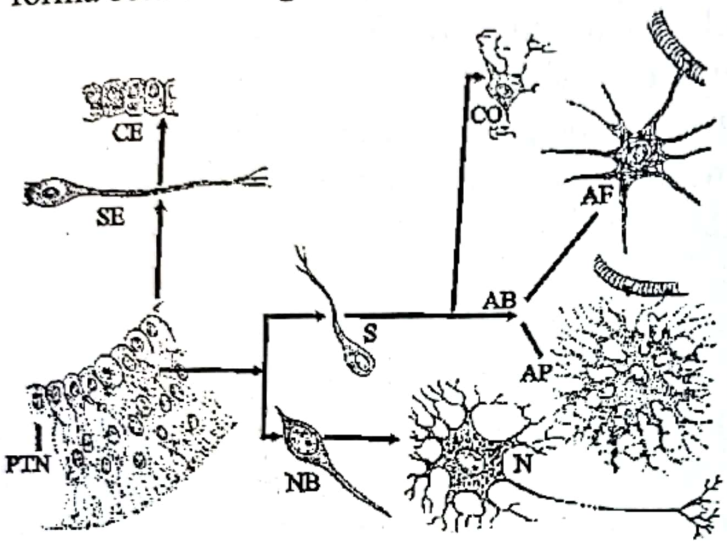

Fig 1.2. Citogeneza celulelor sistemului nervos: PTN-peretele tubului neural; SE-spongioblaste ependimare; CE-celule ependimare; NB-neuroblaste; N-neuroni; S-spongioblaste; AB-astroblaste; AP-astrocit protoplasmatic; AF-astrocit fibros; CO-celule ale oligodendrogliei

Din stratul intern al peretelui se vor forma *spongioblaste ependimare* care vor da naştere la *celule ependimare*. Din celulele crestelor neurale se vor diferenția *neuronii organelor nervoase periferice* (ganglionii cranieni, rahidieni, vegetativi) şi *gliile periferice* ale acestor organe (glia ganglionară, endoteliformă şi Schwann). Tot din celulele crestelor, prin migrare, rezultă populația celulară a paraganglionilor medulosuprarenalei şi celulele cromargentafine şi melanoblastele (fig 1.3).

Evoluția crestelor neurale se caracterizează prin procese histogenetice intense, elementele celulare rezultate având un potențial migrator şi inductor. Migrarea este direcționată spre ținte de proteinele fibrilare ale matricei extracelulare şi are drept rezultat fie realizarea unor agregate celulare locale, fie invazia unor primordii a căror evoluție ulterioară o induc. Studii recente au demonstrat că migrarea celulelor cu originea în crestele neurale se realizează sub formă de unde care preced, sunt concomitente sau urmează închiderii tubului neural, constituind unul dintre procesele cele mai dinamice ale neurulației.

Din crestele neurale se formează:

- neuronii senzitivi ai ganglionilor spinali;
- majoritatea neuronilor senzitivi ai ganglionilor, precum şi microganglionii de pe traiectul nervilor cranieni V, VII, VIII, IX, X;
- ganglionii vegetativi extranevraxiali simpatici şi parasimpatici (fig. 1.4);

Scanned with OKEN Scanner

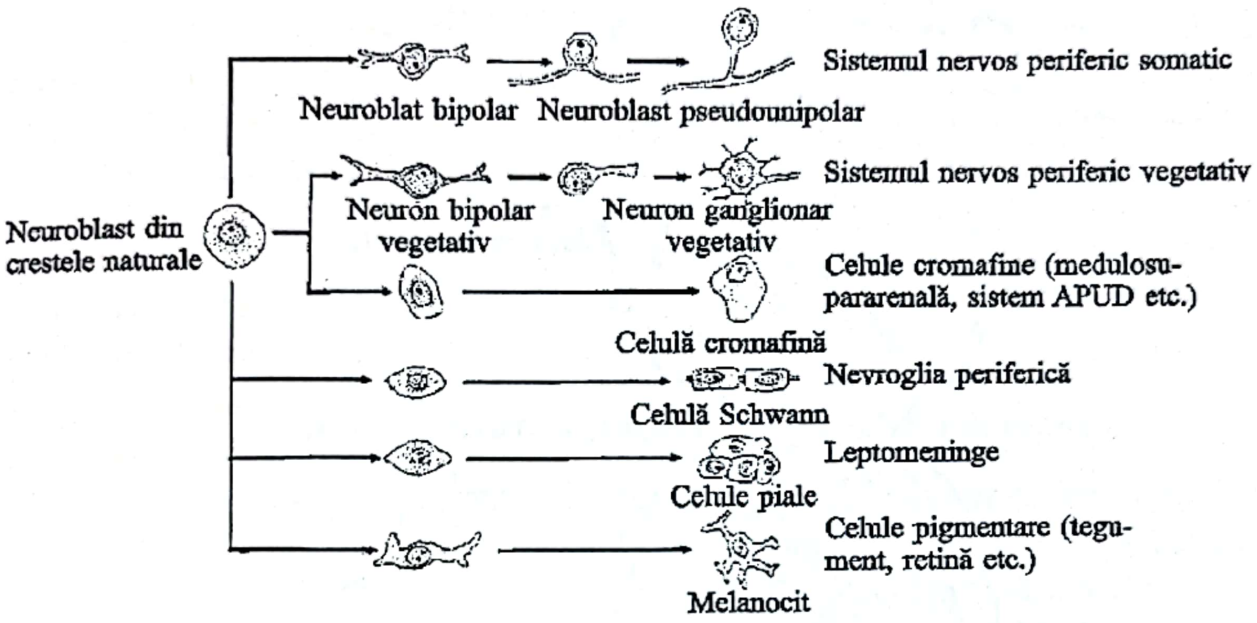

Fig. 1.3. Structuri ce se formează din crestele neurale

- celulele SIF (*small intensive fluorescent*) ale ganglionilor simpatici;
- sistemul nervos enteric;
- celulele receptoare senzoriale periferice în corelație cu materialul placodal ectodermic (celulele *ciliate auditive, vestibulare, gustative*, etc.);
- celulele Schwann şi celulele satelite perisomatice ale ganglionilor periferici somatici şi vegetativi;
- majoritatea elementelor celulare ale leptomeningelui;
- celulele sistemului neuroendocrin difuz (SNED) diseminate în endodermul respirator şi digestiv;
- celulele parafoliculare calcitonin-secretante ale glandei tiroide, rezultate din cuplarea materialului tireoglosal de corpul ultimobranhial;
- feocromocitele medulosuprarenale;
- paraganglionii;
- celulele de tip I din structurile glomice (corpusculul carotidian, glomusul jugular, timpanic, etc.);
- melanoblastele din întregul organism.

Tubul neural format, suferă o serie de modificări succesive, prin proliferarea epiteliului neural şi apariția consecutivă de dilatații care duc la formarea primordiilor organelor nevraxului. Aceste modificări interesează polul cranial al tubului neural şi constau în apariția inițial a trei dilatații care reprezintă stadiul celor *trei vezicule: prozencefal, mezencefal* şi *rombencefal.* În stadiul următor,

Scanned with OKEN Scanner

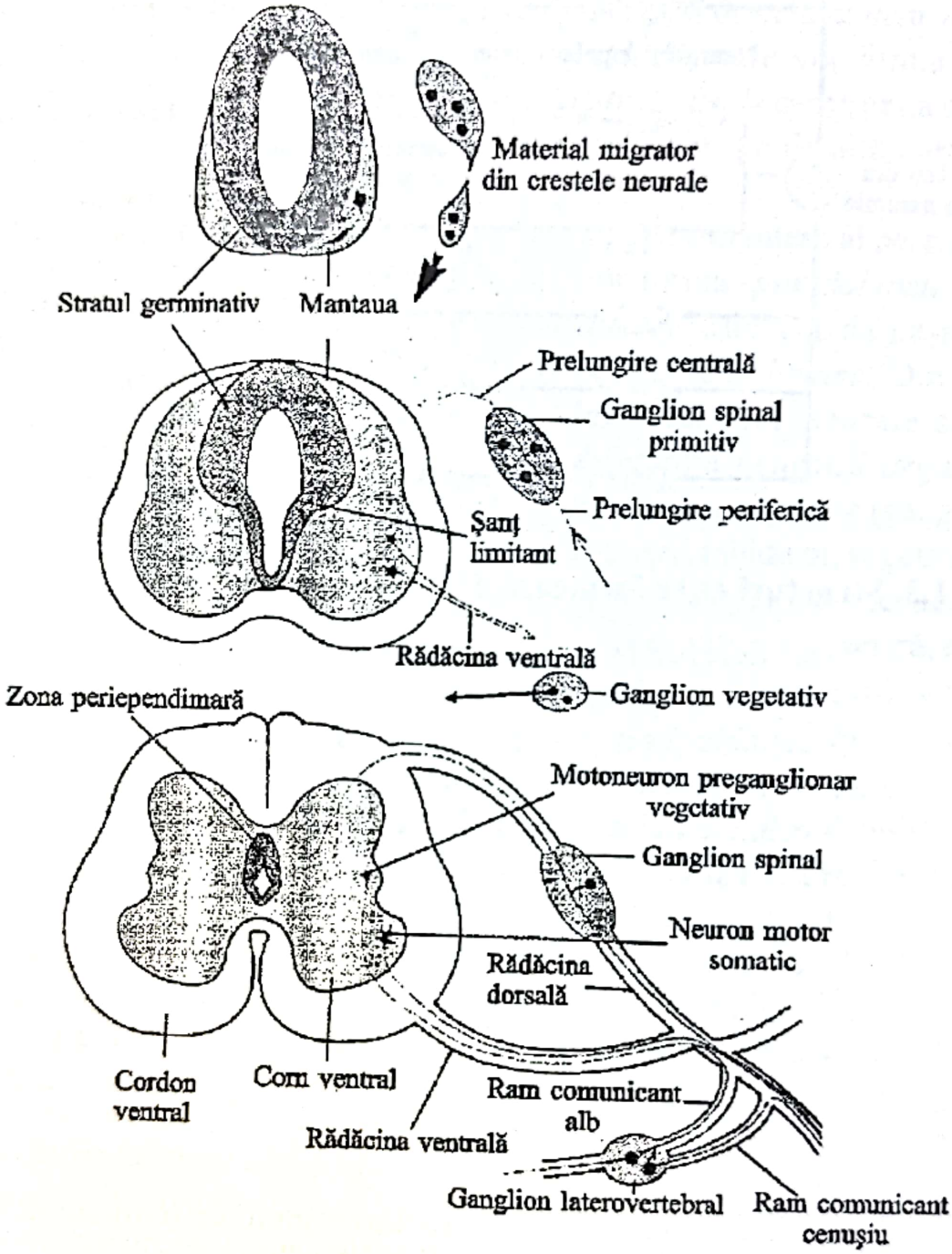

Fig. 1.4. Dezvoltarea sistemului nervos periferic din populația celulară a crestelor neurale *(Petrovanu și colab., 1996)*

prozencefalul va forma *telencefalul* și *diencefalul; mezencefalul* rămâne ca veziculă unică, iar *rombencefalul* prin strangulare va da naștere la *metencefal* și *mielencefal.* Acesta este stadiul cu *cinci vezicule* (fig. 1.5).

Scanned with OKEN Scanner

Telencefalul generează emisferele cerebrale cu ventriculii laterali I şi II. Diencefalul dă naştere la: *epitalamus (epifiza, habenula); hipotalamus (chiasma optică, tuber cinereum, tuberculul mamilar, neurohipofiza); talamus (corpii optici)* şi *metatalamus (regiunea posterioară).* Din mezencefal se vor forma pedunculii cerebrali şi tuberculii cvadrigemeni la mamifere şi bigemeni la păsări. Metencefalul va genera în partea centrală puntea, iar în zona dorsală cerebelul. Mielencefalul va forma bulbul rahidian. Din restul tubului neural se formează măduva rahidiană.

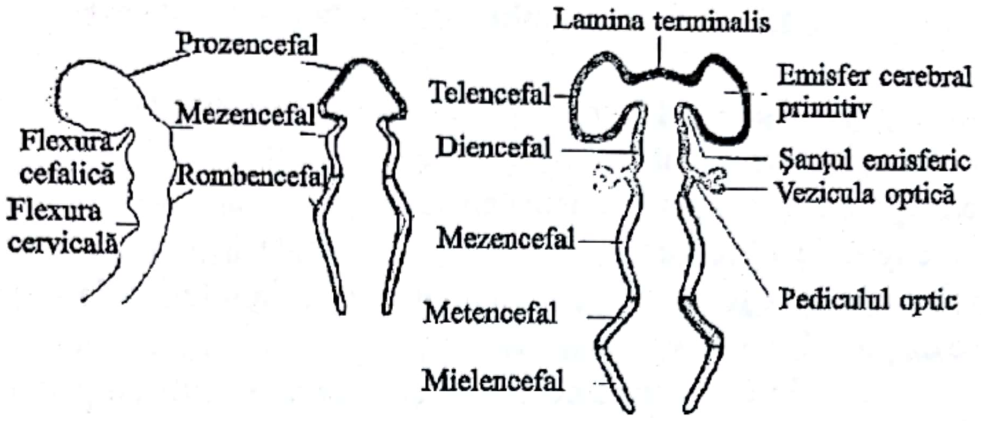

Fig. 1.5. Segmentarea veziculelor cerebrale

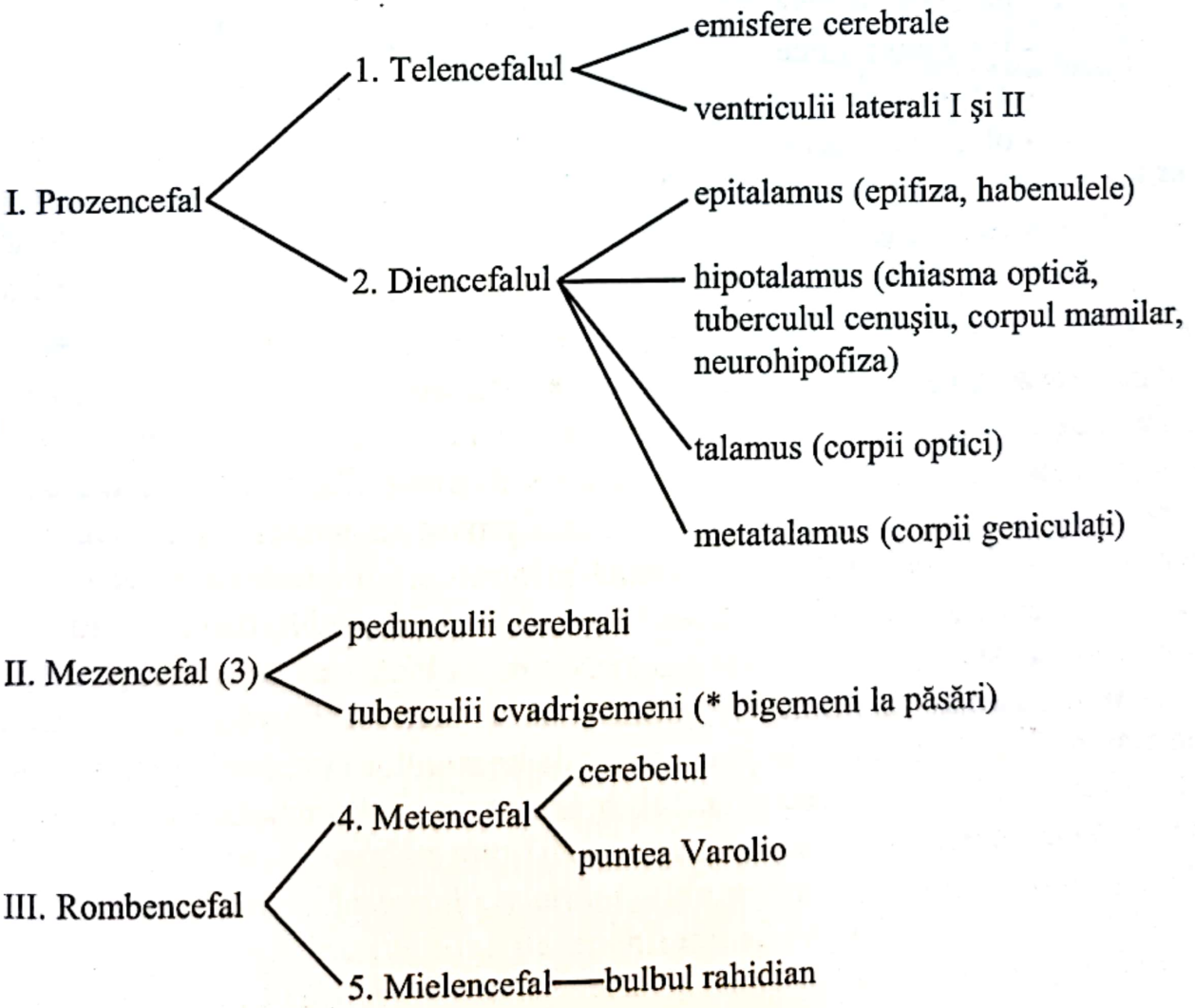

1.2. Structura substanței cenușii și a substanței albe

Sistemul nervos central este structurat din *substanță cenușie* și *substanță albă*. În măduva rahidiană, substanța cenușie este localizată la interior cu aspect de literă „H", iar substanța albă se află la exterior sub forma unui manșon ce cuprinde fibre nervoase mielinice grupate în cordoane. În bulbul rahidian, substanța cenușie este reprezentată de nuclei la interior, în timp ce substanța albă se dispune la exterior.

În emisferele cerebrale și în cerebel substanța cenușie se dispune la exterior și formează *scoarța cerebrală* și respectiv *scoarța cerebeloasă,* sau la interior cu aspectul unor *„insule"* de substanță cenușie structurând nuclei nervoși, înconjurați de substanță albă.

Substanța cenușie constituită din:	*Substanța albă* constituită din:
- pericarioni	–
- fibre amielinice	- fibre mielinice
- astrocite protoplasmatice	- astrocite fibroase
- oligodendrocite	- oligodendrocite
- microglii	- microglii
- vase sanguine	- vase sanguine
–	- țesut conjunctiv lax redus

În substanța cenușie, *corpul neuronilor* și nevrogliile sunt înconjurate de o țesătură de fibre nervoase și de *prelungiri nevroglice* care dau consistență întregii *mase de materie cenușie.* Această țesătură de fibre este alcătuită în cea mai mare parte din prelungirile dendritice și porțiunea proximală a axonilor care *nu sunt mielinizați.* Țesătura de fibre distribuită printre corpul celulelor nervoase din substanța cenușie este cunoscută sub denumirea de *neuropil*, datorită structurii sale în formă de pâslă (*gr. pilos* = pâslă). Neuropilul mai este descris în patologie și ca *micromediul neuronal,* reprezentat de totalitatea fibrelor și de spațiul interstițial. Între membranele plasmatice ale neuronilor și cele ale prelungirilor nevroglice se află un spațiu de circa 20 nm, prin care circulă un lichid de compoziție similară cu a lichidului cefalorahidian.

Scanned with OKEN Scanner

1.3. Conceptul de barieră hematoencefalică

Supoziția referitoare la existența unei bariere speciale între sistemul circulator și fluidul intercelular din sistemul nervos își are originea în observația că unii coloranți injectați în sânge colorează numeroase *celule din corp, nu însă și celulele nervoase.* Inițial, rolul de barieră a fost atribuit celor două structuri speciale care alcătuiesc pereții capilarelor vasculare cerebrale: a) *celulele endoteliului capilar* și b) *ale lamei formată de picioruşele astrocitare în jurul vaselor, inclusiv al capilarelor* (fig. 1.6).

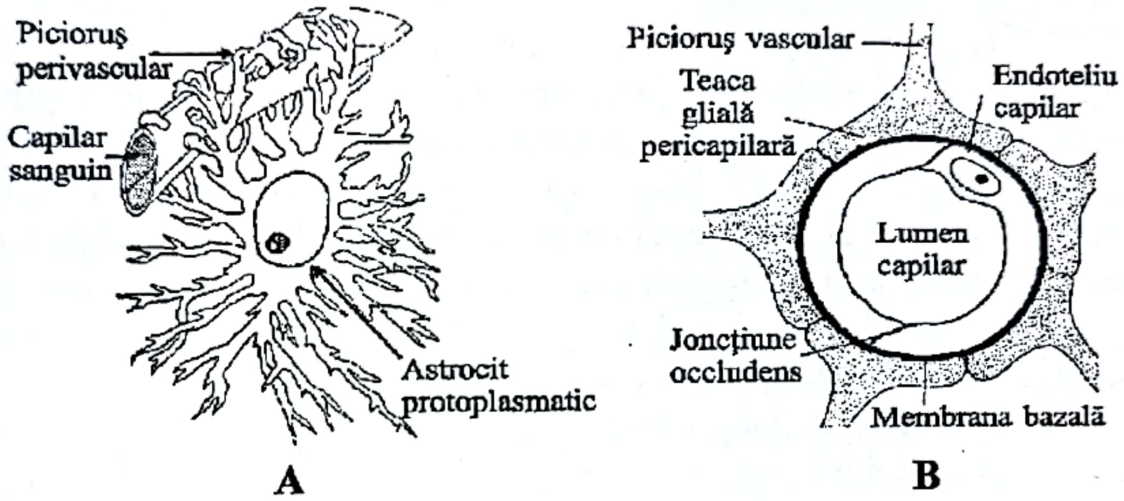

Fig. 1.6. A. Picioruşele astrocitelor care înconjură capilarul sanguin; B. Teaca glială pericapilară, realizată prin apoziția picioruşelor vasculare astrocitare

Cercetări recente de microscopie electronică au arătat că anumite molecule trasoare (ca peroxidaza de hrean și ferocianida), injectate în lichidul cefalorahidian, pot pătrunde prin spațiile intercelulare ale sistemului nervos, inclusiv printre picioruşele astrogliale, și pot ajunge la suprafața externă a celulelor endoteliilor capilare. Dimpotrivă, dacă sunt injectate în sânge, ele rămân în capilare. În consecință, se poate trage concluzia că *celulele endoteliale constituie bariera principală a deplasării acestor molecule din sânge în spațiul interneuronal.* Principalele particularități morfologice ale endoteliilor capilarelor din sistemul nervos, care constituie substratul ultrastructural al barierei sunt: a) joncțiunile strânse dintre *celulele endoteliale care formează o barieră continuă* și b) *absența sau numărul foarte redus al veziculelor transportoare* din aceste celule endoteliale.

Trebuie menționat că există în creier zone mici în care endoteliile capilarelor vasculare prezintă totuși discontinuități sau canale (nu formează bariere hematoencefalice ca în restul creierului) care permit substanțelor din sânge să ajungă în spațiul intercelular parenchimatos. Printre zonele fără barieră hematoencefalică se află *epifiza, hipofiza* (inclusiv lobul nervos și tija) și *unele*

Scanned with OKEN Scanner

zone din hipotalamus. Absența barierei în aceste zone lasă deschisă calea *hormonilor care circulă în sânge* (inclusiv cei secretați în regiunile respective) să vină în contact cu neuronii endocrini din creier, închizând astfel lanțul care constituie substratul *reglării prin feed back* a sistemului neuroendocrin.

Bariera hematoencefalică se alterează prin apariția a numeroase caveole în celulele endoteliale (din capilare, arteriole şi venulele cerebrale) în ischemiile cerebrale consecutive *şocurilor* sau în diferite *traume cerebrale*. Cercetările experimentale au dovedit că alterările barierei hematoencefalice (prezența caveolelor) apar mai întâi în celulele endoteliale ale arteriolelor şi ulterior în endoteliile capilare.

Odată dovedit faptul că celulele endoteliale constituie baza morfologică a barierei hematoencefalice, este necesar să se elucideze mecanismele prin care moleculele necesare metabolismului cerebral traversează bariera.

S-a constatat că *solubilitatea lipidică* este factorul cel mai important pentru ca o substanță să traverseze bariera hematoencefalică. Moleculele solubile în lipide străbat cu uşurință *bariera şi pătrund în creier*. Între aceste molecule se află *nicotina, etanolul* şi *heroina, fapt ce ne permite să înțelegem de ce aceste substanțe sunt atât de dăunătoare când se abuzează de ele.*

Pentru a funcționa, creierul are nevoie de substanțe nutritive care nu sunt solubile în lipidele membranelor plasmatice endoteliale. Aşa este cazul glucozei, care constituie principala sursă de energie a celulelor cerebrale, precum şi al unor aminoacizi care nu pot fi sintetizați de neuroni. Întrucât acestea nu sunt solubile în lipide, ele nu pot traversa bariera prin simplă difuziune. Fiecare substanță nutritivă esențială trebuie să fie recunoscută şi trebuie să traverseze membranele endoteliale cu ajutorul *transportorilor specifici pentru moleculele nutritive.*

1.4. Meningele

Encefalul şi măduva rahidiană sunt protejate de trei foițe numite *învelişuri meningeale*, care sunt de origine mezenchimală. Meningele este reprezentat prin: *dura mater* (structură fibroasă), *arahnoida* şi *pia mater*. Ultimele două reprezintă *meningele moale* sau *leptomeningele.*

Dura mater (pachimeningele) este o foiță fibroasă, constituită din numeroase fibre de colagen dispuse paralel, în planuri diferite care se întretaie, alcătuind o textură complexă şi rezistentă, lipsită de elasticitate, cu puține fibre elastice (fig. 1.7). Ea aderă intim la oasele cavității craniene, dar în canalul rahidian între ea şi schelet se găseşte un spațiu - *spațiul epidural* - care conține țesut conjunctiv cu numeroase celule adipoase şi un bogat plex venos. Această

Scanned with OKEN Scanner

particularitate realizează o protecţie mecanică ideală şi permite o bună resorbţie a lichidelor injectate (*anestezia epidurală lombară* sau *sacrală*).

Faţa internă a durei mater este învelită de un strat de celule epiteliale plate. În dura mater se găsesc fibre nervoase şi terminaţii nervoase senzitive încapsulate (tip Vater-Pacini) care-i conferă o mare sensibilitate; se găsesc de asemenea sinusuri venoase care comunică cu venele cerebrale şi cu venele osoase.

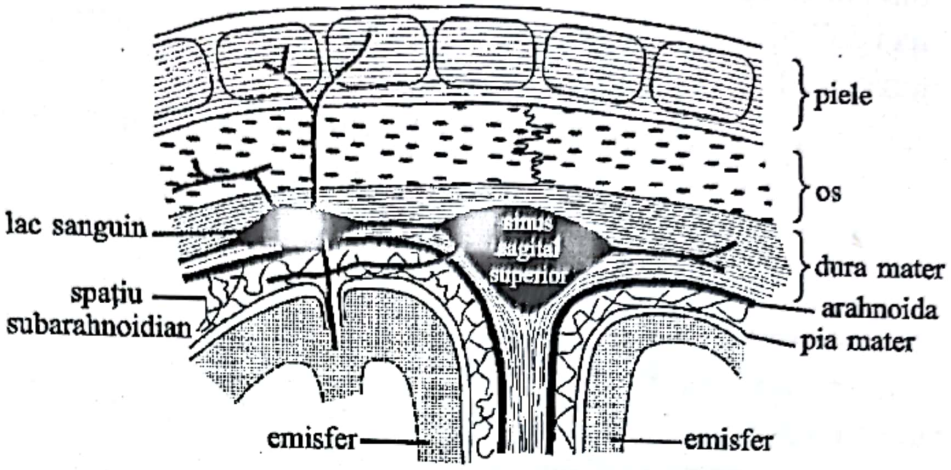

Fig. 1.7. Meningele: dura mater, arahnoida şi pia mater

Arahnoida este constituită dintr-o lamă subţire de ţesut conjunctiv acoperită pe ambele feţe, cea dinspre dura mater şi cea corespunzătoare piei mater, cu un *epiteliu unistratificat*. Legătura cu pia mater se face printr-o serie de trabecule conjunctive, acoperite de epiteliu, care dau acestei foiţe aspectul pânzei de păianjen şi denumirea de *arahnoidă*. Între acestea şi pia mater se găseşte *spaţiul subarahnoidian* prin care se scurge lichid cefalorahidian. Acest spaţiu comunică cu spaţiile tisulare din tecile nervilor, care la rândul lor comunică cu limfaticele. Spaţiul subarahnoidian comunică şi cu spaţiile tisulare din jurul adventiţiei vaselor sanguine care pătrund din pia mater.

Între arahnoidă şi dura mater se află, în perioada fetală, un spaţiu strâmt - spaţiul subdural – care devine virtual după parturiţie, dispărând aproape la adult. Arahnoida trece peste şanţurile substanţei nervoase ca o punte, aşa încât spaţiul subarahnoidian se lărgeşte în unele regiuni formând cisterne, loc de elecţie pentru puncţionare şi extragere de *lichid cefalorahidian*. Arahnoida este o membrană avasculară. Ea prezintă, la animalele tinere evaginaţiuni viloase care pătrund în dura mater în faţa sinusului venos; vilozităţile sunt formate dintr-un ax conjunctiv acoperit cu celule epiteliale în grămezi. La animalele îmbătrânite, ele sunt hipertrofiate şi conţin formaţiuni calcaroase sau chiar noduli osoşi, care constituie în dura mater *„granulele Pacchioni"*. Prin aceste vilozităţi se scurge în sângele venos lichidul cefalorahidian care circulă în spaţiile leptomeningeale.

Pia mater, membrana internă, este o foiţă subţire conjunctivă, bogat vascularizată, cu rol nutritiv pentru organele nervoase pe care le învelește. În structura ei se găseşte şi o componentă glială, reprezentată de *picioruşele*

astrocitelor din substanța nervoasă, elemente de solidarizare a piei mater cu organele nervoase subiacente. Arterele pătrund în substanța nervoasă *însoțite de pia mater care formează pe o distanță oarecare teci în jurul lor* (fig. 1.8); aceste teci delimitează spațiile *Virchow-Robin*, spații în care trece lichidul cefalorahidian din spațiile *subarahnoidiene.*

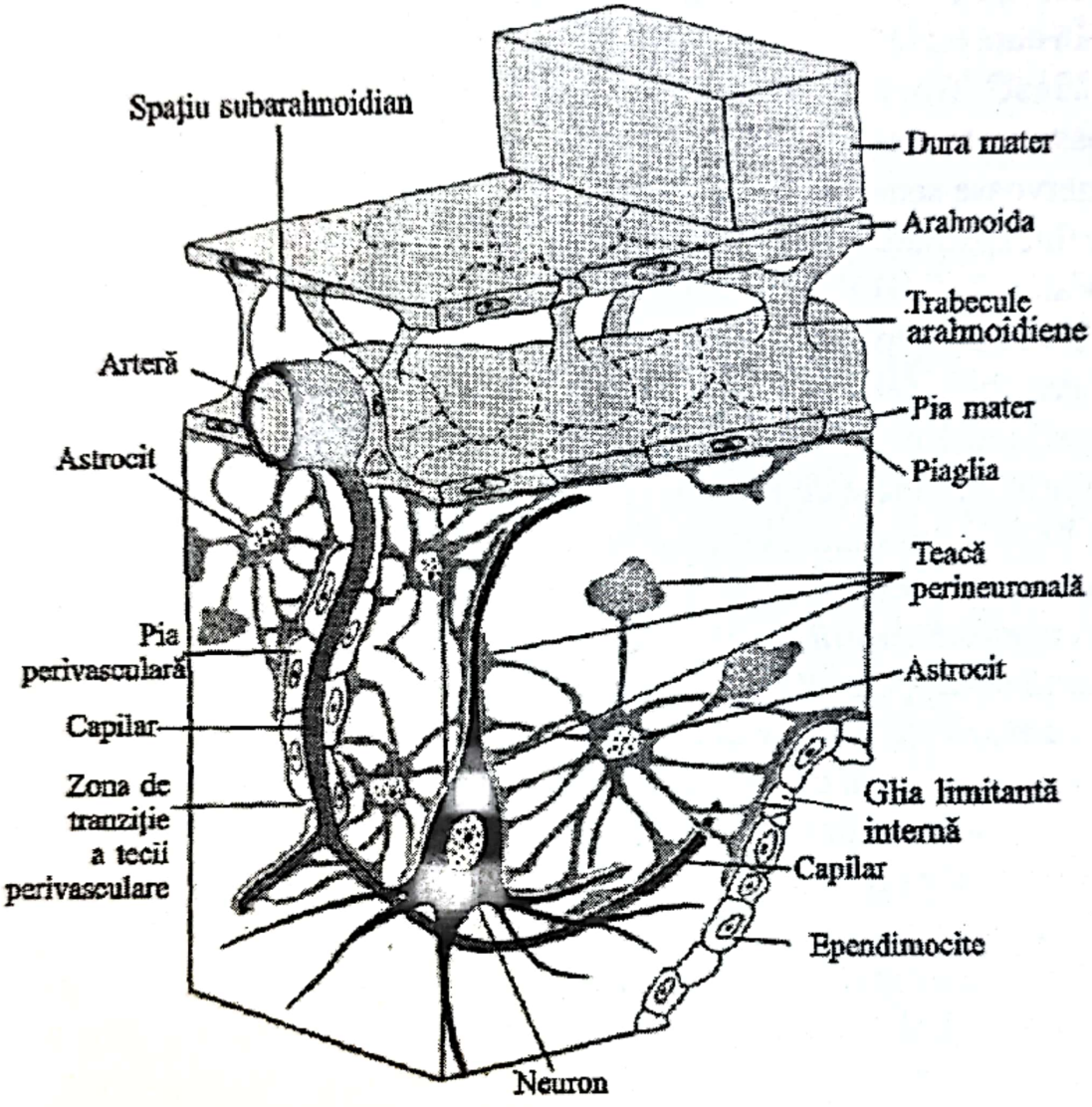

Fig. 1.8. Reprezentarea diagramatică a interrelațiilor neurogliale, glio-vasculare și meningo-vasculare centrale. Se remarcă situația intrameningeală (cu teaca pială) a arteriolelor superficiale, mijlocii și mici. Colateralele lor perforante pătrund în neuropil învelite în pia vasculară care se termină la nivel metarteriolar, de unde teaca perivasculară este formată fără întrerupere de picioruşe vasculare astrocitare, care la nivel capilar formează bariera hemato-encefalică. Astrocitele realizează teci neîntrerupte, perineuronale, perivasculare, subpiale și subependimare *(Petrovanu și colab., 1996)*

Microscopia electronică a arătat că spațiile Virchow-Robin se găsesc numai în jurul *vaselor mari, infirmând ideea că ele s-ar găsi și în jurul capilarelor. În jurul endoteliului capilarelor creierului se găsesc numai picioruşele astrocitelor.*

Scanned with OKEN Scanner

De asemenea, s-a confirmat ideea inexistenței spațiilor perineuronale, care sunt artefacte. Pia mater, spre deosebire de arahnoidă, pătrunde în toate șanțurile de la suprafața organelor nervoase.

Diferite substanțe pătrunse în circulație sunt împiedicate de a trece în substanța nervoasă, datorită unei bariere selective - *bariera hematoencefalică* – ai cărei factori importanți sunt picioruşele astrocitelor şi diferențele de permeabilitate a capilarelor.

1.4.1. Plexurile choroide

Plexurile choroide sunt *formațiuni glandulare cu aspect de vilozități* (fig. 1.9), structurate din îndoituri ale *piei mater* şi învelite cu un strat de celule ependimare, modificate. La nivelul ventriculilor, pia mater se înveleşte cu celule ependimare şi formează *pânzele choroidiene*. Marginea liberă a acestora prezintă o serie de ridicături, asemenea unor vilozități, numite *plexuri choroide.* Plexurile choroide sunt formate dintr-un ax conjunctivo-vascular ce aparține piei mater, învelit de celule ependimare transformate în celule glandulare dispuse pe un singur strat. Aceste celule prezintă microvili la polul apical şi invaginațiuni profunde ale membranei plasmale la polul bazal. În citoplasmă se găsesc numeroase mitocondrii şi formațiuni ergastoplasmatice, o zonă Golgi întinsă, vacuole la polul apical, incluziuni de lipide, pigment, prezența de enzime oxidative, toate atestând activitatea lor de celule secretorii. Ele secretă şi resorb lichidul cefalorahidian, contribuind astfel la menținerea echilibrului dintre presiunea sanguină şi presiunea lichidului cefalorahidian. Plexurile choroide, producând acest lichid, exercită un rol important în reglarea presiunii craniene.

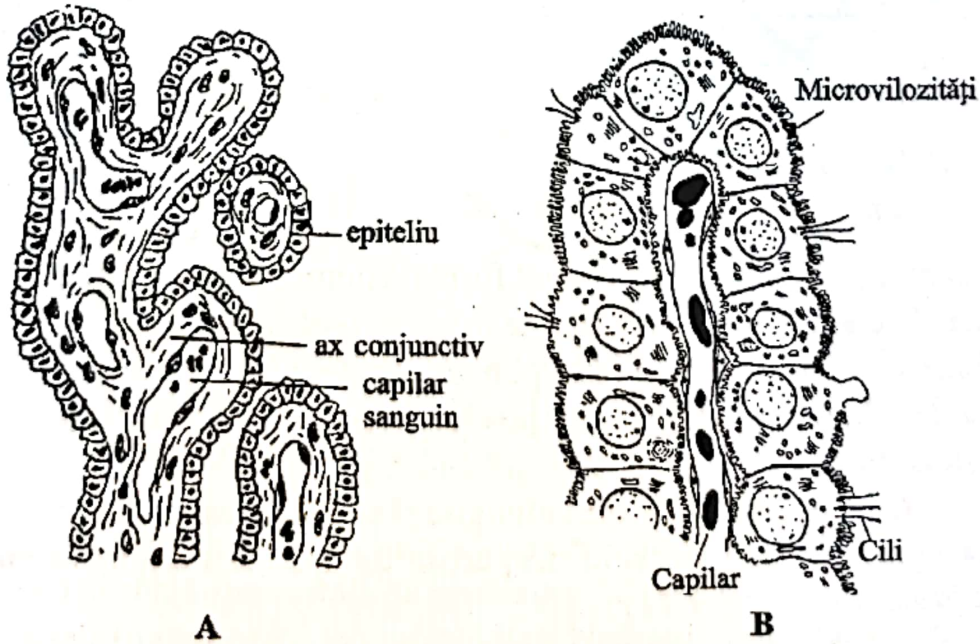

Fig. 1.9. Plexurile choroide: A. la MO; B. la ME

Lichidul cefalorahidian este format dintr-o mare cantitate de apă, cloruri, glucoză, uree, cantități mici de albumină și limfocite (2/mm^3). Compoziția lui este modificată în procese inflamatorii meningeale, analiza chimică și citologică servind, alături de alte investigații, la precizarea diagnosticului unor afecțiuni ale sistemului nervos central.

Prin lichidul cefalorahidian sunt vehiculați unii hormoni hipofizari.

1.5. Sistemul nervos central (SNC)

1.5.1. Măduva spinării

Măduva spinării are forma unei coloane cilindrice, străbătută de un canal central numit *canalul ependimar*. Măduva este învelită de meninge constituit din trei foițe: *pia mater, arahnoida, dura mater*. Între dura mater și planul osos există un spațiu plin de țesut conjunctiv lax cu numeroase vase sanguine numit *spațiu epidural*.

Substanța cenușie se află în interior și se dispune caracteristic sub forma literei „H", înconjurată de un manșon de substanță albă (fig. 1.10).

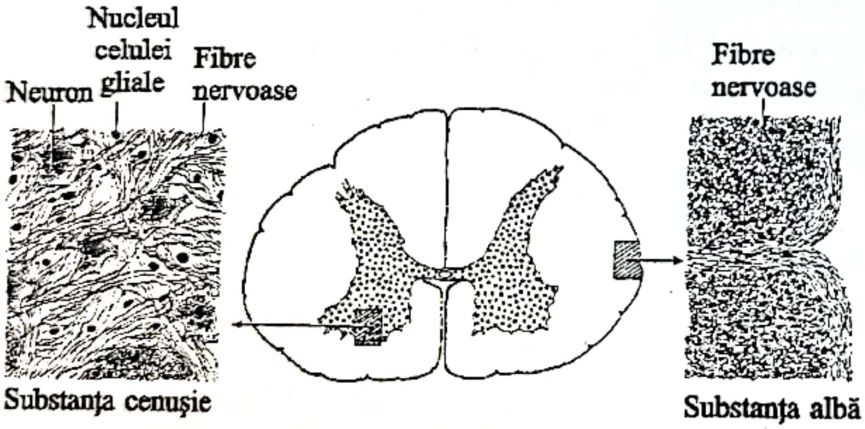

Fig. 1.10. Structura substanței cenușii și a substanței albe din măduva spinării

Brațele literei „H" sunt unite printr-o porțiune transversală de substanță cenușie care poartă denumirea de *comisură*, în mijlocul căreia este situat *canalul ependimar*. Acesta împarte comisura cenușie în *comisura ventrală* și *dorsală*. În jurul canalului central, substanța cenușie are un caracter deosebit, fiind formată numai din fibre amielinice și celule nevroglice. Această substanță se numește *substanța gelatinoasă Stilling*, din care lipsesc pericarionii. Canalul ependimar este plin cu lichid rahidian și este căptușit de celule ependimare (gliale). Substanța cenușie posedă trei perechi de expansiuni numite *coarne: dorsale (senzitive), ventrale (motorii)* și *laterale (conțin neuronii vegetativi)*.

Coarnele dorsale sunt alungite și subțiate, capetele lor aproape ating periferia măduvei, de care sunt despărțite de o zonă marginală numită *zona marginală Lissauer* (fig. 1.11).

Scanned with OKEN Scanner

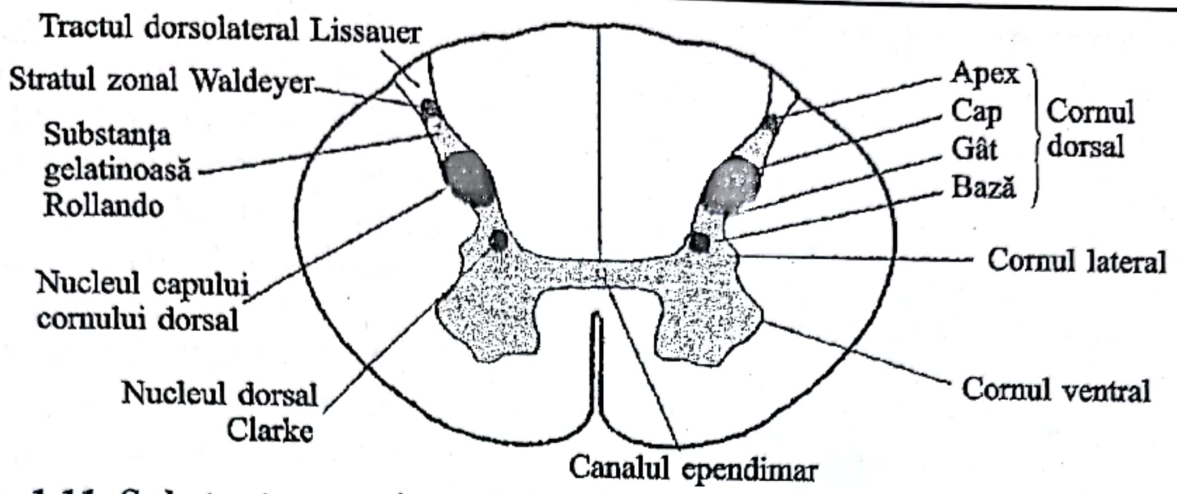

Fig. 1.11. Substanța cenușie a măduvei spinării pe secțiune transversală

În coarnele dorsale se evidențiază neuronii multipolari de talie mijlocie, care se dispun la extremitatea superioară a cornului formând *zona gelatinoasă Rollando (zona Waldeyer),* care este corelată cu sensibilitatea exteroreceptivă. La baza cornului dorsal, neuronii senzitivi sunt mai mari și se grupează într-un nucleu numit *nucleul Clarke* care este legat de sensibilitatea proprioreceptivă. Dendritele neuronilor senzitivi fac sinapsă cu fibrele scurte și mijlocii venite prin rădăcinile dorsale, unele conectate cu sensibilitatea exteroreceptivă (termică, tactilă, dureroasă), altele cu interoreceptorii viscerali sau cu proprioreceptorii veniți de la nivelul aparatului locomotor (fig. 1.12; fig. 1.13). Axonii neuronilor senzitivi din coarnele dorsale trec în substanța albă, unde alcătuiesc fascicule senzitive ce fac legătura cu celulele din etajele superioare ale sistemului nervos, spre care se proiectează diferitele tipuri de sensibilitate. În coarnele dorsale se evidențiază și neuronii de asociație, unii cu axon scurt, iar alții cu axon lung.

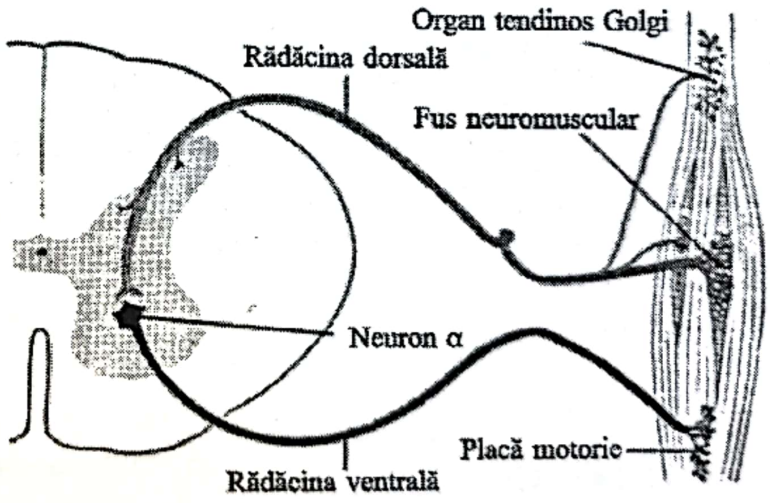

Fig. 1.12. Proprioreceptorii (fusurile neuromusculare și fusurile neurotendinoase – Golgi) și relația lor cu măduva spinării

Coarnele ventrale au forma unor proeminențe umflate, marginea lor oprindu-se la o distanță apreciabilă de periferia măduvei. De la nivelul lor se detașă rădăcina ventrală (motorie) a nervului rahidian. Neuronii coarnelor ventrale aparțin

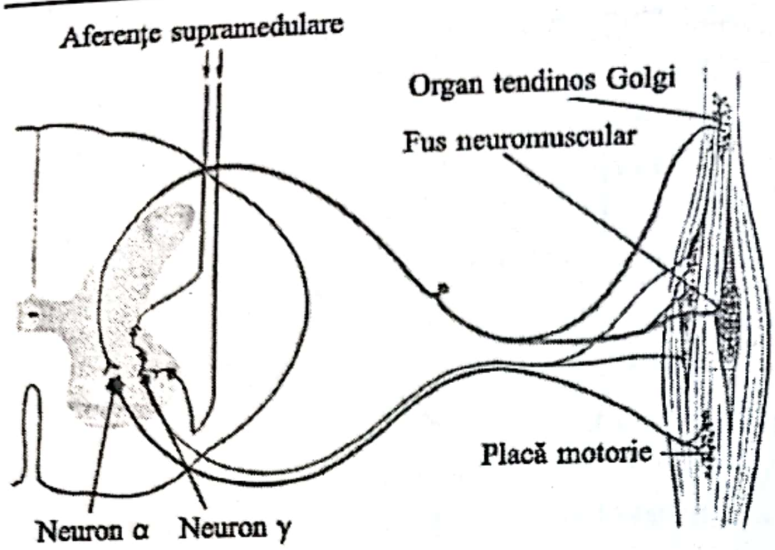

Fig. 1.13. Stimularea neuronilor γ nu produce contracţia musculară, ci doar întinderea fusurilor neuromusculare, astfel este activată bucla α

celor două categorii: *Golgi I* şi *Golgi II* (cu axon scurt). *Neuronii Golgi I* sunt sistematizaţi în: *radiculari, cordonali* şi *solitari. Neuronii radiculari (somatomotori)* sunt celule de talie mare (70-150 μm), multipolare cu numeroşi corpi Nissl în neuroplasma pericarionului (fig. 1.14.; fig. 1.15).

Aceşti neuroni formează patru nuclei dispuşi în semicerc: *ventrointerni, ventroexterni, laterali* şi *centrali*, ce corespund anumitor grupe musculare. Dendritele neuronilor cordonali fac sinapse numeroase cu neuronii senzitivi din cornul posterior şi cu axonii celulelor piramidale din scoarţa cerebrală, prin care se realizează integrarea corticală a activităţii medulare.

Fig. 1.14. Corpii Nissl în citoplasma neuronului multipolar motor stelat din cornul ventral al măduvei spinării de iepure. Col. Nissl; x 400

Axonii neuronilor motori sunt foarte lungi, părăsesc substanţa cenuşie, trec în substanţa albă unde se mielinizează, ajung la periferia măduvei şi formează rădăcinile ventrale (motorii) ale nervilor rahidieni, ale căror ramificaţii terminale fac sinapse cu fibrele musculare striate de tip scheletic realizând *plăcile motorii. Neuronii cordonali* sunt de talie mai mică, sunt multipolari şi conţin puţini corpi Nissl. Axonii acestor neuroni trec în substanţa albă şi se bifurcă în ramuri ascendente şi descendente care după un anumit traiect revin în substanţa cenuşie. Prin axonii lor realizează legătura între segmentele medulare de aceeaşi parte sau de partea opusă. După modul cum se realizează legătura prin axonii lor, a diferitelor etaje ale măduvei rahidiene, neuronii cordonali pot fi: *tautomeri* (axonul străbate substanţa cenuşie şi pătrunde în substanţa albă din aceeaşi parte a măduvei,

Scanned with OKEN Scanner

urmând un traiect ascendent sau descendent), *heteromeri* (axonul se orientează spre comisura albă şi intră în cordonul de substanţă albă de partea opusă), şi *hecatomeri* (prezintă axonul bifurcat în substanţa cenuşie, o ramură intră în constituţia cordonului din aceeaşi parte, iar a doua trece în cordonul de substanţă albă de partea opusă). *Neuronii solitari* sunt fie cordonali, fie radiculari, diseminaţi în substanţa cenuşie a cornului ventral.

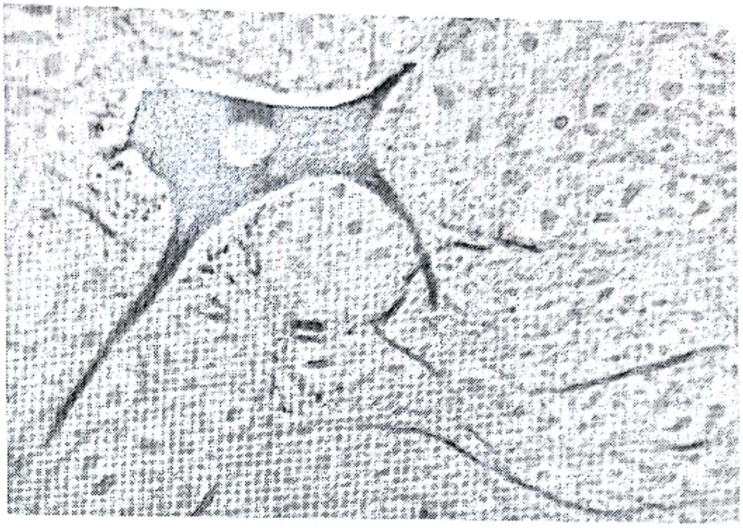

Fig. 1.15. Neuron multipolar motor stelat din cornul ventral al măduvei spinării de iepure. Impregnare argentică, tehnica Holmes; x 200

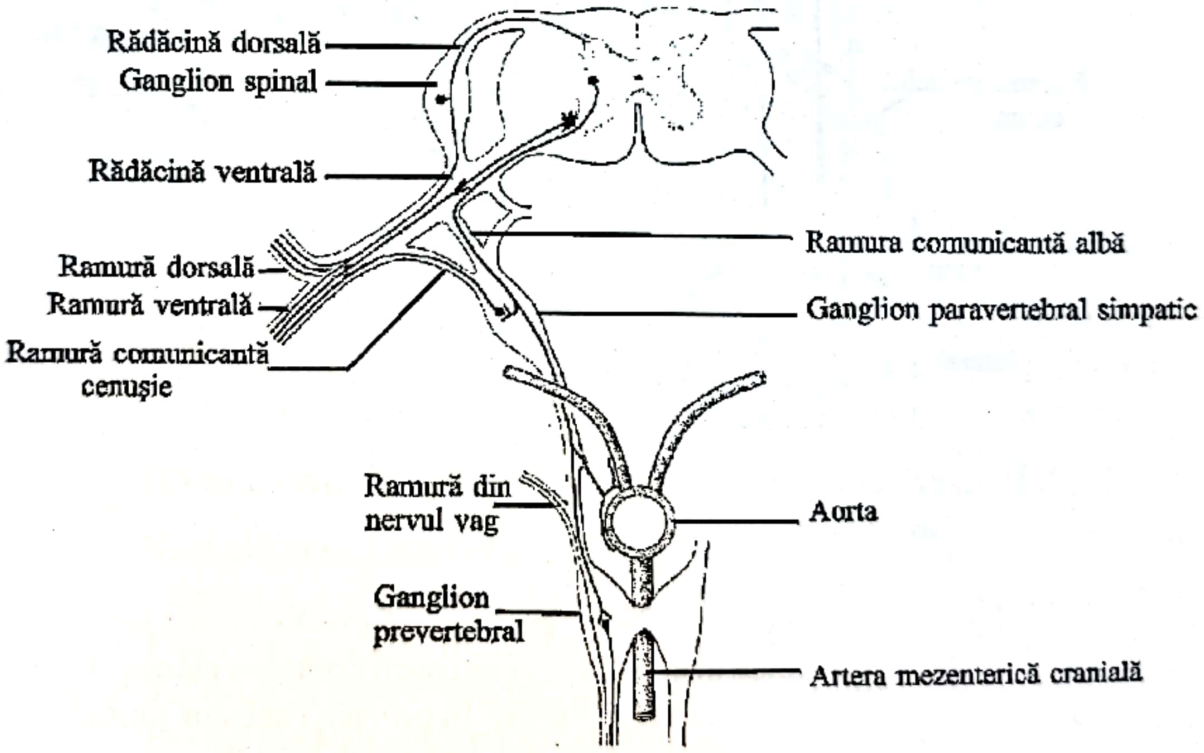

Fig. 1.16. Axonul (fibra preganglionară) neuronului vegetativ din cornul lateral realizează sinapsă cu al doilea neuron din ganglionul simpatic paravertebral *(König şi Liebich, 1999)*

Scanned with OKEN Scanner

Coarnele laterale sunt expansiuni de formă neregulată care se găsesc la baza coarnelor dorsale şi sunt structurate din neuroni vegetativi.

Axonii (fibrele preganglionare) realizează sinapse în ganglionii paravertebrali simpatici cu neuronii acestora (al doilea neuron). Fibra preganglionară părăseşte substanţa cenuşie prin rădăcina ventrală (motorie) a nervului rahidian (fig. 1.16).

Substanţa albă. Fibrele mielinice care intră în structura acesteia sunt endogene (axonii celulelor senzitive din substanţa cenuşie şi ale celulelor de asociaţie) şi exogene (prelungiri ale neuronilor senzitivi periferici şi prelungiri ale unor celule din etajele superioare centrale). Axonul neuronului pseudopolar când este scurt se termină prin sinapsă în cordoanele dorsale, iar când este lung, formează fascicule ascendente dorsale senzitive: *Goll* şi *Burdach* (fig. 1.17).

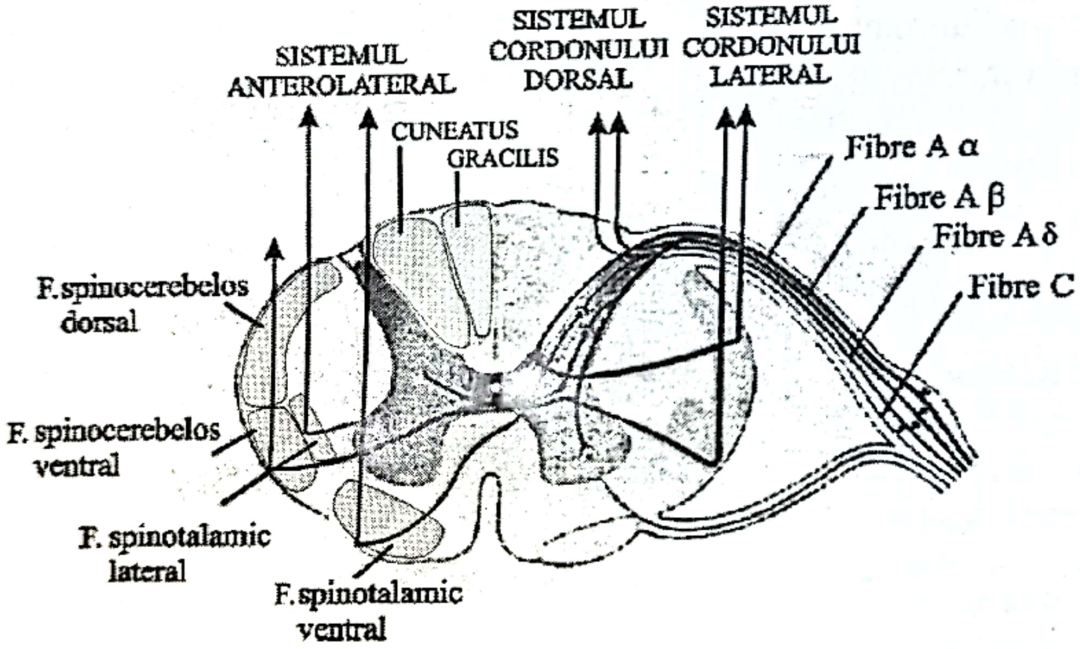

Fig. 1.17. Repartizarea fibrelor rădăcinii dorsale a nervului rahidian
(Petrovanu şi colab., 1996)

La nivelul substanţei albe se evidenţiază două şanţuri: şanţul median dorsal îngust şi lung, ce ajunge în apropierea comisurii dorsale a măduvei rahidiene şi şanţul median ventral care este larg şi scurt. În prezenţa acestor şanţuri, fiecare jumătate a măduvei rahidiene cuprinde trei cordoane: *dorsal* (între şanţul median dorsal şi cornul dorsal), *lateral* (între cornul dorsal şi cornul ventral) şi *ventral* (între cornul ventral şi şanţul median ventral). Fiecare cordon de substanţă albă cuprinde mai multe fascicule (fig. 1.18).

Cordonul dorsal cu fascicule senzitive: *gracilis (Goll)* şi *cuneatus (Burdach). Cordonul lateral* cu fascicule senzitive şi motorii: *spinocerebelos dorsal*

Scanned with OKEN Scanner

(Flechsig), spinocerebelos ventral (Gowers), rubrospinal, spinotalamic lateral, spinotectal, olivospinal, spinoolivar. Cordonul ventral cu fasciculele: *spinotalamic ventral, reticulospinal, vestibulospinal* şi *corticospinal ventral.*

Funcţia de conducere a măduvei spinării se realizează prin căile ascendente şi descendente care sunt formate din fasciculele amintite.

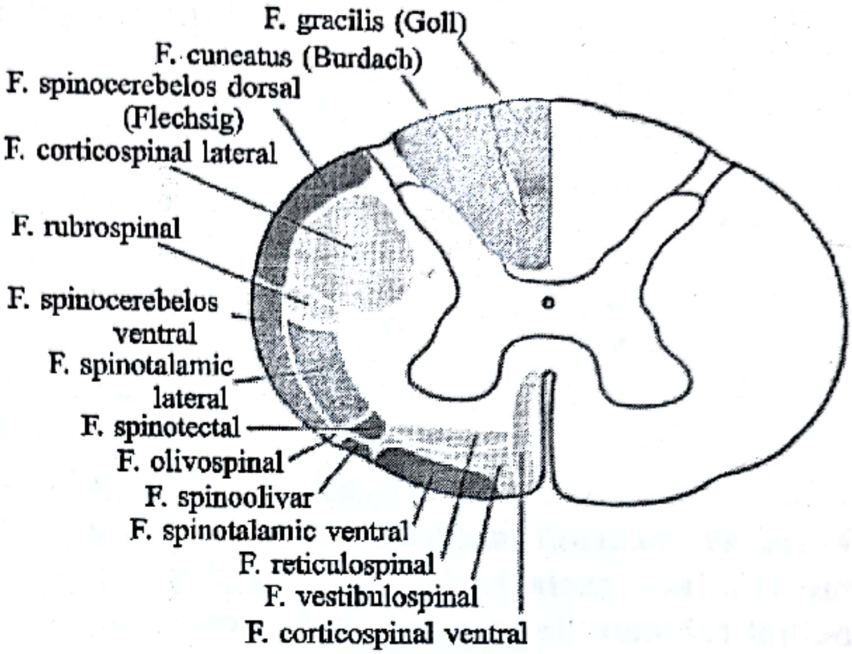

Fig. 1.18. Fasciculele (F) din substanţa albă a măduvei spinării

1.5.2. Trunchiul cerebral

Trunchiul cerebral cuprinde complexul de organe format din *bulb, punte, pedunculii cerebrali, apeductul lui Silvius, tuberculii cvadrigemeni.*

În organele trunchiului cerebral, exceptând cerebelul, substanţa cenuşie şi substanţa albă nu sunt distribuite unitar. Substanţa cenuşie este fragmentată în mase mai mult sau mai puţin compacte, numite nuclei cenuşii, separate unele de altele prin *fascicule de fibre nervoase (substanţă albă);* cele două substanţe se întrepătrund.

Nucleii cenuşii din bulb reprezintă o continuare a substanţei cenuşii din măduvă, iar cei din protuberanţă şi tuberculii cvadrigemeni sunt constituiţi din substanţă cenuşie proprie. Astfel în bulbul rahidian, nucleul cenuşiu ventral este format din neuroni motori multipolari stelaţi (fig. 1.19).

Există nuclei cenuşii formaţi din neuroni motori şi nuclei cenuşii formaţi din neuroni senzitivi. Nucleii cenuşii reprezintă locul de origine al nervilor cranieni (motori şi senzitivi).

Substanţa albă, intercalată printre nucleii cenuşii, este formată din fascicule nervoase senzitive sau motorii, ascendente şi descendente.

Scanned with OKEN Scanner

Fig. 1.19. Neuroni motori multipolari stelați din bulbul rahidian de iepure. Impregnare argentică, tehnica Holmes; x 200

Substanța reticulată este o structură complexă care se evidențiază și la nivelul măduvei spinării în jurul canalului ependimar, dar devine complet structurată la nivelul trunchiului cerebral. Ea constituie mai mult o entitate fiziologică, decât una morfologică, deoarece morfologic, nu este o unitate bine conturată. Este situată între structurile proprii ale trunchiului cerebral și este formată din nuclei de substanță cenușie (neuroni) și fibre amielinice. Substanța reticulată este o *„răspântie"*, la nivelul ei realizându-se o filtrare și o adaptare adecvată atât a aferențelor senzitive, cât și a eferențelor descendente (motorii). În acest mod se exercită o acțiune de control atât asupra scoarței cerebrale cât și asupra neuronilor motori din coarnele ventrale ale măduvei.

1.5.3. Cerebelul

Cerebelul este organul nervos format din *doi lobi uniți prin vermis*. Vermisul formează *paleocerebelul* (de la *gr. paleos* = vechi; apărut de timpuriu în filogenie), iar lobii *neocerebelul* (apare mai târziu). Lobii sunt subdivizați în *lobuli*, lobulii în *lame*, iar lamele în *lamele* cerebeloase. Substanța cenușie este periferică, constituind *scoarța cerebeloasă*, iar cea albă este situată profund.

Substanța cenușie. Este alcătuită din neuroni, fibre nervoase și vase sanguine. Este structurată în trei straturi: *molecular* (superficial); *al celulelor Purkinje* (mijlociu); *granular* (profund), situat spre substanța albă (fig. 1.20).

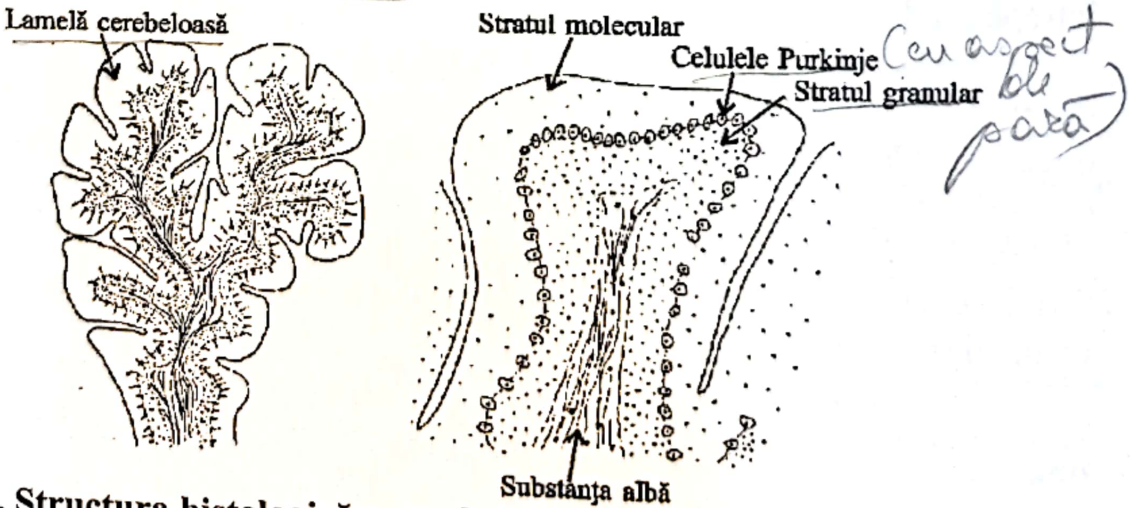

Fig. 1.20. Structura histologică a cerebelului

Stratul molecular constă în două tipuri de celule: *„în coşuleţ”* şi *stelate*, care sunt interneuroni inhibitori, cu dimensiunea de 5-7 μm.

Celulele „în coşuleţ” şi *celulele stelate* sunt similare şi pot fi considerate membre ale aceleiaşi clase. Ambele primesc impulsuri de la fibrele paralele şi acţionează, prin axonul lor, asupra celulelor Purkinje. Principala diferenţă între cele două tipuri este aceea că axonul celulelor „în coşuleţ” formează sinapse cu celulele Purkinje la baza dendritelor şi în jurul corpului acestor neuroni, în timp ce axonul celulelor stelate se termină numai la nivelul extremităţilor dendritice Purkinje. Semnificativ este faptul că axonul celulelor „în coşuleţ”, ca şi cel al celulelor stelate, este perpendicular atât pe fibrele paralele cât şi pe axul principal (dendro-axonic) al celulelor Purkinje. În consecinţă, reţeaua proceselor celulare din stratul molecular constă în trei tipuri de prelungiri (dendritele celulelor Purkinje, fibrele paralele, precum şi axonii celulelor stelate şi ai celulelor „în coşuleţ”) care sunt perpendiculare unele pe altele.

Celulele Purkinje sunt printre cei mai complecşi neuroni. Fiecare posedă un aparat dendritic foarte extins care conduce impulsul la corpul celular în formă de pară (40-60 μm), de unde se desprinde un axon foarte lung şi subţire (fig. 1.21; fig. 1.22).

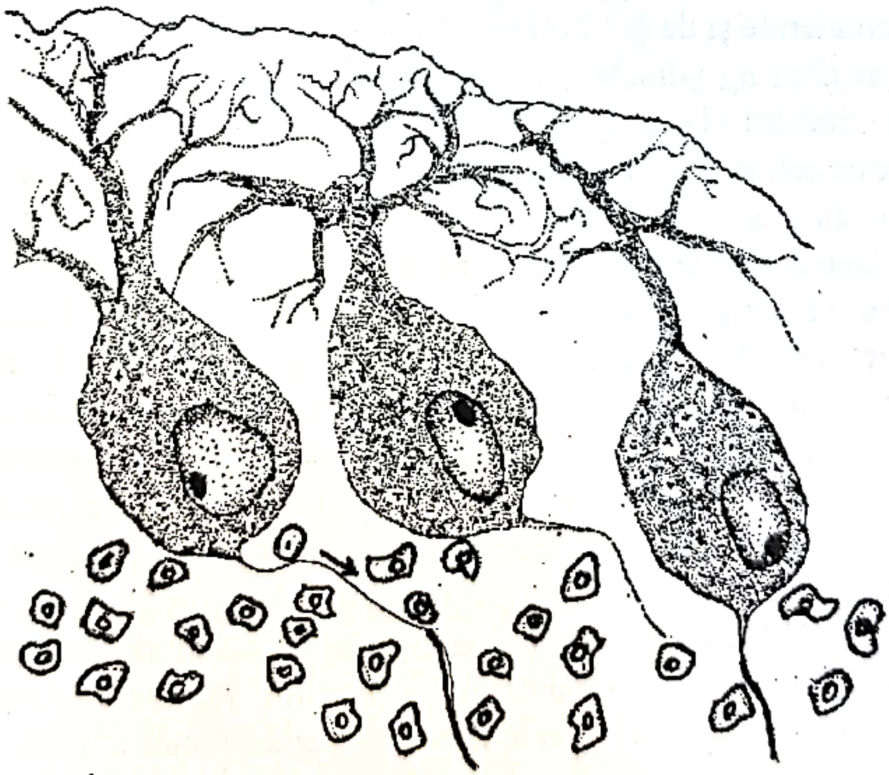

Fig. 1.21. Celulele Purkinje din scoarţa cerebelară

Celulele Purkinje sunt pivotul reţelei nervoase din cortexul cerebelos. Ele se extind în toate straturile scoarţei cerebeloase: corpul neuronilor este dispus

Scanned with OKEN Scanner

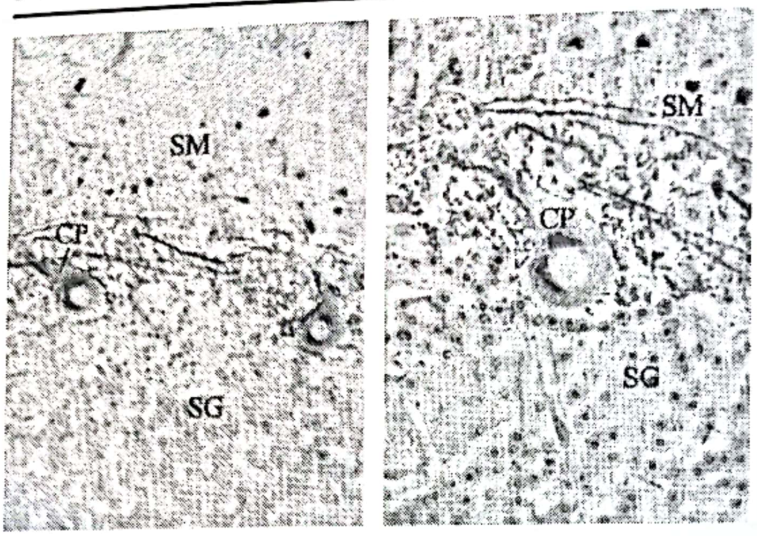

Fig. 1.22. Cerebel de iepure, substanța cenușie reprezentată de trei straturi: SM-stratul molecular structurat din neuroni *„în coșuleț”* și celule *stelate* de 5-7 µm; CP-un rând de *celule Purkinje* cu aspect piriform de 40-60 µm; SG-stratul granular cu neuroni multipolari (*granulari* și *Golgi*) de 5-6 µm. Impregnare argentică, tehnica Holmes; x 200; x 400

în „palisadă” pentru a constitui o „lamă” unicelulară care reprezintă stratul intermediar al scoarței cerebeloase, cel al celulelor Purkinje; dendritele se extind ramificându-se abundent deasupra stratului celulelor Purkinje, în stratul molecular extern; axonii sunt orientați în direcția opusă dendritelor, pătrund în stratul granular cerebelos și de aici trec în substanța din centrul cerebelului, de unde pot emite ramificații colaterale care pătrund în structurile de substanță cenușie, denumite *nuclei cerebeloși*. Nucleii de la baza cerebelului mai primesc ramificații colaterale și de la fibrele aferente scoarței cerebeloase, și anume de la fasciculele de *fibre agățătoare*, precum și de la fasciculele de *fibre musciforme*. Nucleii reprezintă astfel stații intermediare unde informațiile care sosesc la cerebel sunt asociate cu cele emise din scoarța cerebeloasă, pentru ca apoi să fie retransmise fie la alte părți ale creierului, fie, prin măduva spinării, în diferite regiuni ale corpului.

Dendritele celulelor Purkinje au un aranjament neobișnit, care este în același timp cea mai caracteristică particularitate structurală cu un foarte important element funcțional. Întreaga masă a ramificațiilor dendritice ale unei celule se desfășoară într-un singur plan ca și când ar fi o frunză presată. Mai mult, planurile tuturor dendritelor dintr-o regiune dată sunt paralele, așa încât dendritele șirurilor de celule se prezintă în stive net ordonate; celule adiacente, emițând dendrita în același plan, se dispun ordonat ca filele dintr-o carte. Această dispoziție a dendritelor în șiruri foarte ordonate determină natura și numărul contactelor cu alte celule nervoase. Astfel, fibrele orientate perpendicular pe planul dendritelor și paralele între ele vor putea intersecta un număr mare de celule Purkinje, deși ele vor atinge fiecare celulă o singură dată. Fibrele nervoase paralele sunt numeroase în stratul molecular și constituie unul din elementele sistemului aferent al scoarței cerebeloase.

Celulele Purkinje, prin axonul lor, reprezintă singurul sistem eferent care pleacă de la scoarța cerebeloasă. Axonii eferenți sunt parte a unui sistem

Scanned with OKEN Scanner

indivizibil de neuroni iar activitatea lor este determinată în întregime de felul în care ceilalţi neuroni sunt asociaţi cu celule Purkinje şi cu alte celule.

Stratul granular este format din două tipuri de neuroni: *granulari* şi *Golgi.*

Neuronii granulari sunt mici (5-6 μm) şi foarte numeroşi, de aproximativ 1000 ori mai mulţi decât neuronii Purkinje, realizând aspectul dens al stratului granular. Fiecare neuron granular emite 3-6 dendrite, care fac sinapsă cu *fibrele musciforme* şi cu neuronii Golgi.

Axonii celulelor granulare se dirijează la suprafaţă, trec printre celulele stratului Purkinje şi pătrund în stratul molecular. Aici se împart în două ramuri care se orientează în direcţii opuse, astfel încât ei iau forma literei „T" (fig. 1.23; fig. 1.24).

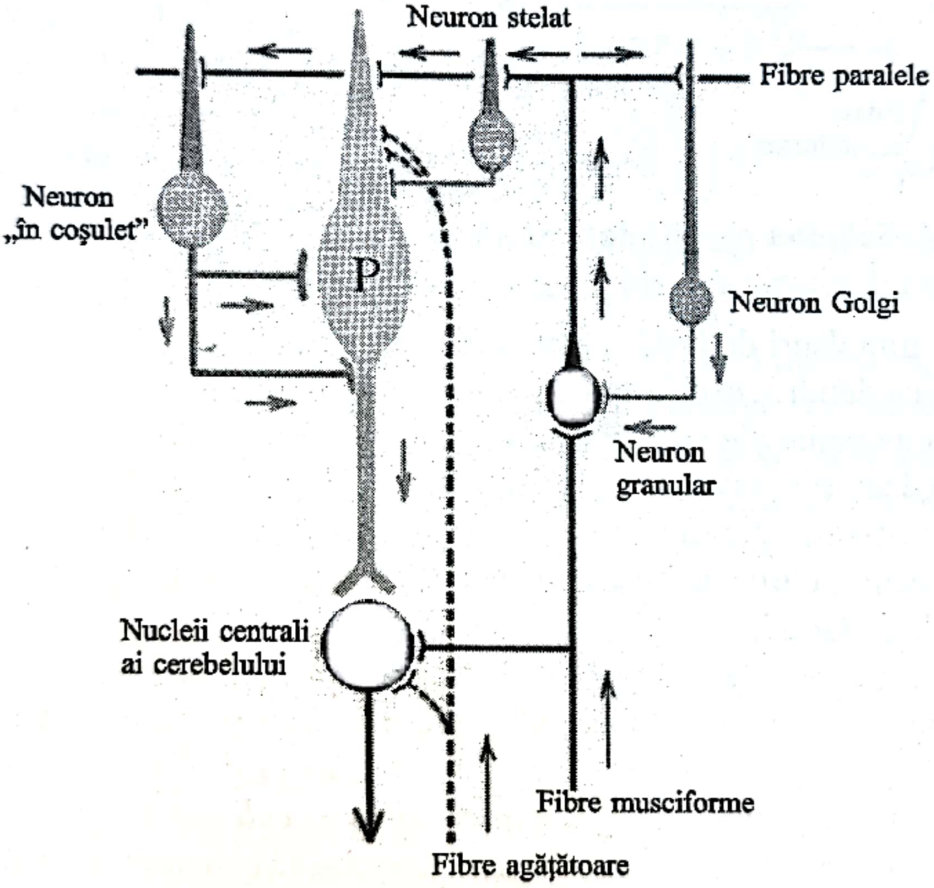

Fig. 1.23. Diagrama tipurilor neuronale ale scoarţei cerebeloase

Fibrele care reprezintă partea orizontală a „T"-ului ocupă toate nivelurile *stratului molecular.* Orientarea acestor fibre este precis determinată – toate sunt paralele una cu alta (şi pentru acest motiv ele sunt denumite *fibre paralele*) şi perpendiculare pe planul evantaiului format de dendritele celulelor Purkinje. Aranjamentul este deci, într-un fel, similar firelor de telefon de pe stâlpii de telegraf cu mai multe fire. De fapt, conformaţia acestor fibre este complicată de neregularităţile scoarţei cerebeloase.

Scanned with OKEN Scanner

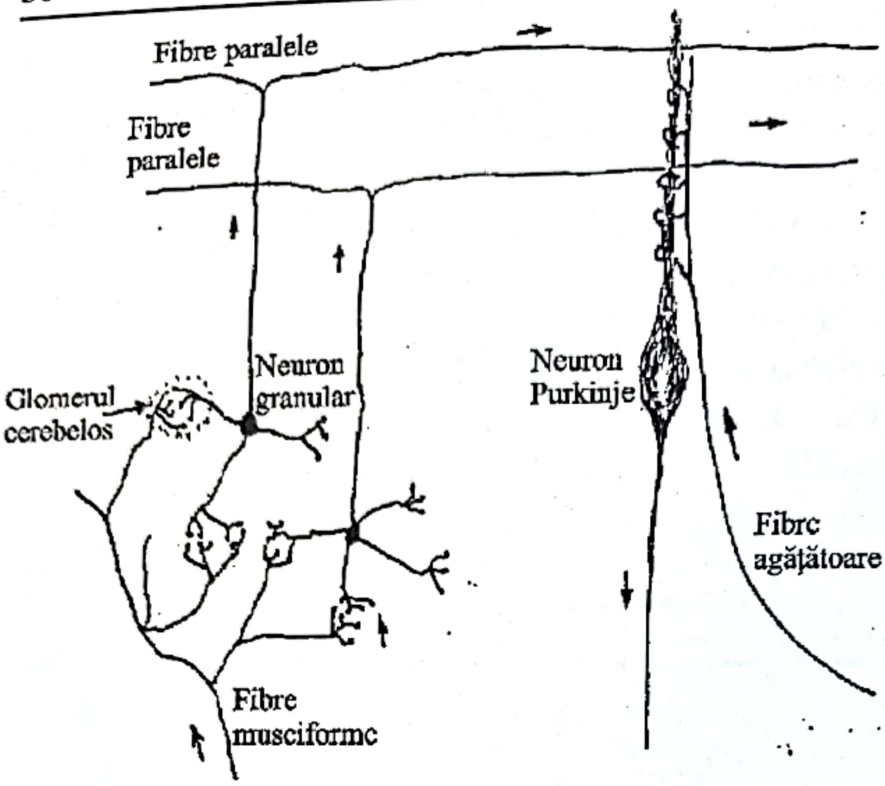

Fig. 1.24. Schema circuitelor excitatorii.
Neuronii inhibitori sunt omişi

Fibrele paralele vin în contact cu spinii de pe dendritele celulelor Purkinje. În general, fibrele paralele vin în contact o singură dată cu o anumită celulă Purkinje, rareori de două ori. O singură celulă Purkinje poate să facă sinapsă cu circa 100 – 250 mii de fibre paralele (comparativ cu o singură fibră agățătoare).

Celulele Golgi sunt interneuroni din stratul granular care primesc şi ele impulsuri de la fibrele paralele (din stratul molecular), dar axonii lor fac sinapse cu dendritele celulelor granulare şi cu fibrele musciforme. Celulele Golgi sunt componente ale unui sistem de sinapse speciale din stratul granular, cunoscute sub denumirea de *glomeruli cerebeloşi*, care sunt unităţile funcţionale de bază din acest strat. Acestea constau din umflături ale fibrelor musciforme, înconjurate de dendritele celulelor granulare iar acestea, la rândul lor, sunt acoperite de axonii celulelor Golgi.

În matricea circuitului cerebelos se află incluse şi două seturi de interneuroni care, spre deosebire de celulele granulare, au axoni scurţi. Un set este localizat în stratul molecular şi constă din celulele *„în coşuleţ"* şi celulele *stelate;* celălalt se află în stratul granular şi este reprezentat de *celulele Golgi.* Toţi aceşti trei neuroni menţionaţi se mai numesc *interneuroni* şi se comportă ca inhibitori – celulele „în coşuleţ" şi celulele stelate, asupra corpului şi dendritelor celulelor Purkinje, iar celulele Golgi, asupra celulelor granulare.

Fibrele nervoase. De la scoarţa cerebelului pleacă un singur tip de fibre *eferente – axonii celulelor Purkinje* – şi sosesc două tipuri de fibre *aferente – fibre agăţătoare* şi cele *musciforme* (fig. 1.25).

Fibrele agăţătoare şi fibrele musciforme, cele două sisteme aferente care în ultimă instanţă aduc impulsuri nervoase la celulele Purkinje, sunt distribuite în cortexul cerebelos într-un aranjament mai mult sau mai puţin ordonat. Ele se

Scanned with OKEN Scanner

găsesc constant în toate zonele cortexului cerebelos şi sunt prezente la toate vertebratele.

Fibrele agăţătoare. Fiecare fibră agăţătoare este virtual o linie particulară destinată unei anumite celule Purkinje. Aceste fibre îşi au originea în alte regiuni ale creierului, în olivele inferioare, un nucleu compact de celule nervoase din bulbul rahidian. Axonii acestor celule ajung la cortexul cerebelos sub denumirea de fibre agăţătoare, după ce au trimis colaterale la nucleii cerebeloşi de la bază. În cursul dezvoltării embrionare „fibrele agăţătoare" sunt primul sistem aferent care abordează celulele Purkinje. Pe măsură ce neuronii Purkinje îşi extind evantaiul lor dendritic, fibrele agăţătoare le urmează, răsucindu-se în jurul dendritelor ca o iederă pe trunchiul şi pe ramurile unui copac. Se apreciază că o celulă Purkinje şi fibra sa agăţătoare stabilesc circa *300 de puncte sinaptice,* ceea ce constituie o excepţie în sistemul nervos.

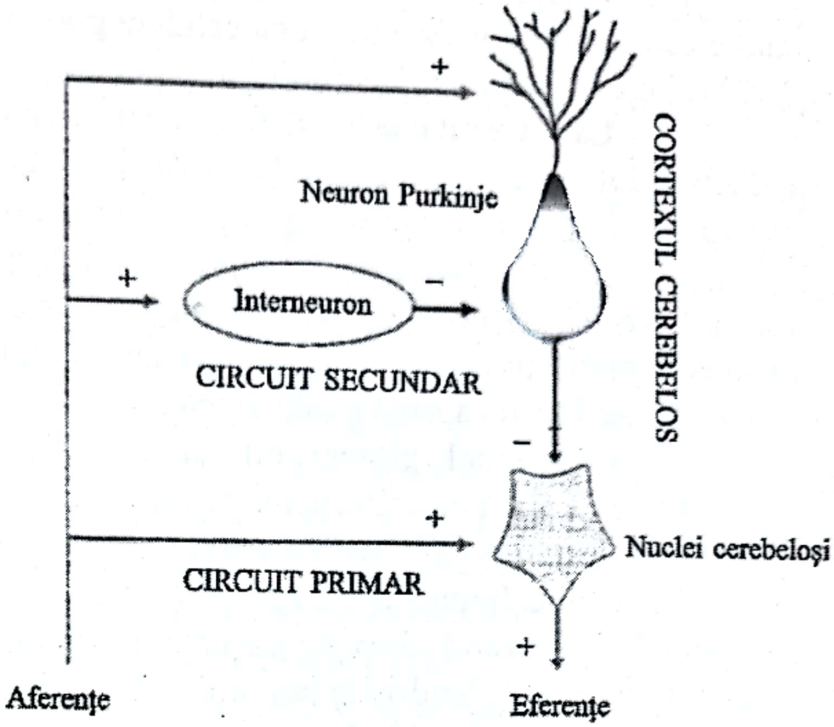

Fig. 1.25. Modelul integrării impulsului excitator la nivelul scoarţei cerebeloase

Stimularea unei fibre agăţătoare produce o excesiv de puternică excitaţie a celulei Purkinje corespunzătoare. Celula Purkinje respectivă răspunde printr-o explozie prelungită de potenţial de acţiune de înaltă frecvenţă, a cărei înregistrare electrică dovedeşte că celula nervoasă se descarcă complet. Intensitatea răspunsului este de aşteptat, dat fiind numărul mare de sinapse.

Fibrele musciforme pătrund în stratul granular, unde se termină prin ramificaţii fine şi abundente.

Pentru a putea acţiona asupra unui număr cât mai mare de celule Purkinje, ele nu se termină direct prin acestea (cum este cazul fibrelor agăţătoare) ci pe *neuronii granulari,* care sunt plasaţi imediat sub stratul Purkinje. Celulele granulare servesc drept neuroni intermediari mărind enorm numărul de celule Purkinje stimulate de o singură fibră aferentă.

Scanned with OKEN Scanner

Unul din motivele pentru care celulele granulare pot intersecta atât de multe celule Purkinje este acela că celulele granulare sunt foarte numeroase, de 1000 ori mai multe decât neuronii Purkinje.

La extremitatea liberă fiecare ramificație a fibrei musciforme prezintă o dilatație lobulată, *rozeta cerebeloasă*. O singură fibră cu ramificațiile sale poate avea până la 44 rozete. Fiecare rozetă reprezintă centrul unui *glomerul cerebelos*.

Glomerulul cerebelos reprezintă o structură polisinaptică formată din rozeta fibrei musciforme, dendritele mai multor neuroni granulari, ramificațiile axonice și partea proximală a dendritelor neuronilor Golgi. Toate aceste elemente sunt cuprinse într-o capsulă glială unică.

Funcțional, glomerulul cerebelos prezintă *elemente presinaptice*, reprezentate de fibra musciformă și terminațiile axonice ale neuronilor Golgi, și *elemente postsinaptice*, reprezentate de dendritele neuronilor granulari și cele ale neuronilor Golgi. Impulsul excitator al fibrei musciforme difuzează la nivelul glomerulului, activând circa 20 de neuroni granulari. Axonii acestora (fibrele paralele) vor activa dendritele neuronilor Purkinje, realizând o nouă dispersie a excitației, deoarece dendritele unui neuron Purkinje realizează sinapsă cu circa 100-250 mii de fibre paralele.

La nivelul glomerulului, fibra musciformă activează și dendritele neuronilor inhibitori Golgi în segmentul lor inițial. Acestea primesc de asemenea un impuls excitator la nivelul stratului molecular prin fibrele paralele. Astfel activat, neuronul reprezintă prin axonul său componenta presinaptică inhibitorie a glomerulului. Deci, neuronul Golgi realizează o buclă inhibitorie pe releul rozetă musciformă – *neuron granular*.

Substanța albă a cerebelului este formată din axonii neuronilor Purkinje, celulele gliale și vase sanguine.

Nevrogliile scoarței cerebelare sunt: *astrocitele, oligodendrocitele* și *microglia*.

Astrocitele se prezintă sub trei varietăți:

- *astrocite epiteliale,* reprezentate de *celulele Bergmann* și *celulele Fananas*. *Celulele Bergmann* au aspect de candelabru și trimit prelungiri spre suprafața scoarței cerebeloase, care participă la realizarea membranei limitante externe. Ele formează o textură dendritică ce separă zona dendritică netedă de cea cu spini a celulelor Purkinje. *Celulele Fananas* nu părăsesc stratul ganglionar și stabilesc joncțiuni cu zonele non-sinaptice ale neuronilor Purkinje;
- *astrocite lamelare,* care se găsesc în special în stratul granular și ale căror prelungiri separă glomerulii, realizând aspectul de insule cerebeloase;
- *astrocite netede,* cu prelungiri radiare lungi, care sunt mai frecvente în straturile molecular și granular.

Scanned with OKEN Scanner

Oligodendrocitele sunt mai numeroase în stratul granular, dincolo de care începe mielinizarea.

Microglia este prezentă atât în substanța cenușie cât și în cea albă din cerebel.

Citoarhitectonic, scoarța cerebeloasă se caracterizează prin numărul mare de conexiuni interneuronale, care au ca centru de coordonare neuronul Purkinje. Datorită acestor multiple sinapse, cerebelul are rol în menținerea tonusului muscular, în coordonarea executării mișcărilor fine etc.

1.5.4. Emisferele cerebrale

Emisferele cerebrale sunt constituite din substanță cenușie la exterior *(cortexul cerebral)* și substanță albă la interior. Substanța cenușie mai este reprezentată la nivelul emisferelor cerebrale și prin nucleii bazali de substanță cenușie *(nucleii subcorticali)* situați în masa de substanță albă. Suprafața cortexului cerebral este brăzdată de șanțuri care delimitează lobii cerebrali, fiecare lob fiind divizat prin alte șanțuri în circumvoluțiuni care sunt sediul câmpurilor de recepție ale excitațiilor senzoriale. Scoarța cerebrală are grosimea de 1-4 mm, în funcție de zona acesteia. În structura ei intră numeroși neuroni (de ordinul miliardelor) de talie diferită care se dispun în șase straturi caracteristice. Înainte de a enumera cele șase straturi, se vor descrie tipurile de celule care se întâlnesc în substanța cenușie a emisferelor cerebrale. Acestea sunt: *celulele motorii (celulele piramidale), celulele fuziforme* și *celulele de asociație-recepție* (fig. 1.26).

Celulele piramidale au o formă piramidală, sunt multipolare și de diferite dimensiuni (10/5 μm – 100/50 μm), de aceea ele se clasifică în: *mici, mijlocii* și *mari (celulele Betz).* Dendritele lor sunt numeroase, groase și cu suprafața neregulată și iau naștere atât de la vârfurile cât și de pe laturile piramidei. Axonul lung pornește de la baza piramidei, coboară în substanța albă, unde se mielinizează și intră în structura fasciculelor motorii piramidale direct și încrucișat.

Celulele fuziforme reprezintă în realitate neuroni piramidali modificați. Axonii lor contribuie la formarea fibrelor de asociație și de proiecție din structura emisferelor cerebrale.

Celulele de asociație – recepție sunt reprezentate de: *celula Cajal* (cu axonul dirijat orizontal) și celule cu axonii ascendenți (celula *granulară Golgi II* și celula *Martinotti*).

Celula Cajal, localizată în stratul molecular, are aspect stelat sau fuziform, prezentând dendrite bogat ramificate, ce fac sinapsă cu axonii neuronilor piramidali și un axon orientat orizontal.

Scanned with OKEN Scanner

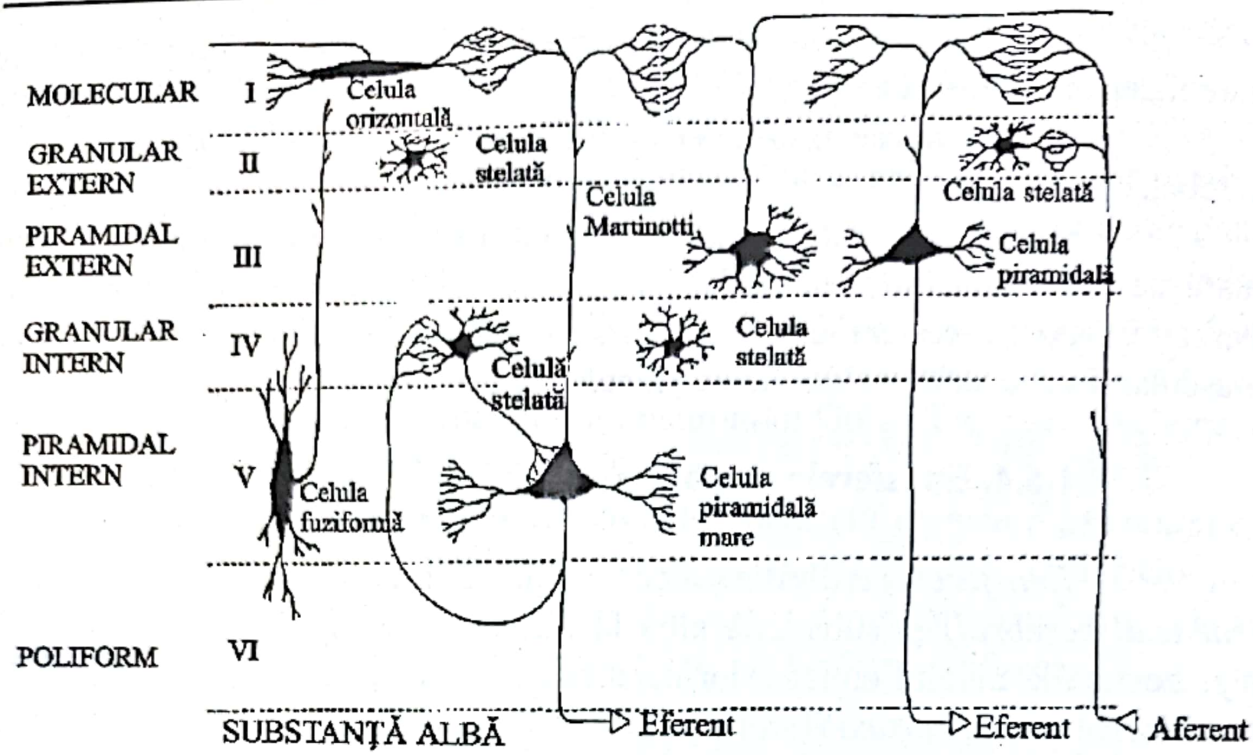

Fig. 1.26. Tipurile de neuroni care se întâlnesc în substanța cenușie a emisferelor cerebrale

Celula granulară Golgi II, întâlnită în straturile piramidale, este o celulă stelată de talie mică (10 μm) cu un axon scurt ce are un traiect ascendent. Aceste celule stabilesc numeroase conexiuni intracorticale.

Celulele Martinotti se consideră un neuron piramidal „inversat", în sensul că axonul ascendent ia naştere de la vârful piramidei, în timp ce dendritele se formează de la baza acesteia. Aceste celule realizează conexiuni în sens vertical între diferitele straturi ale scoarței cerebrale.

Cortexul cerebral este format din şase straturi (fig. 1.27):

a) stratul molecular (conține rare celule ce se dispun orizontal şi mai multe fibre), fiind format din celule Cajal a căror axoni realizează sinapsă cu dendritele neuronilor piramidali din straturile profunde. În stratul molecular spre suprafață predomină *neuropilul*, compus din dendritele ascendente ale neuronilor piramidali, prelungirile celulelor orizontale (Cajal) şi prelungirile astrocitelor (fig. 1.28).

b) *stratul granular extern* conține celule de aspect stelat, de talie mică având rol de asociație;

c) *stratul piramidal extern* este format din celule piramidale mici şi mijlocii care fac sinapsa în acelaşi strat cu axonii scurți ai celulelor Golgi II şi cu axonii ascendenți ai celulelor Martinotti;

Scanned with OKEN Scanner

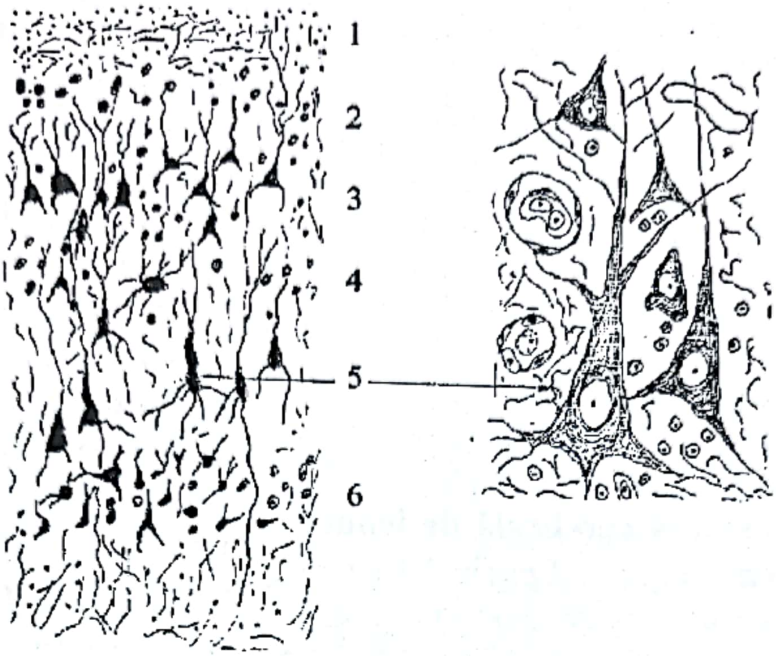

Fig. 1.27. Scoarța cerebrală; 1-molecular; 2-granular extern; 3-piramidal extern; 4-granular intern; 5-piramidal intern; 6-polimorf

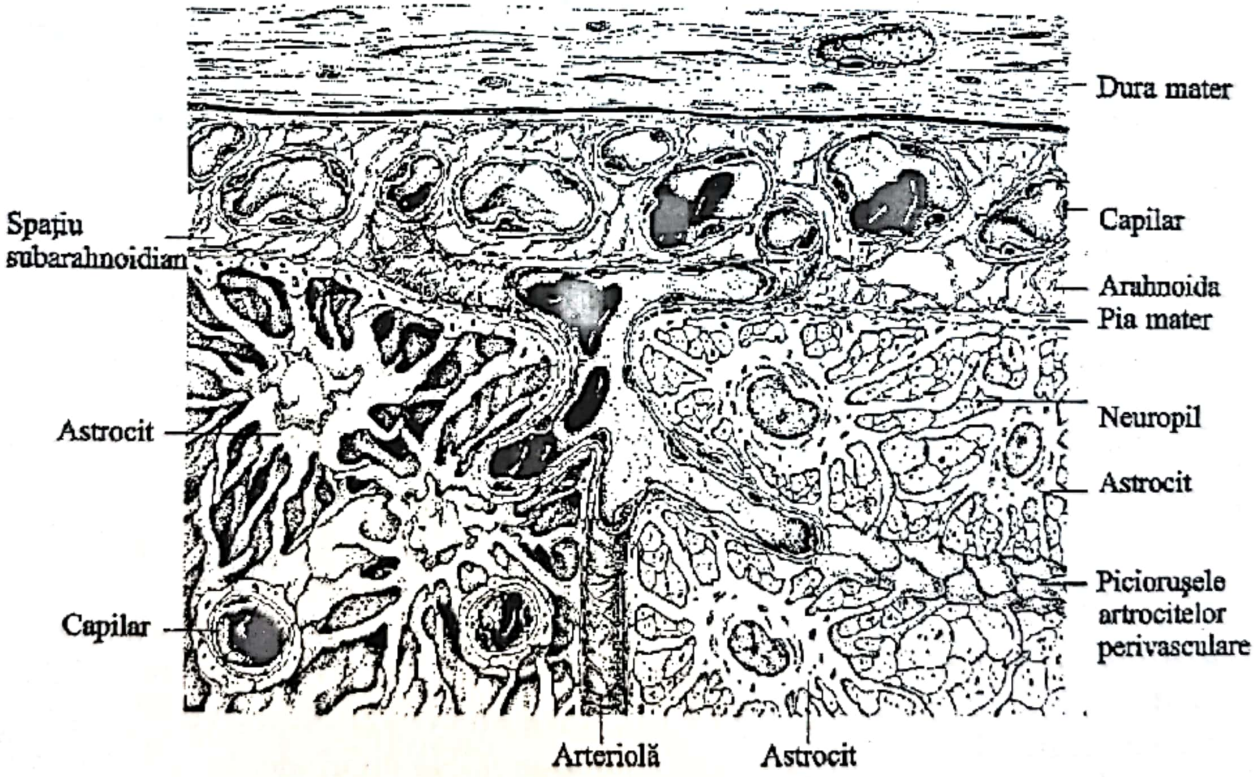

Fig. 1.28. Neuropilul de la suprafața stratului molecular al substanței cenușii din emisferele cerebrale *(Liebich și colab., 1999)*

Scanned with OKEN Scanner

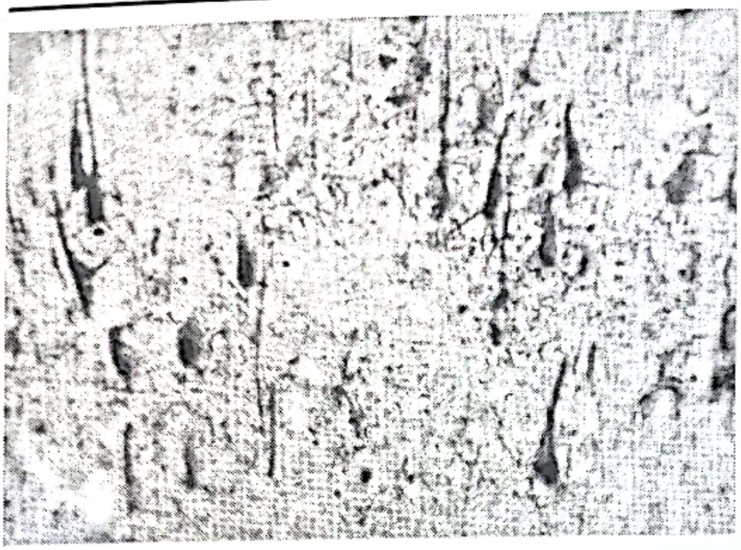

Fig. 1.29. Emisferă cerebrală de iepure, substanță cenușie. Stratul piramidal intern. Impregnare argentică, tehnica Bodian; x 200

d) *stratul granular intern* conține celule stelate mici cu rol de asociație;

e) *stratul piramidal intern* format în circumvoluțiunea frontală și în lobul paracentral din celulele piramidale mari *Betz* (fig. 1.29; fig. 1.30) a căror axoni participă la formarea fasciculelor piramidale (calea motorie voluntară). În celelalte zone ale scoarței, în acest strat celulele piramidale sunt mai mici chiar decât cele din stratul piramidal intern;

f) *stratul polimorf* este format din celule fuziforme cu axonul ascendent spre suprafață.

Fig. 1.30. Emisferă cerebrală de iepure, substanță cenușie. Neurofibrile în citoplasma neuronilor multipolari piramidali Betz (stratul piramidal intern). Impregnare argentică, tehnica Bielschowsky; x 900

Substanța albă este formată din fibre mielinice de trei tipuri: *fibre de proiecție* (aferente și eferente) ce leagă cortexul cu centrii subcorticali; *fibre de asociație* care leagă o parte a cortexului cu altă parte din aceeași emisferă cerebrală; *fibre comisurale* ce leagă suprafețe corticale din emisfera dreaptă cu cele din emisfera stângă, constituind *corpul calos* (fig. 1.31).

1.5.4.1. Bulbii olfactivi

Bulbii olfactivi apar ca prelungiri ale telencefalului în fosele etmoidale, în structura lor distingându-se trei straturi: *superficial, mijlociu* și *profund* (fig. 1.32).

Stratul superficial este format din fibrele nervilor olfactivi, ce reprezintă axonii celulelor olfactive bipolare cuprinse în structura mucoasei olfactive.

Stratul mijlociu cuprinde două zone: *zona externă (glomerulară),* constituită din 1-2 rânduri de glomeruli olfactivi (reprezentând zona sinaptică dintre axonii celulelor olfactive

Scanned with OKEN Scanner

şi dendritele celulelor mitrale) şi *zona internă (zona celulelor mitrale)*. Celulele mitrale sunt celule mari conice, orientate cu vârful spre stratul profund şi cu baza spre stratul mijlociu.

Stratul profund sau stratul fibrelor centrale cuprinde axonii celulelor mitrale (vezi analizatorul olfactiv).

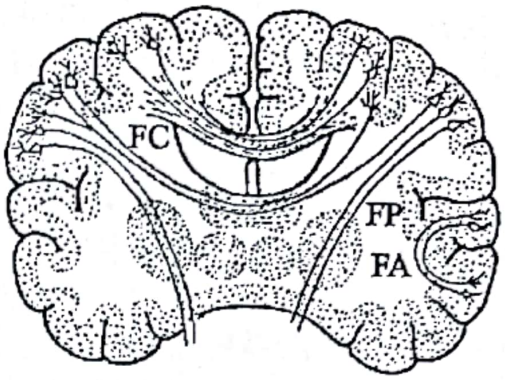

Fig. 1.31. Fibrele comisurale (FC), fibrele de asociaţie (FA) şi fibrele de proiecţie (FP)

1.6 Sistemul nervos periferic (SNP)

Sistemul nervos periferic este alcătuit din *ganglioni, nervi* şi *terminaţii nervoase*. *Ganglionii* sunt formaţiuni rotunjite care cuprind corpul celulelor nervoase *(celulele ganglionare)* împreună cu celulele lor de susţinere *(celulele capsulare)* şi fibrele nervoase care sosesc sau pleacă de la celulele nervoase respective. În sistemul nervos periferic există două tipuri principale de ganglioni: *ganglioni senzoriali (senzitivi)* sau *aferenţi* şi *ganglioni autonomi (vegetativi)* care cuprind corpul celulelor neuronale eferente ale sistemului nervos autonom. Ganglionii senzoriali cuprind *ganglionii cranieni*, asociaţi cu unii din nervii cranieni, şi *ganglionii spinali*, cunoscuţi ca ganglionii rădăcinilor dorsale aflaţi pe traiectul rădăcinilor dorsale ale nervilor spinali.

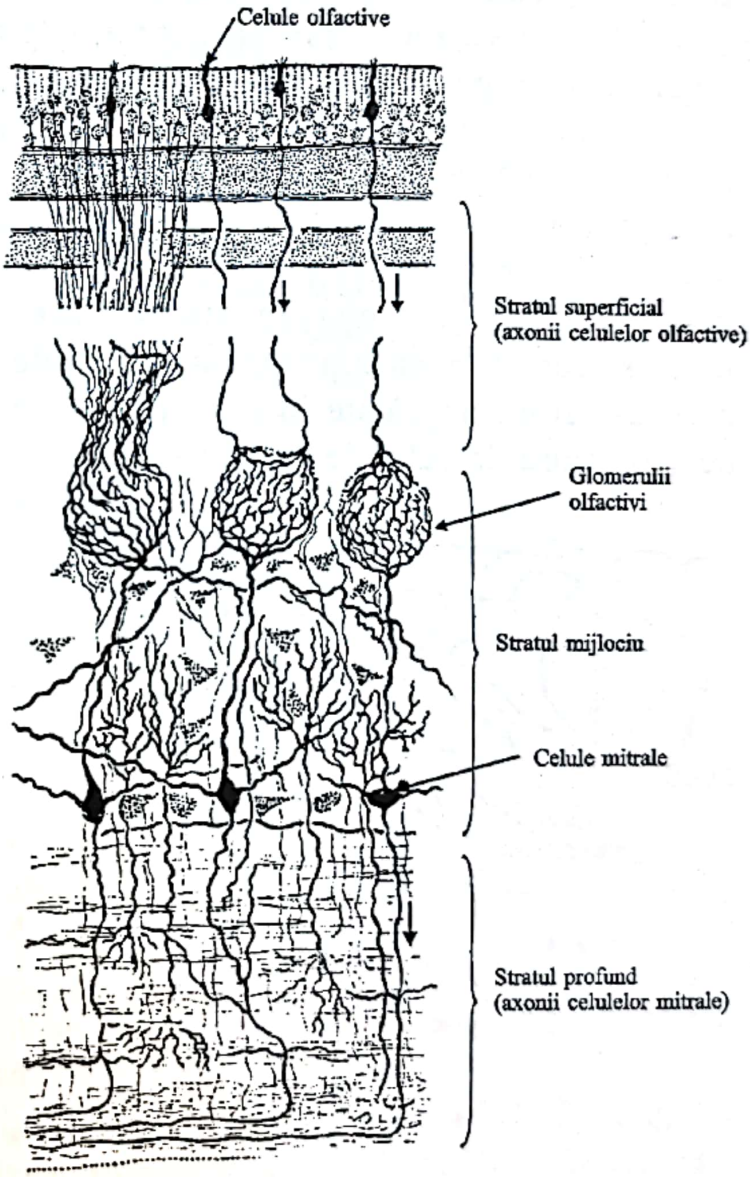

Fig. 1.32. Structura bulbilor olfactivi

Scanned with OKEN Scanner

Nervii periferici sunt alcătuiți din fascicule de *fibre nervoase* (care includ și celulele lor de învelire), precum și din diferite tipuri de țesut conjunctiv de acoperire. Cei mai mulți nervi conțin atât fibre nervoase aferente cât și eferente.

Terminațiile nervoase sunt de două feluri: a) *terminații aferente* asociate cu receptorii și b) *terminații eferente* care merg la fibrele musculare, la celulele secretorii ale glandelor exocrine și la celulele țesutului adipos.

Sistemul nervos autonom. Dintre diferitele răspunsuri fiziologice inițiate de impulsul nervilor aferenți, numai contracția mușchilor scheletici se află sub controlul voinței. Toate celelalte răspunsuri sunt reglate automat, scăpând controlului voinței individului. În consecință, inervația eferentă a sistemului circulator, a glandelor exocrine și a viscerelor este denumită generic *sistem nervos autonom* (gr. *auton* = auto, propriu; *nomos* = lege). Restul sistemului nervos, care cuprinde căile senzoriale precum și centrii de transmitere a răspunsurilor motorii voluntare corespunzătoare, este cunoscut ca *sistem nervos somatic.*

Sistemul nervos autonom (vegetativ) se împarte în *simpatic* și *parasimpatic.* Mușchiul cardiac, cea mai mare parte din mușchii netezi și glandele exocrine sunt inervate de ambele tipuri ale sistemului nervos autonom, cunoscută ca inervația simpatică și respectiv parasimpatică. Răspunsurile inițiate de activarea unui tip sunt în genere antagoniste celor efectuate de celălalt tip. Cele două tipuri se caracterizează printr-un lanț de doi neuroni eferenți, ambele celule nervoase fiind implicate în transmisia impulsurilor eferente de la sistemul nervos central la celulele inervate.

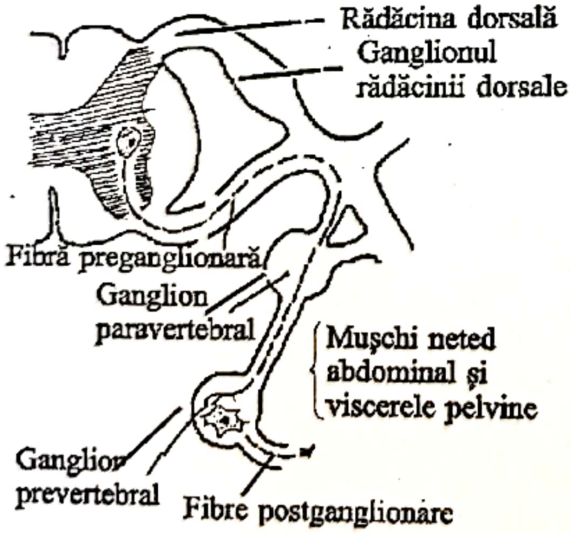

Fig. 1.33. Fibrele preganglionare și postganglionare ale sistemului nervos simpatic

Corpul celulei primului neuron din lanț se află în sistemul nervos central, pe când cel de al doilea neuron se găsește în sistemul nervos periferic, într-un ganglion autonom. Datorită acestui aranjament, axonul primului neuron din lanț este denumit *fibră preganglionară*, iar prelungirea celui de al doilea neuron, *fibră postganglionară* (fig. 1.33).

Mediatorul chimic al sinapselor preganglionare simpatice și parasimpatice este *acetilcolina.*

Mediatorul chimic al fibrelor postganglionare din sistemul simpatic este *norepinefrina*, produsă și de medulosuprarenală. Secreția medulosuprarenalei are un efect similar cu cel al stimulării sistemului

Scanned with OKEN Scanner

nervos simpatic. Fibrele nervoase simpatice postganglionare pot fi puse în evidenţă la microscopul cu fluorescenţă ca urmare a acţiunii vaporilor de formol asupra aminelor biogene din aceste fibre. Ele au un aspect moniliform, deoarece butonii adrenergici sunt distribuiţi ca mărgelele pe traiectul întregii fibre.

Mediatorul chimic eliberat de terminaţiile pre- şi postganglionare ale sistemului *parasimpatic* este *acetilcolina*. Acetilcolina este rapid inactivată de *acetilcolinesterază* – fapt pentru care stimularea parasimpaticului are o acţiune mai discretă şi mai restrânsă decât stimularea simpaticului. Reacţia pentru acetilcolinesterază permite evidenţierea fibrelor nervoase parasimpatice.

1.6.1. Ganglionii cranieni şi spinali (rahidieni)

Ganglionii cranieni şi *spinali (rahidieni)* se află pe traiectul unor nervi cranieni şi pe traiectul rădăcinilor dorsale ale nervilor spinali. Funcţia lor este de a transmite sistemului nervos central impulsuri generate de diferiţi receptori senzoriali. La exterior, aceşti ganglioni sunt protejaţi de o capsulă cu rol de protecţie, iar în interior, se remarcă stroma formată din numeroase septe de natură conjunctivă care împart teritoriul ganglionului în loji. În acestea se evidenţiază neuronii care au o morfologie diferită în funcţie de tipul de ganglioni.

- Ţesut de înveliş şi de susţinere
  - capsulă
  - septe ce delimitează loji

- Parenchim
  - neuroni dispuşi în loji (în zona corticală)
  - celule satelite (amficite)
  - fibre nervoase dispuse central, în zona mediană a ganglionului

Ganglionii cranieni sunt situaţi pe traiectul unor nervi cranieni şi conţin grămezi de celule nervoase rotunjite, fie de talie mică, de 15-30 μm, fie de talie

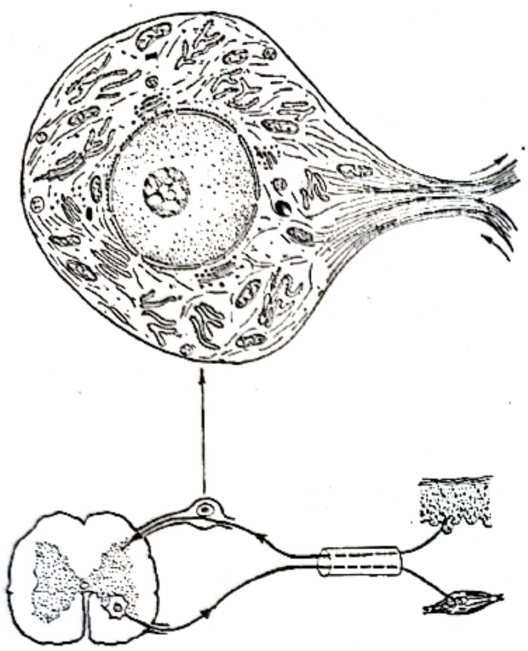

Fig. 1.34. Relația dintre măduva spinării și ganglionul spinal. Neuronul pseudounipolar la ME

mare, de 120 μm. Printre acestea au fost identificate și rare celule multipolare. Pericarionii sunt aglomerați de preferință la periferia ganglionului, formând o zonă corticală săracă în fibre nervoase. Partea centrală a ganglionului prezintă o mare predominanță de fibre nervoase mielinice, care formează o zonă medulară în care se află rari pericarioni.

Ganglionii spinali sunt situați pe traiectul rădăcinilor dorsale ale nervilor rahidieni (fig. 1.34).

În structura ganglionului spinal intră: *neuroni caracteristici (pseudo-unipolari), fibre nervoase* și *celule gliale* (fig. 1.35).

Neuronii pseudounipolari. Sunt dispuși în grămezi mai mari sau mai mici, la periferia organului, alcătuind zona corticală.

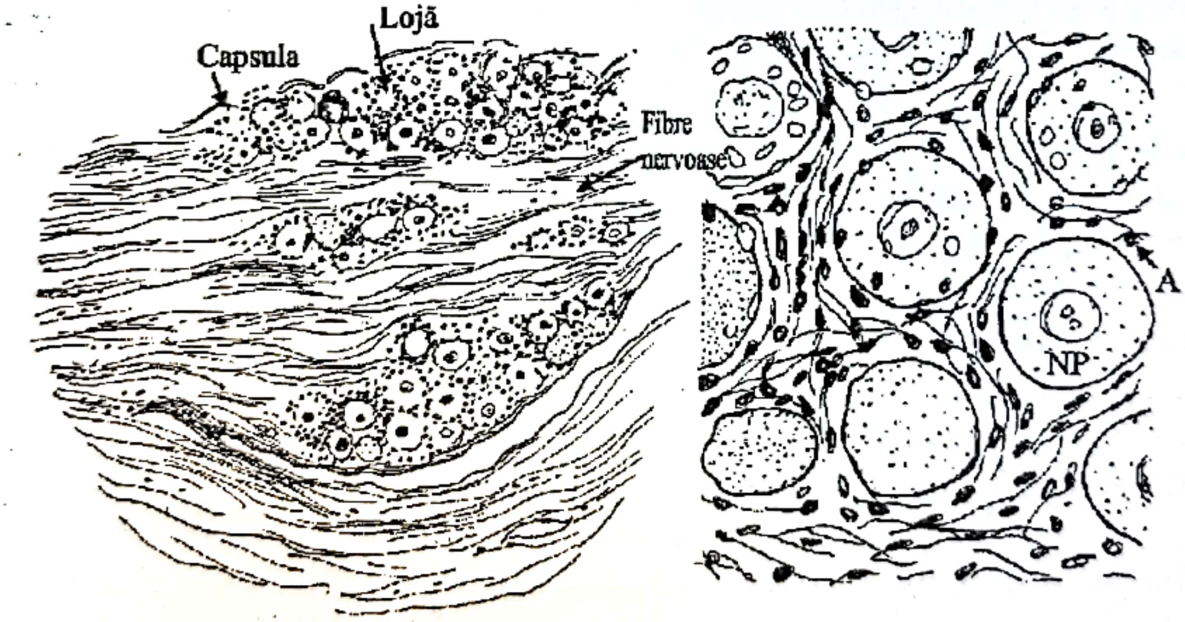

Fig. 1.35. Structura histologică a ganglionului spinal: NP-neuron pseudounipolar; A-amficite (celule satelite)

Pericarionul, de dimensiuni mari (100-120 μm), sferic, are citoplasma încărcată cu corpi Nissl granulari. Aparatul Golgi apare sub forma unei rețele perinucleare (fig. 1.36).

Scanned with OKEN Scanner

În celulele îmbătrânite se acumulează *pigment lipofuscinic* în citoplasmă. Nucleul este mare şi sferic. Prelungirile (dendrite-axon) iniţial sunt alipite, apoi ele se detaşează, de unde falsa impresie de prelungire unică (*neuron „pseudounipolar"*). Impulsul nervos merge direct de la periferie la sistemul nervos central, scurtcircuitând pericarionul. Astfel, pericarionul neuronului pseudounipolar nu primeşte impulsuri nervoase, funcţia lui fiind preponderent trofică.

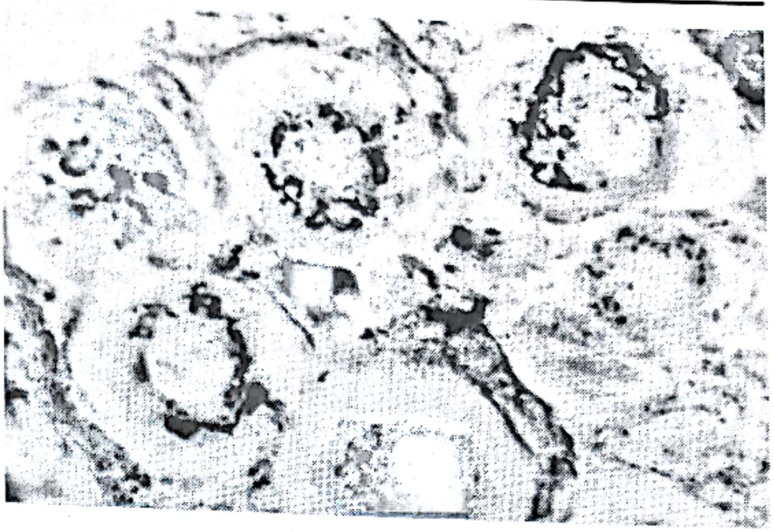

Fig. 1.36. Aparatul Golgi sub forma unei reţele perinucleare în citoplasma neuronului pseudounipolar din ganglionul spinal de pisică. Impregnare argentică, tehnica Golgi; x 400

Ganglionul nervului acustic este singurul ganglion cranian ai cărui neuroni sunt bipolari. În cursul dezvoltării celorlalţi ganglioni cranieni şi spinali, neuronii, iniţial bipolari, devin pseudounipolari ca urmare a fuzionării prelungirii axonale cu cea dendritică, constituind prelungiri în formă de „T".

Prelungirea unică a neuronului efectuează câteva bucle în jurul corpului celular înainte de a se ramifica. Ramificaţia vine în afara capsulei, formată din celulele-satelite care sunt celule nevroglice turtite ce încapsulează pericarionul.

Există două varietăţi de neuroni pseudounipolari: unii cu citoplasma întunecată şi încărcată cu ribozomi, alţii cu citoplasma clară, săracă în ribozomi – morfologie care exprimă aspecte funcţionale şi metabolice diferite ale aceluiaşi tip de celulă. Pericarionii sunt înconjuraţi de o capsulă fibrocelulară, formată din fibre de colagen fine pe care se sprijină *celule gliale endoteliforme*. Celulele gliale desprinse din capsulă, ajunse în spaţiul perineuronal, iau denumirea *de celule satelite (amficite)* (fig. 1.37).

Fibrele sunt izolate printr-o capsulă formată din celule gliale Schwann.

La pisică, pe lângă neuronii pseudounipolari, în structura ganglionului spinal există şi celule nervoase *multipolare stelate*, mici, izolate prin capsula endoteliformă.

Fibrele nervoase. Sunt concentrate în porţiunea centrală a organului, formând *zona medulară*. În majoritate, sunt fibre mielinice. Unele sunt endogene, reprezentând prelungirile neuronilor autohtoni; altele sunt exogene, provenite fie din organele nervoase periferice, fie din cele centrale.

Scanned with OKEN Scanner

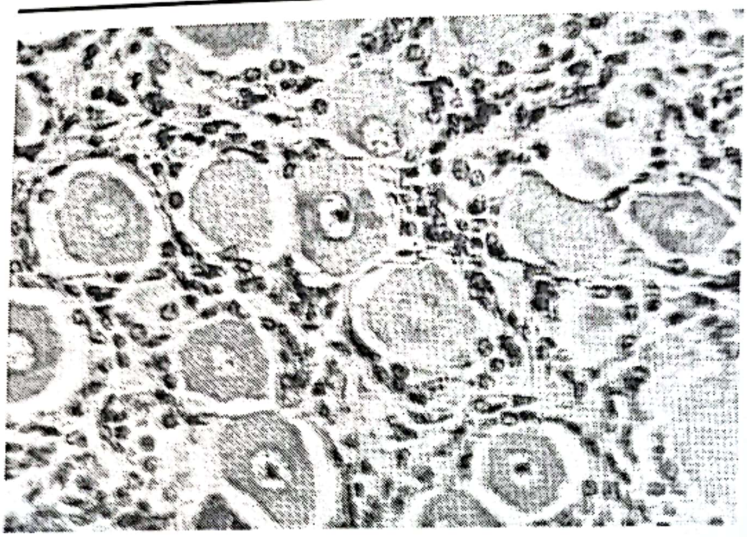

Fig. 1.37. Ganglion spinal de cal. Neuronul pseudounipolar senzitiv sferic, protejat de amficite. Col. HEA; x 200

Celulele gliale sunt reprezentate de *celulele endoteliforme (satelite, amficite)* ce se dispun la periferia neuronului pseudounipolar.

1.6.2. Ganglionii autonomi

Sistemul nervos autonom (vegetativ) se împarte în *simpatic* şi *parasimpatic.*

Sistemul simpatic este format din ganglioni simpatici şi fibre nervoase care au o strânsă legătură cu sistemul nervos central, unde se găseşte *primul neuron (neuronul preganglionar)* care primeşte impulsuri din diferite surse. Axonul neuronului preganglionar constituie *fibra preganglionară* care se alătură fibrelor nervoase motorii ale nervilor cranieni şi rădăcinilor ventrale ale nervilor rahidieni, ce părăsesc sistemul nervos central şi ajung în *ganglionii vegetativi paravertebrali,* unde fac sinapsă cu dendritele celui de al doilea neuron (*neuronul postganglionar*). Axonul acestui neuron se termină într-un organ efector (muşchi neted, muşchi cardiac, glande) şi constituie *fibra postganglionară* care este amielinică, spre deosebire de cea preganglionară care este mielinică şi mai groasă.

Sistemul parasimpatic este format din neuroni şi fibre nervoase ca şi sistemul simpatic, fiind reprezentat de *primul* şi *al doilea neuron*. Neuronii preganglionari sunt organizaţi în patru nuclei ai trunchiului cerebral. Axonii lor *(fibrele preganglionare)* părăsesc locul de origine prin patru nervi cranieni. Cel de al doilea neuron (postganglionar) *nu intră în structura unor ganglioni*, ci se găseşte răspândit în diferite regiuni unde formează mici aglomerări în pereţii viscerelor (intestin, stomac), plexurile nervoase Auerbach şi Meissner. Axonul primului neuron realizează sinapsă cu dendritele celui de al doilea neuron din peretele viscerelor.

Astfel, viscerele au o dublă inervaţie vegetativă, simpatică şi parasimpatică, cu acţiune antagonistă.

Ganglionii autonomi se prezintă ca *dilatări fuziforme pe traiectul nervilor autonomi periferici.* Unii sunt localizaţi în peretele unor organe, în mod special în peretele tubului digestiv sau al vezicii urinare, constituind aşa-numiţii *ganglioni intramurali.* Aceştia sunt lipsiţi de capsulă conjunctivă, celulele lor fiind

Scanned with OKEN Scanner

protejate de stroma organelor în care ei se găsesc. Fiecare pericarion dintr-un *ganglion intramural* este înconjurat de câteva *celule nevroglice satelit.* Aceşti ganglioni aparţin de obicei sistemului nervos autonom parasimpatic (fig. 1.38).

Ganglinii nervoşi ai lanţului paravertebral sunt *ganglioni nervoşi autonomi*, care aparţin sistemului *simpatic.* Spre deosebire de ganglionii spinali, *celulele ganglionilor simpatici nu au o localizare* preferenţială, la periferie, şi, în consecinţă, aceşti ganglioni nu prezintă o zonă corticală şi alta medulară. De obicei, ganglionii simpatici conţin neuroni multipolari (fig. 1.39; fig. 1.40) care apar în formă de stea pe secţiunile histologice, iar fibrele nervoase din aceşti ganglioni nu sunt mielinizate. Celulele satelite perineuronale sunt frecvente, dar formează o capsulă incompletă, datorită numeroaselor prelungiri care o perforează. Nucleul este mare, veziculos, dar excentric. Corpii Nissl sunt mai abundenţi şi au aspect neregulat.

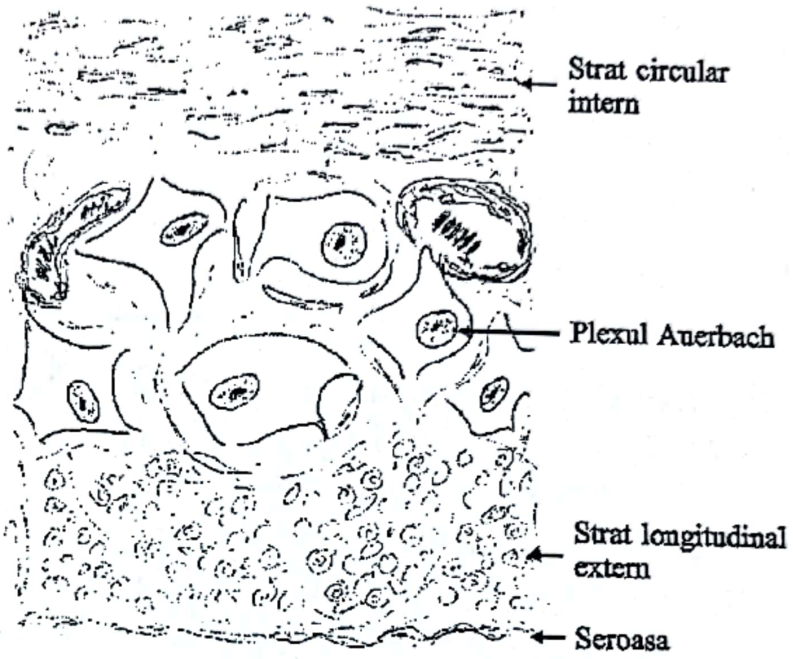

Fig. 1.38. Plexul Auerbach localizat în musculoasa jejunului, între stratul circular intern şi cel longitudinal extern

1.6.3. Nervii

În sistemul nervos periferic fibrele nervoase sunt grupate în *fascicule* care formează *nervii.* Cu excepţia câtorva nervi foarte fini, alcătuiţi din fibre nervoase amielinice, majoritatea nervilor periferici au un aspect albicios, deoarece sunt alcătuiţi din fibre mielinizate.

Fig. 1.39. Structura ganglionului simpatic din lanţul paravertebral

Scanned with OKEN Scanner

Fig. 1.40. Ganglion simpatic paravertebral de cal. Neuroni multipolari stelați, protejați de amficite. Impregnare argentică; x 400

Nervii au un înveliş fibros extern de țesut conjunctiv dens, denumit *epineurium* sau *epinevru*, care umple de asemenea spațiile dintre fasciculele de fibre nervoase. Fiecare fascicul este înconjurat de un *perineurium* sau *perinevru*, o manşetă formată din celule conjunctive fibrocitare turtite, asemenea unor celule epiteliale. Fibrocitele din fiecare strat al tecii perineurale sunt legate între ele prin joncțiuni strânse, aranjament ce face ca perineuriumul să fie o barieră de trecere pentru mai multe tipuri de celule. Sub teaca perineurală se află axoni acoperiți de celule Schwann şi de elemente conjunctive care constituie *endoneuriumul* sau *endonevrul*. Elementele conjunctive ale endonevrului constau din membrane bazale, care înconjură tecile de celule Schwann şi fibre de reticulină care constituie împreună aşa-numitele *teci Key* şi *Retzius (Henle)*. Atât fibrele de reticulină cât şi membranele bazale ale endonevrului sunt sintetizate de celulele Schwann (fig. 1.41).

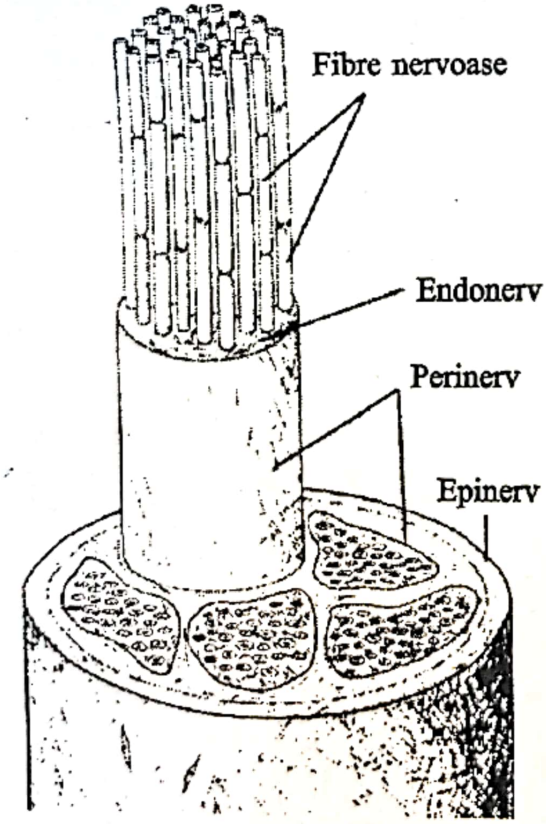

Fig. 1.41. Reprezentarea schematică a unui nerv periferic

Nervii stabilesc legături între centrii nervoşi şi organele de simț sau organele efectoare (muşchi, glande etc.). Ei posedă fibre aferente şi eferente care fac legătura cu sistemul nervos central. Fibrele aferente (*lat. ad* = la; *ferre* = a conduce) transportă informațiile obținute din interiorul corpului sau din mediul extern, la centrii nervoşi. Fibrele eferente (*lat. ex* = înafară; *ferre* = a conduce) transmit impulsurile de la sistemul nervos central la organele efectorii aflate sub comanda acestor centri. Nervii care posedă numai fibre senzoriale (aferente) sunt denumiți *nervi senzoriali*; cei alcătuiți numai din fibre care transmit impulsuri

Scanned with OKEN Scanner

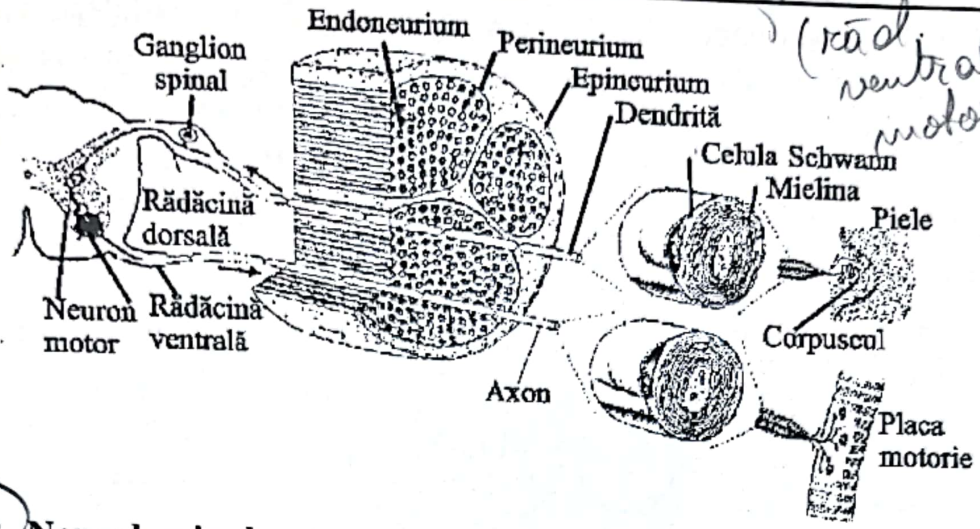

Fig. 1.42. Nervul spinal este nerv mixt: rădăcina dorsală este aferentă senzitivă (dendritele neuronului pseudounipolar din ganglionul spinal); rădăcina ventrală este efectoare, motorie (axonii neuronilor motorii din coarnele ventrale ale măduvei spinării) care realizează *plăcile motorii (sinapsele neuromusculare)*

efectorii sunt denumiți *nervi motori*. Numeroşi nervi din organism au atât fibre motorii cât şi senzoriale, fiind denumiți *nervi micşti* (fig. 1.42). Nervii micşti pot avea atât fibre mielinice cât şi fibre amielinice. Teaca de mielină este elaborată de celulele Schwann (fig. 1.43).

Fibrele amielinice. Nu toți axonii din nervii periferici sunt mielinizați. În cazurile în care conducerea rapidă nu este necesară, celulele Schwann ce înconjură neurilema axonilor nu produce teaca de mielină. Nu numai atât, fiecare celulă Schwann adăposteşte mai mulți axoni care se invaginează în şanțuri individuale (fig. 1.44), săpate în citoplasma unei singure celule şi nu câte o celulă Schwann pentru fiecare axon, cum se întâmplă în cazul fibrelor mielinice. Datorită acestui aranjament, celula Schwann nu poate să se rotească în jurul fiecărui axon pentru a produce mielina. În schimb, celulele Schwann constituie coloane lungi care suportă şi protejează axonii în şanțurile de la suprafața lor. Mai mult, axolema fiecărui axon este expusă liber contactului cu fluidul care ocupă spațiul intercelular dintre axon şi *şanțul din membrana nevrogliei* în care este

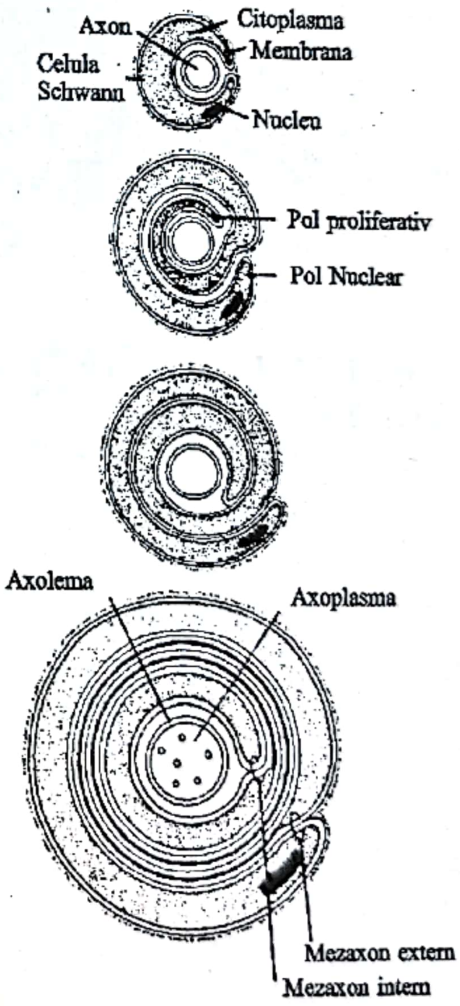

Fig. 1.43. Etapele succesive ale procesului de mielinizare

adăpostit. Impulsul nervos se deplasează în lungul unui astfel de axon în mod continuu, aceasta fiind o cale de transmitere a impulsului mai puțin rapidă față de mecanismul de conducere saltatorie de la nivelul axonilor mielinici.

Aspectul fibrelor nervoase periferice în secțiunile colorate H.E., H.E.A., Papanicolau. Secțiunile în nervii periferici, pregătite prin includerea la parafină, sunt expuse extracției lipidelor și deci în astfel de secțiuni, locul ocupat de tecile de mielină apare ca un spațiu gol, în jurul axonului (fig. 1.45). Teaca de mielină nu poate fi evidențiată decât folosind acidul osmic ca fixator care conservă și colorează în negru componenta lipidică a acestei teci (fig. 1.46; fig. 1.47).

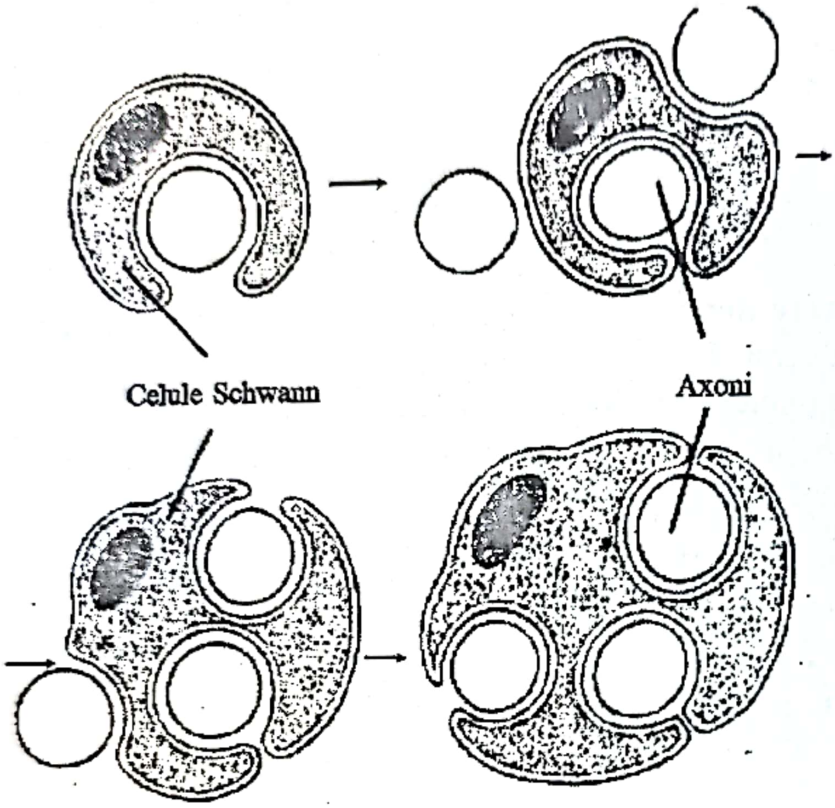

Fig. 1.44. Invaginarea mai multor axoni într-o celulă Schwann

În secțiunile colorate cu hematoxilină-eozină este totuși posibil să fie sesizată teaca formată

Fig. 1.45. Nerv periferic: fascicule de fibre nervoase (FN) înconjurate de țesut conjunctiv, numit *perinevru* (P); numeroase vase sanguine (VS) în țesutul conjunctiv dintre fascicule. Col. Papanicolau; x 400

Scanned with OKEN Scanner

de corpul celulelor Schwann, care înconjură la exterior spaţiul mielinei extrasă prin includerea la parafină.

Nucleii care se disting în jurul fasciculelor nervoase aparţin celulelor Schwann, fibroblastelor şi celulelor endoteliale ale capilarelor sanguine care irigă nervul respectiv. Nervii mici periferici, secţionaţi longitudinal sau oblic, au un aspect caracteristic „în valuri", accentuat de aceeaşi dispoziţie a nucleilor Schwann. Acest aspect ne permite să deosebim, pe secţiunile histologice, fasciculele de fibre nervoase de cele de muşchi neted. În concluzie, trebuie precizat că fibrele nervoase aferente şi cele eferente nu pot fi distinse pe secţiunile histologice.

Fibrele nervoase autonome. Fibrele nervoase parasimpatice preganglionare vin din sistemul nervos central pe calea unor nervi cranieni şi a

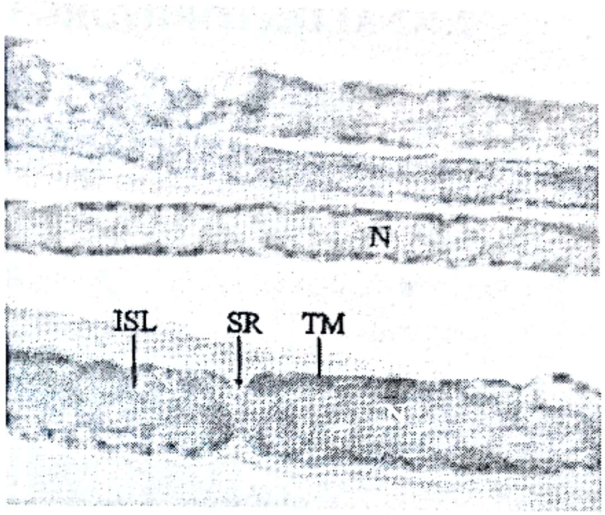

Fig. 1.46. Fibre nervoase mielinice disociate: SR-ştrangulaţii Ranvier; TM-teaca de mielină; ISL-incizurile Schmidt-Lanterman sunt zone clare în teaca de mielină, ce reprezintă părţi din citoplasma celulelor Schwann, care se răsucesc în jurul neuritului (N), ce apare central, palid colorat, format din axoplasmă şi axolemă. Col. Tetraoxid de osmiu;
x 400

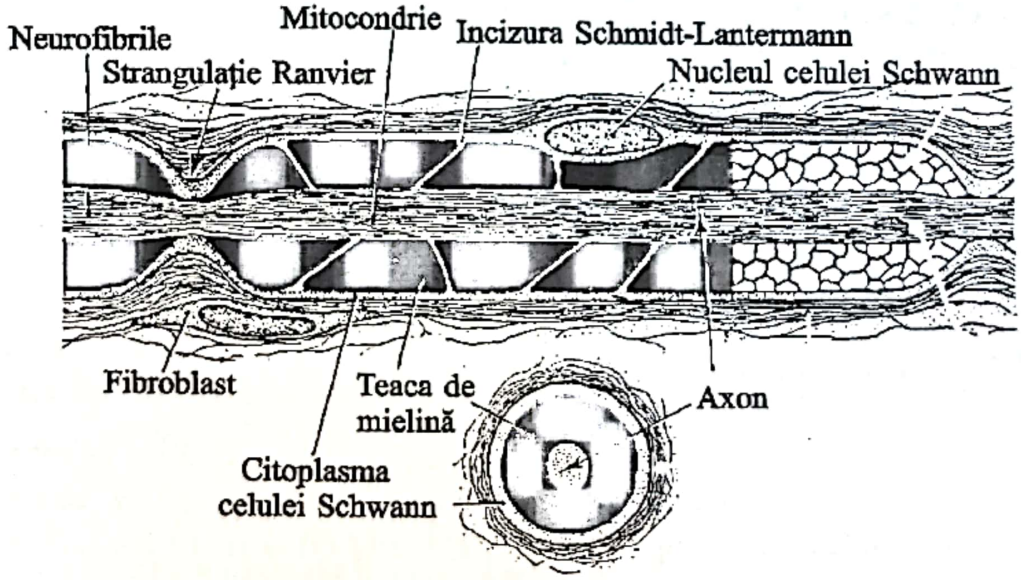

Fig. 1.47. Fibra nervoasă mielinică (schemă)

nervilor sacrali. *Fibrele nervoase preganglionare simpatice* vin pe calea nervilor toracici şi lombari. Ambele tipuri de fibre preganglionare sunt slab mielinizate, pe când ambele tipuri de fibre postganglionare sunt amielinizate.

Scanned with OKEN Scanner

2. ANALIZATORII (ORGANELE DE SIMŢ)

Scoarţa cerebrală reprezintă o uriaşă suprafaţă de recepţie pe care se proiectează nenumărate excitaţii venite din mediul intern şi extern, şi pe baza proceselor de analiză şi sinteză, elaborează reacţiile de răspuns adecvate. Legăturile dintre mediul extern şi organism, se realizează prin intermediul *analizatorilor*. Fiecare analizator este alcătuit din trei segmente:

a) *segmentul periferic (receptorul)* specializat pentru a recepţiona o anumită formă de energie din mediul extern sau intern pe care o transformă în influx nervos senzitiv;
b) *segmentul intermediar (de conducere)* format din căile nervoase prin care influxul nervos este transmis la scoarţa cerebrală;
c) *segmentul central* reprezentat prin aria din scoarţa cerebrală la care ajung fibrele căii de conducere şi în care excitaţia este transformată în senzaţie. Se cunosc următorii analizatori: *cutanat, chinestezic, olfactiv, gustativ, vizual* şi *acustico-vestibular*.

Organele de simţ au în structura lor trei elemente esenţiale: *celula senzorială,neuronul senzitiv periferic* şi *neuronul senzitiv (de asociere) central.*

Celula senzorială este în raport cu stimulul ei adecvat: tactil, vizual, auditiv, etc.

Neuronul senzitiv periferic, cu excepţia organului olfactiv şi vizual, este situat în ganglionii periferici. Dendritele sale stabilesc sinapse cu celulele senzoriale, iar axonul, cu celulele centrale (neuronul). Pentru organul olfactiv, celula olfactivă senzorială este singurul exemplu de localizare periferică a unei celule senzoriale care vine în contact cu mediul extern în mod direct, fiind localizată la nivelul epiteliului mucoasei olfactive. În cazul organului vizual, neuronii senzitivi sunt situaţi în retină, fiind reprezentaţi de *celulele fotoreceptoare* (celulele bipolare).

Neuronii senzitivi (de asociaţie) centrali, cu excepţia retinei, sunt localizaţi în sistemul nervos central.

2.1. Analizatorul cutanat

Pielea îndeplineşte un important rol de *protecţie* faţă de agenţii nocivi externi precum şi funcţia de *termoreglare, excreţie, metabolism, absorbţie* şi *imunitară*, fiind în acelaşi timp un *organ de simţ* cu o mare suprafaţă pentru *recepţia tactilă, termică* şi *dureroasă*. Segmentul periferic al analizatorului cutanat este reprezentat prin terminaţiile nervoase libere sau cuprinse în structuri conjunctivo-gliale numite *terminaţii nervoase încapsulate (corpusculi senzitivi)* (fig. 2.1).

Scanned with OKEN Scanner

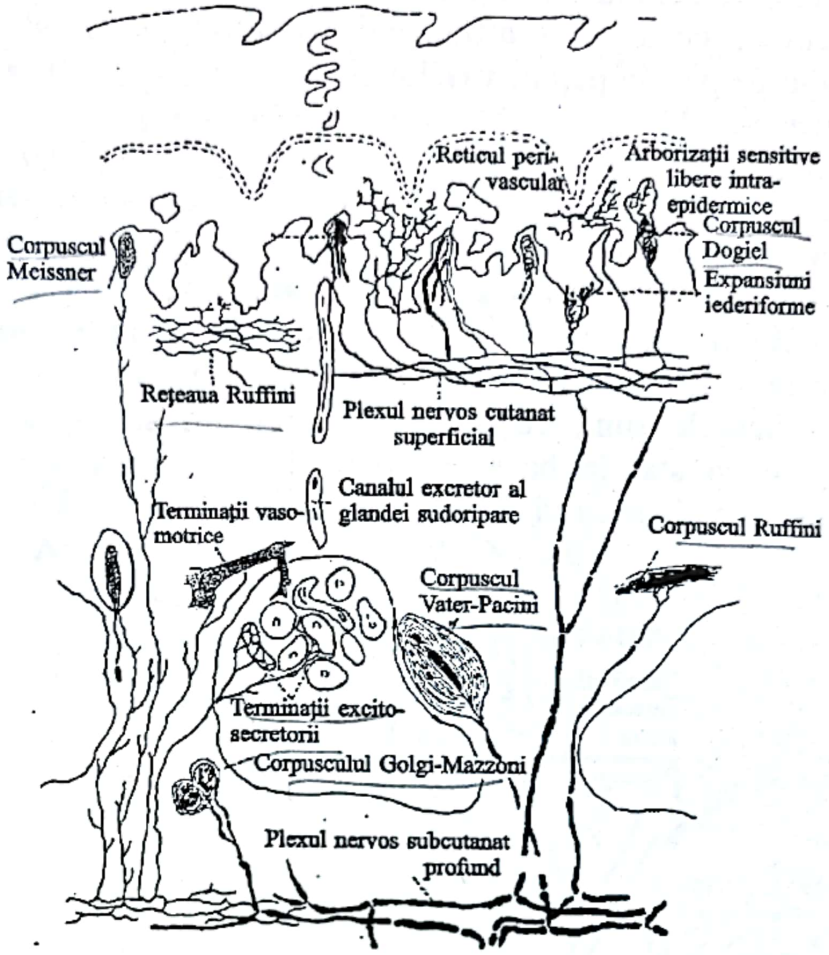

Fig. 2.1 Terminații nervoase libere și încapsulate (corpusculi senzitivi) în piele

În calitatea sa de *segment periferic* sau *receptor* al analizatorului senzitiv, pielea are capacitatea de a declanșa acțiuni reflexe și de a recepționa sub formă de stimuli o anumită formă de energie din mediul extern pe care o transformă în influx nervos senzitiv. Astfel, prin intermediul tegumentului, animalele „experimentează" senzațiile dureroase, termice, tactile și se adaptează în mod adecvat mediului extern.

Calea de conducere a analizatorului este reprezentată de rădăcina dorsală a nervilor rahidieni. Excitațiile percepute de receptorii tegumentului ajung prin intermediul rădăcinilor dorsale ale nervilor rahidieni, la ganglionul rahidian și de acolo urmează căile ascendente spino-talamice (căile sensibilității exteroreceptive) spre etajele nervoase superioare.

Segmentul central în care excitația se transformă în senzație este localizat în girusul postcentral din lobul parietal.

Sensibilitatea superficială și profundă este asigurată prin ramificațiile dendritice ale neuronilor senzitivi (vezi fig. 1.42).

Scanned with OKEN Scanner

Terminațiile nervoase libere reprezintă cel mai simplu tip din punct de vedere structural, constituind arborizații dendritice în țesutul epitelial, la rădăcina firului de păr, în pereții vaselor și în țesutul conjunctiv. Uneori aceste arborizații au aspectul iederiform *(meniscurile Dogiel).*

Terminațiile nervoase încapsulate (*corpusculii senzitivi)* sunt localizate în țesutul conjunctiv din piele (derm, hipoderm), organe interne, mucoase, mușchi și tendoane, subperitoneal, în adventicea vaselor. Sunt formațiuni mici, alcătuite din *terminația nervoasă* fără teacă de mielină, izolată de mediul extern printr-o *capsulă glioconjunctivă* formată din două până la 60 lame concentrice (fig. 2.2). Terminația nervoasă poate fi simplă sau ramificată, rectilinie sau sinuoasă; ramificațiile sunt, de asemenea, rectilinii sau sinuoase. Criteriile morfofiziologice au stat la baza descrierii lor, fiind cunoscute mai multe categorii de corpusculi senzitivi (tabelul 2.1).

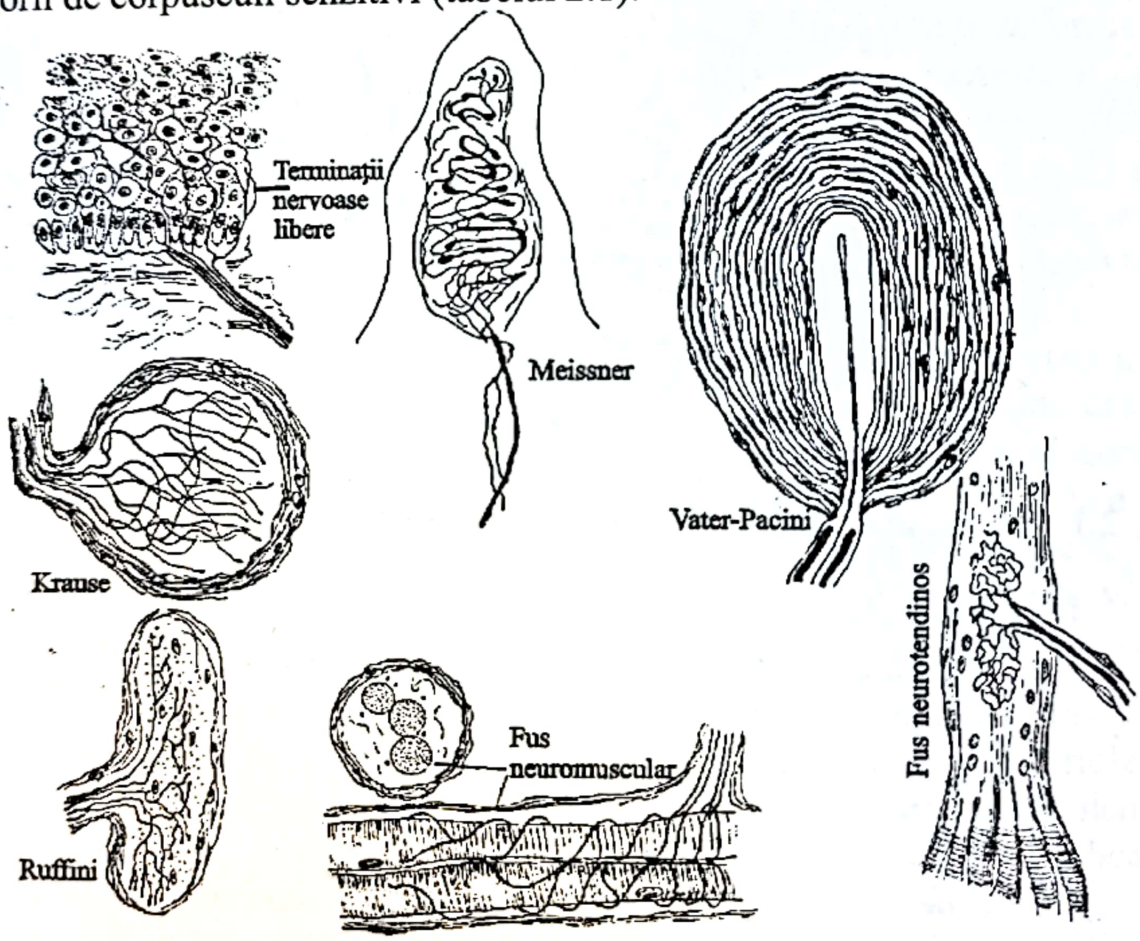

Fig. 2.2. Terminații nervoase receptoare

În fig. 2.3 se prezintă structura corpusculilor Meissner și Vater-Pacini, iar în fig. 2.4 este redat mecanismul de activare al receptorilor Vater-Pacini, prin canale ionice lărgite.

Scanned with OKEN Scanner

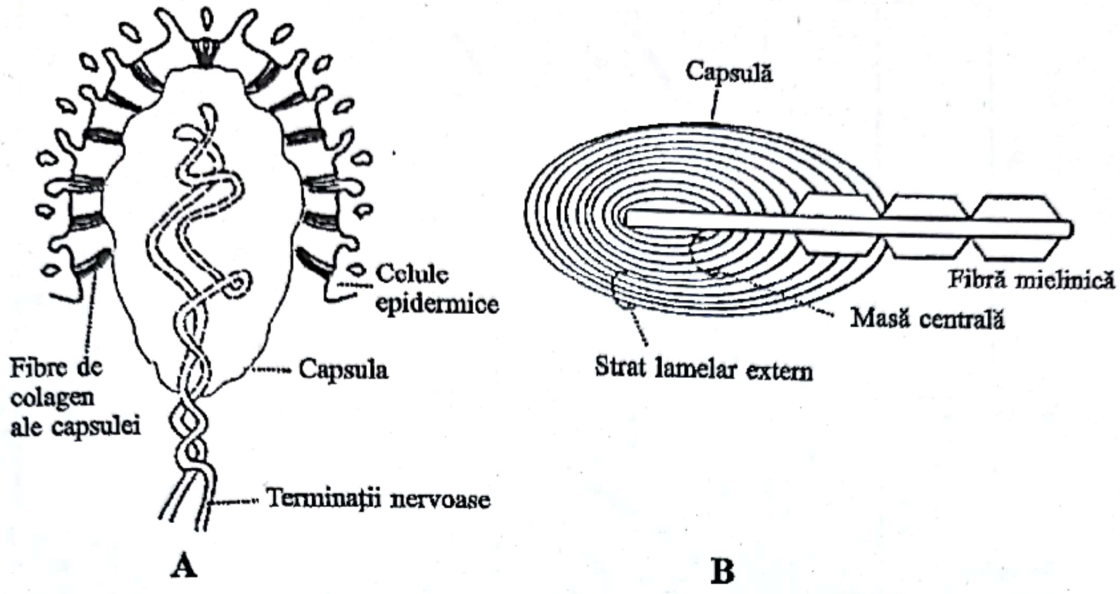

Fig. 2.3. A. Corpuscul Meissner; B. Corpuscul Vater-Pacini

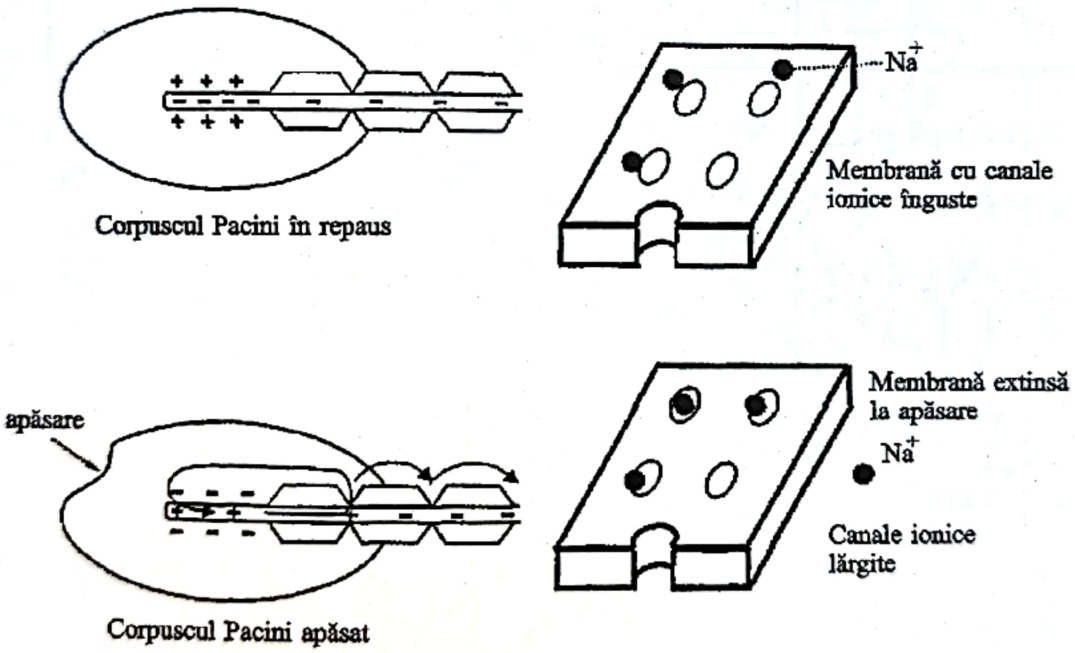

Fig. 2.4. Activarea receptorilor Vater-Pacini *(Petrovanu şi colab., 1999)*

Pielea este un complex ecto-mezodermic, deci cu origine dublă, epiderma luând naştere din ectoderm, iar dermul şi hipodermul din mezoderm. *Anexele pielii* reprezentate de *glande, păr* şi *fanere* iau naştere din ectoderm. Pielea este formată din trei straturi principale: *epidermul, dermul* şi *hipodermul* (fig. 2.5). Proporţia celor trei straturi în pielea groasă şi în cea subţire este redată în fig. 2.6.

Scanned with OKEN Scanner

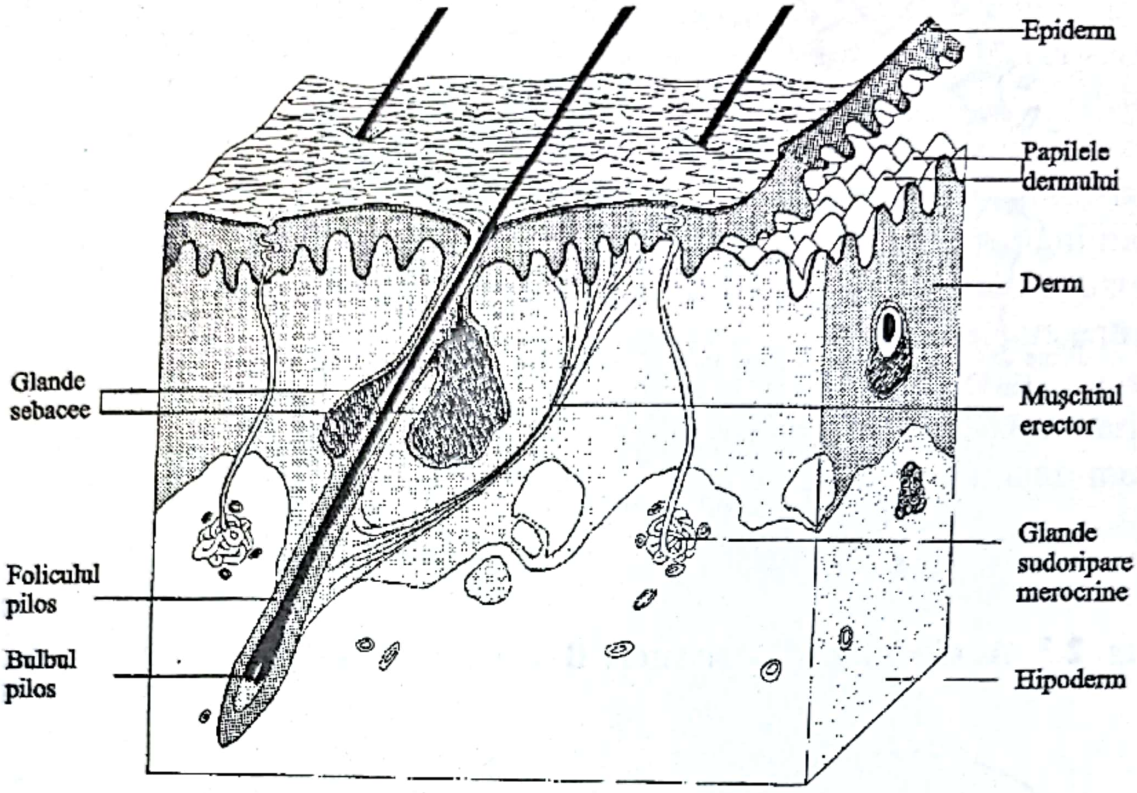

Fig. 2.5. Structura pielii

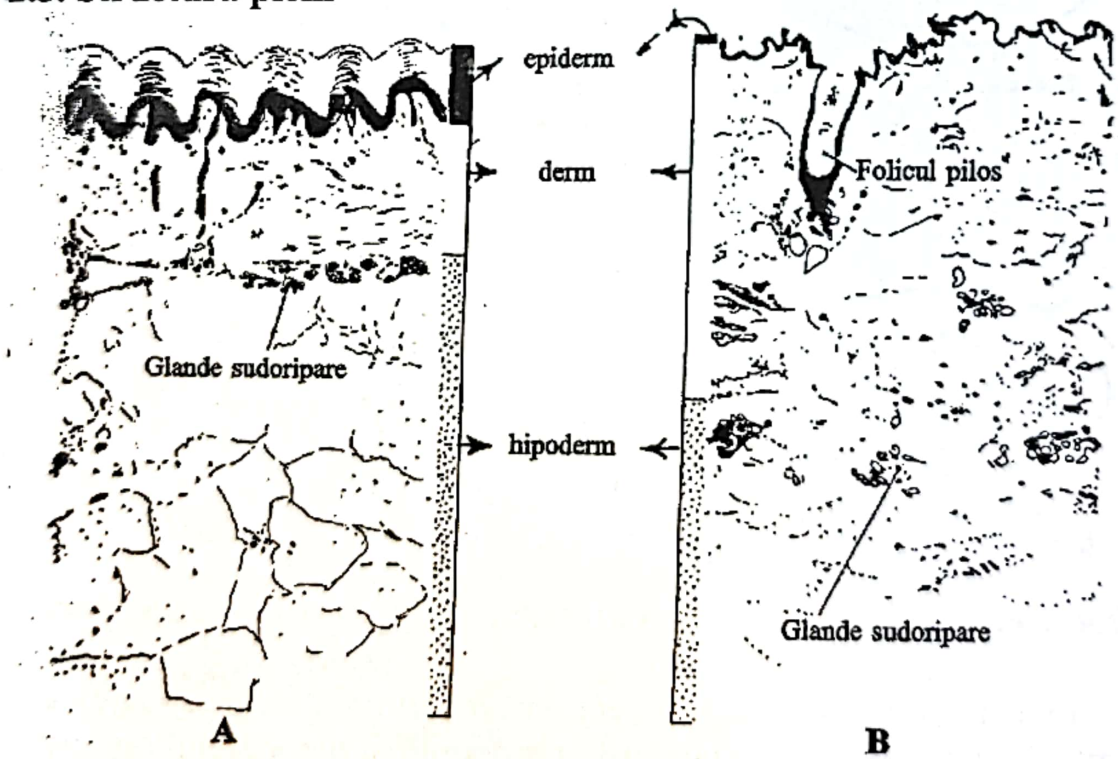

Fig. 2.6. Proporția celor trei straturi în pielea groasă (A) și în cea subțire (B)

Scanned with OKEN Scanner

Tab. 2.1. *Terminaţii nervoase încapsulate (corpusculii senzitivi)*

Denumirea corpusculului	***Morfologie***	***Specializare***	***Localizare***
Meissner	- Eliptic: *lungime 30-180/30-100 µm lăţime* -Terminaţiunea nervoasă: *helicoidală, multiramificată* - Capsula: *lame conjunctive stratificate + celule stelate intercalate între lame*	*-Înregistrează presiuni fine*	*-derm papilar, corionul mucoasei: bucale, linguale, palatine, vulvo-vaginale; ţesut conjunctiv mamelonar*
Golgi-Mazzoni	- Forma: *rotund, oval, cilindric, fusiform* - Expansiunea nervoasă: *helicoidală, multiramificată* - Capsula: *subţire*	*- Tensioreceptor; înregistrează excitaţii de presiune medie şi de tracţiune*	*- dermul pulpei digitale, palmare, plantare, organelor genitale, perimisium, peritenonium*
Vater-Pacini	- Forma: *ovală* - Terminaţiunea nervoasă: *bifurcată în buton* - Capsula: *foarte groasă, formată din 20-60 lame, acoperite pe una sau pe ambele feţe cu epiteliu monostratificat poligonal şi separate prin spaţii pline cu glicozoaminoglicani (GAG), fibre de colagen şi elastice*	*- Mecanoreceptori pentru presiuni înalte şi vibraţii*	*-hipoderm, membrana cheratogenă a copitei, peritenonium, periost, mezenter, epiploon, alte organe (interstiţiul conjunctiv, adventicea vaselor)*
Krause	- Forma: *sferoidală, cilindrică* - Fibra nervoasă: *terminată în ramificaţii glomerulate* - Capsula: *subţire, formată din 1-2 lame*	*- Specializaţi în recepţia excitaţiilor termice*	*-derm, corionul mucoasei linguale, conjunctivale*
Ruffini	- Fibra nervoasă: *helicoidală, emite colaterale care se anastomozează* - Capsula: *formată din 4-6 lame*	*- Recepţionează excitaţii de tracţiune, deformare, căldură*	–
Herbst-Grandry	- Capsula: *groasă la corpusculii Herbst;* *- întâlniţi numai la păsări*		*-pielea ciocului, glomul anocloacal, mucoase: lingual, palatină*
Genitali	- Forma: *sferică*		*-derm penian, labial, clitoris*

Scanned with OKEN Scanner

Epiderma (epiteliul stratificat pavimentos keratinizat) este prima foiță a pielii, în contact direct cu exteriorul. Din această cauză el suferă anumite modificări, în sensul că celulele se keratinizează pentru a asigura rolul de protecție. Este format din șase straturi : *generator (bazal), mucos al lui Malpighi, granular al lui Unna, strălucitor (lucidum), cornos* și *descuamant.* Acest din urmă strat reprezintă scuamele care se desprind de la suprafața epidermului.

Stratul generator este reprezentat de celule cubice cu numeroase mitoze. Deasupra lui se dispun, pe mai multe rânduri, celule poliedrice cu suprafața acoperită de desmozomi în pată (macula adherens), formând *stratul spinos (spino-celular, mucos al lui Malpighi).* Celulele cu citoplasma clară și nucleu veziculos sunt separate de spații largi prin care circulă plasmă interstițială. Spre suprafața stratului spinos celulele se aplatizează, nucleii prezintă aspecte involutive, iar citoplasma se încarcă treptat cu granulații mari, bazofile, aspect ce marchează începutul keratinizării.

Stratul granular al lui Unna format din celule aplatizate conțin în citoplasmă *profilagrină* care în celulele mai superficiale ale acestui strat este transformată în *filagrină.*

Stratul strălucitor (lucidum) în care filagrina se complexează rapid cu *alfa-keratina*, explică trecerea bruscă de la bazofilia stratului granular la acidofilia acestui strat.

Populația principală a epidermului este constituită din *keratinocite.* Epiteliul stratificat de tip cornos (pavimentos) epidermic este un prototip de epiteliu *polarizat,* în care pierderile prin *descuamare* sunt localizate la suprafață, în timp ce procesele *proliferative* se desfășoară exclusiv la nivelul stratului bazal. Între aceste două straturi, celulele nu se mai divid și parcurg un proces de diferențiere caracteristic. În consecință, *keratinocitele* sunt o populație de celule tranzitorii, al căror ciclu vital este limitat în timp, fiind supuse unui continuu proces de reînnoire. Timpul necesar keratinocitelor să parcurgă procesul de diferențiere între stratul generator și cel descuamant este de 2-4 săptămâni.

În stratul *bazal epidermic* se află aproximativ *15000 de celule pe fiecare* mm^2. O mică fracțiune din acestea *(circa 10%)* este reprezentată de celule speciale ca: *celulele pigmentare, celulele Langerhans* și *celulele Merkel.* Majoritatea celulelor stratului generator este formată din keratinocite de formă ușor columnară, cu citoplasma bazofilă, care se află în diviziune celulară, fără alte caractere microscopice sau ultramicroscopice speciale. Cu toate acestea, din punct de vedere al însușirilor biologice, keratinocitele stratului bazal nu sunt omogene. O mică parte dintre ele sunt *celule stem,* cu o mare capacitate de automenținere prin diviziune, în cursul întregii vieți a organismului, în ciuda pierderilor prin diferențiere a unei părți. *Celulele stem* epidermice reprezintă

Scanned with OKEN Scanner

circa *0,60 %* din celulele stratului bazal. Cea mai mare parte din celulele stratului bazal sunt *celule proliferative* sau *precursoare,* care au căpătat capacitatea de a se diferenţia, adică de a evolua pe *linia keratinocitară.* Acestea provin din diviziunea celulelor stem. Una din celulele fiice rezultată din diviziunea celulei stem păstrează *caracterul matern* iar cea de a doua trece în *compartimentul proliferativ,* angajându-se în procesul de diferenţiere. Atâta timp cât rămân în stratul bazal, keratinocitele precursoare (angajate în diferenţierea keratinocitară) îşi păstrează şi capacitatea de înmulţire (de aceea sunt denumite proliferative) şi ele constituie principala sursă de înlocuire a keratinocitelor uzate (ciclul de diviziune al celulelor stem este mai lent). După câteva diviziuni în stratul bazal, celulele precursoare trec în compartimentul funcţional care începe cu stratul superior *(stratul spinos)* şi aceasta este marcată de achiziţionarea unor caractere specifice keratinocitelor. Trecerea celulelor precursoare din *stratul bazal* în *stratul spinos* este marcată de apariţia unei proteine citoplasmatice solubile denumită *involucrină* (lat. *involucrum* = înveliş), precum şi de suprimarea capacităţii de diviziune.

Pe măsură ce straturile superficiale se desprind (se descuamează), stratul generator prin celulele precursoare (proliferative) dă naştere la noi celule care vor intra în circuitul keratinizării.

Keratinizarea constă în sinteza şi depozitarea intracelulară a *keratinei,* care se constituie pe măsură ce celulele se deplasează din stratul bazal spre stratul superficial, atingând forma sa completă în stratul cornos, unde umple celulele respective. Acest proces este însoţit de trei tipuri de modificări chimice care au drept consecinţă : a) transformarea matricei celulare în *keratină ;* b) densificarea membranei plasmatice şi c) impermeabilizarea matricei extracelulare.

Keratina este o proteină insolubilă, anionică, foarte rezistentă la digestia enzimatică, având numeroase legături disulfidice. Keratina provine din transformările chimice treptate ale *citokeratinelor* (microfilamentele intermediare ale scheletului celulelor din straturile precedente) şi din *keratohialina stratului granular.* În cursul diferenţierii lor, citokeratinele (sau *prokeratinele*) se acumulează treptat în citoplasmă, începând cu stratul imediat suprabazal, se grupează în fascicule la periferia celulei, pe măsură ce celulele trec în straturile superioare, se sulfatează, iar în stratul granular superficial se impregnează cu keratohialină. Aceasta începe să fie sintetizată de *ribozomii liberi* ai celulelor externe ale stratului spinos şi atinge dezvoltarea maximă *în stratul granular.* Constituirea *alfa-keratinei* (prin impregnarea fasciculelor de prekeratină cu keratohialină) se face brusc la trecerea din stratul granular în cel *cornos* (fig. 2.7). Paralel cu constituirea alfa-keratinei în celulele stratului cornos, organitele celulare sunt digerate de enzimele lizozomale. Trecerea

Scanned with OKEN Scanner

bruscă a alfa-keratinei din stratul granular în stratul cornos se datorează complexării ei cu o proteină bogată în histidină, denumită *filagrină.*

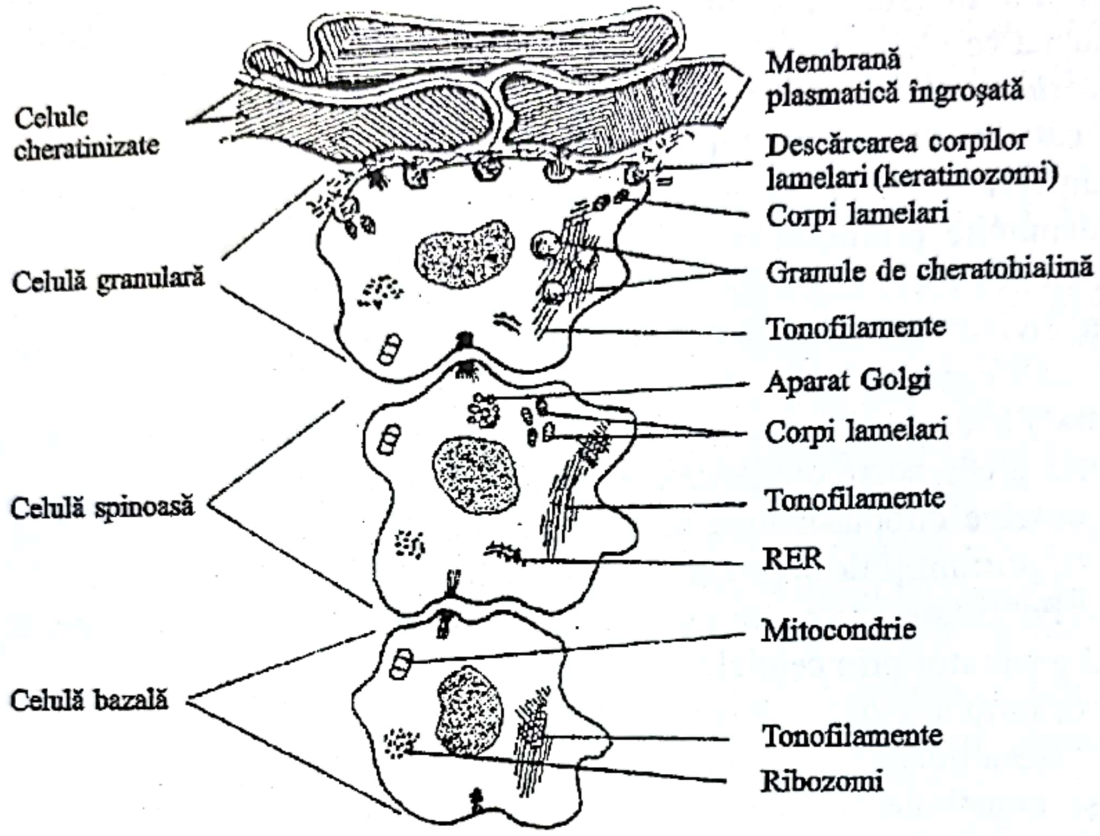

Fig. 2.7. Schema keratinocitelor epidermice

Filagrina este o proteină cationică matriceală prezentă *numai* în celulele *stratului cornos,* funcţionând ca schelet pentru filamentele anionice de alfa-keratină ale celulelor complet diferenţiate din acest strat. Sinteza filagrinei începe în celulele profunde ale stratului granular sub forma unei proteine precursoare, cu greutate moleculară mare (mai mare de 350000), bogat fosforilată şi de natură anionică, denumită *profilagrină.* În celulele superficiale ale stratului granular, *profilagrina* este transformată de o protează din proteină anionică în proteină *cationică,* nefosforilată şi cu greutate moleculară mică, adică în *filagrină.* Transformarea profilagrinei în filagrină durează circa 6 ore. Profilagrina anionică din stratul granular nu se poate complexa cu alfa-keratina care este tot anionică. Filagrina, în schimb, fiind cationică, se complexează rapid cu alfa-keratina şi aceasta explică trecerea bruscă de la *bazofilia stratului granular* la *acidofilia stratului cornos.* În stratul cornos, filagrina reprezintă scheletul pe care se sprijină alfa-keratina şi apoi este degradată treptat în circa 36 ore.

Scanned with OKEN Scanner

Membrana plasmatică a *corneocitelor* (keratinocite mature), în fazele terminale ale diferenţierii lor, ajunge la o grosime de circa 15 nm, ca urmare a formării unui *înveliş proteic subplasmalemal.* Acest înveliş constă din proteine care devin foarte greu solubile şi este vizibil la ME încă din stratul granular şi se desăvârşeşte în stratul cornos.

Aşa cum s-a menţionat, trecerea celulelor precursoare din stratul generator în stratul spinos este marcată de apariţia unei proteine citoplasmatice solubilă *(involucrina).*

În stratul cornos, are loc transformarea involucrinei solubile în *involucrină insolubilă.*

Matricea extracelulară din stratul cornos este impermeabilă şi conferă o adezivitate mare corneocitelor. Keratinocitele sintetizează un material de natură glicolipidică, care se depozitează în citoplasmă sub formă de *corpi lamelari (keratinozomi)* cu dimensiunea de 2-3,5 nm. Conţinutul granulelor este eliminat şi depozitat în spaţiile extracelulare şi constituie o barieră primară pentru apă.

Corneocitelor (keratinocitelor) din epiderm, li se adaugă şi alte celule: *pigmentare, Langerhans şi Merkel.*

Există două tipuri principale de celule care conţin *melanină*: *celule melanoformatoare* şi *celule melanofage (melanofore).*

Celulele melanoformatoare sunt cele care elaborează pigmentul şi sunt reprezentate de melanoblaste ce apar frecvenţ în straturile profunde ale epidermului. Ele iau naştere din crestele neurale, de unde se desprind şi migrează în timpul perioadei embrionare la nivelul tegumentului, sintetizând melanina şi transformându-se în melanocite.

Celulele melanofore sunt situate mai ales în derm şi iau naştere din celulele conjunctive (histiocite) care au fagocitat granule de melanină. Celulele melanofore sunt transportoare de melanină şi se găsesc în special la reptile, peşti şi batracieni, ele fiind responsabile de schimbarea culorii pielii.

Melanocitele emit prelungiri dendritice printre cheratinocitele stratului spinos, fără a stabili joncţiuni cu acestea.

Corpul melanocitelor este situat, în majoritatea cazurilor, între celulele stratului bazal şi lamina bazală, dar poate fi întâlnit şi în alte straturi ale epidermului. Numărul melanocitelor este relativ constant în cazul unei specii sau rase. Diferenţele de culoare a pielii se datorează mai mult cantităţii de melanină decât numărului de melanocite prezente.

Sinteza de melanină se bazează pe transformarea tirozinei în melanină. Melanina produsă se acumulează în vezicule secretorii denumite *melanozomi*, care se diseminează de-a lungul prelungirilor citoplasmatice (fig. 2.8). Melanozomii sunt transferaţi prin fagocitarea de către cheratinocite a porţiunilor terminale ale prelungirilor dendritice ce conţin melanozomi. În cheratinocite, melanozomii se grupează în apropierea nucleului, iar pe măsură ce

Scanned with OKEN Scanner

cheratinocitele migrează spre suprafață, numărul lor descreşte datorită activității lizozomilor.

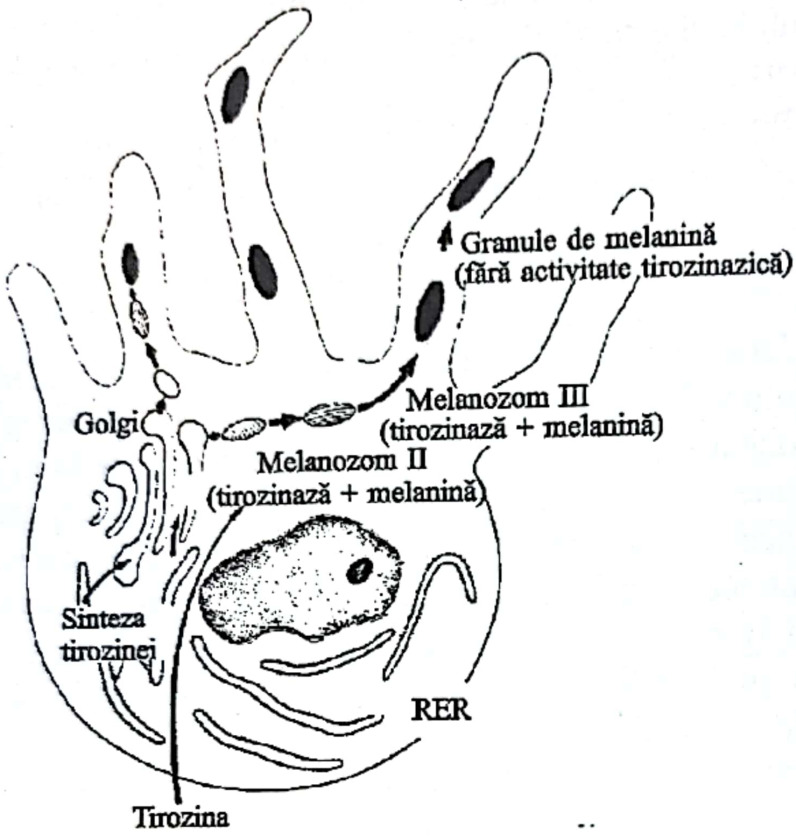

Fig. 2.8. Principalele etape ale melanogenezei în melanocit

În piele apar pigmentate atât melanocitele care sintetizează melanina, cât şi celulele epiteliale care au preluat melanina. De obicei, celulele epiteliale conțin mai multă melanină decât melanocitele însăşi. Sinteza de melanină este stimulată de lobul intermediar al adenohipofizei, ce elaborează *MSH (Hormonul Melano-Stimulator)*. Absența melaninei la unele animale se poate datora fie absenței melanocitelor (în cazul animalelor albinotice), fie incapacității melanocitelor de a produce melanina.

Celulele Langerhans se evidențiază mai des în stratul spinos şi reprezintă 2-8% din celulele epidermice având un rol imunologic.

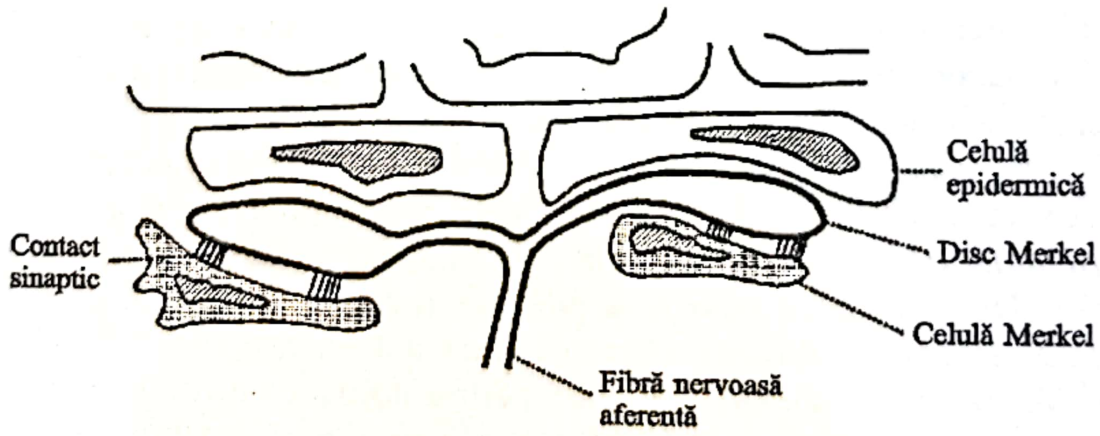

Fig. 2.9. Celula Merkel are contacte sinaptice cu discul Merkel

Scanned with OKEN Scanner

Celulele Merkel sunt prezente printre celulele epidermei, conţin granule dense în citoplasmă şi vin în contact cu discurile lui Merkel (fig. 2.9).

Discurile Merkel se prezintă sub forma unor terminaţii nervoase ramificate care sfârşesc prin nişte dilataţii excavate *(discuri)* ce conţin în concavitatea lor câte o celulă epitelială specializată, celula *Merkel.*

Celula Merkel are contacte sinaptice cu discul terminaţiei nervoase şi, sub acţiunea stimulului tactil, eliberează mediatorul care depolarizează fibra nervoasă aferentă, având rol de mecanoreceptor.

Dermul sau *lamina propria* a pielii este de origine mezodermică fiind format din trei elemente structurale: *stratul papilar, planiform* şi *tendiniform. Stratul papilar* este separat de epidermă prin *lamina bazală.* În structura dermului intră un ţesut conjunctiv dens semiorientat, încadrat la membranele fibroase, ce conţine cele trei elemente constitutive: fibre, celule şi substanţă fundamentală. Fibrele sunt reprezentate de fibre de colagen, fibre elastice şi rare fibre de reticulină. La nivelul stratului papilar se remarcă numeroşi corpusculi senzitivi şi melanocite. Acestea din urmă apar şi printre straturile profunde ale epidermului şi sunt răspunzătoare de culoarea tegumentului. Papilele dermice au diferite forme şi dimensiuni în funcţie de localizarea lor. În aceste expansiuni ale dermului, elementele fibrilare sunt dispuse în mod lax, în timp ce în stratul planiform, dar mai ales tendiniform, fibrele sunt semiorientate formând adevărate *membrane fibroase.* Elementele fibrilare sunt reprezentate de fibre de colagen şi elastice. La unele specii (caprine) în componenţa elementelor fibrilare se găsesc fibre elastice care dau o elasticitate şi o suplețe deosebită. La nivelul dermului, se evidenţiază canalele glandelor sudoripare, alveolele glandelor sebacee satelite rădăcinii firului de păr şi bulbul pilos al părului.

Hipodermul este un ţesut conjunctiv profund care oferă mobilitate dermului şi epidermului. În contact cu ţesutul conjunctiv subcutanat se evidenţiază *fascia superficială* a hipodermului de natură conjunctivă, din care se desprind o serie de fascicule fibroase numite *conurile fibroase,* care fuzionează cu stratul tendiniform al dermului. În conurile fibroase se evidenţiază *paniculii adipoşi* formaţi din adipocite uniloculare. La suine, paniculii adipoşi se transformă în mari depozite de grăsime (slănina). Ţesutul adipos are rol de izolator termic şi de amortizor al şocurilor. În hipoderm se remarcă bulbii foliculilor piloşi, adenomerele glandelor sudoripare, corpusculii senzitivi, vase limfatice şi sanguine. La animalele hibernate, hipodermul conţine şi ţesut adipos brun.

Vascularizaţia pielii (fig. 2.10) este asigurată de artere care sunt localizate profund în hipoderm, de unde trimit ramuri ascendente care formează două plexuri: un *plex profund,* situat la limita dintre hipoderm şi derm *(plex subdermic),* şi un plex mai superficial, situat la baza papilelor dermice, denumit *plex subpapilar.*

Scanned with OKEN Scanner

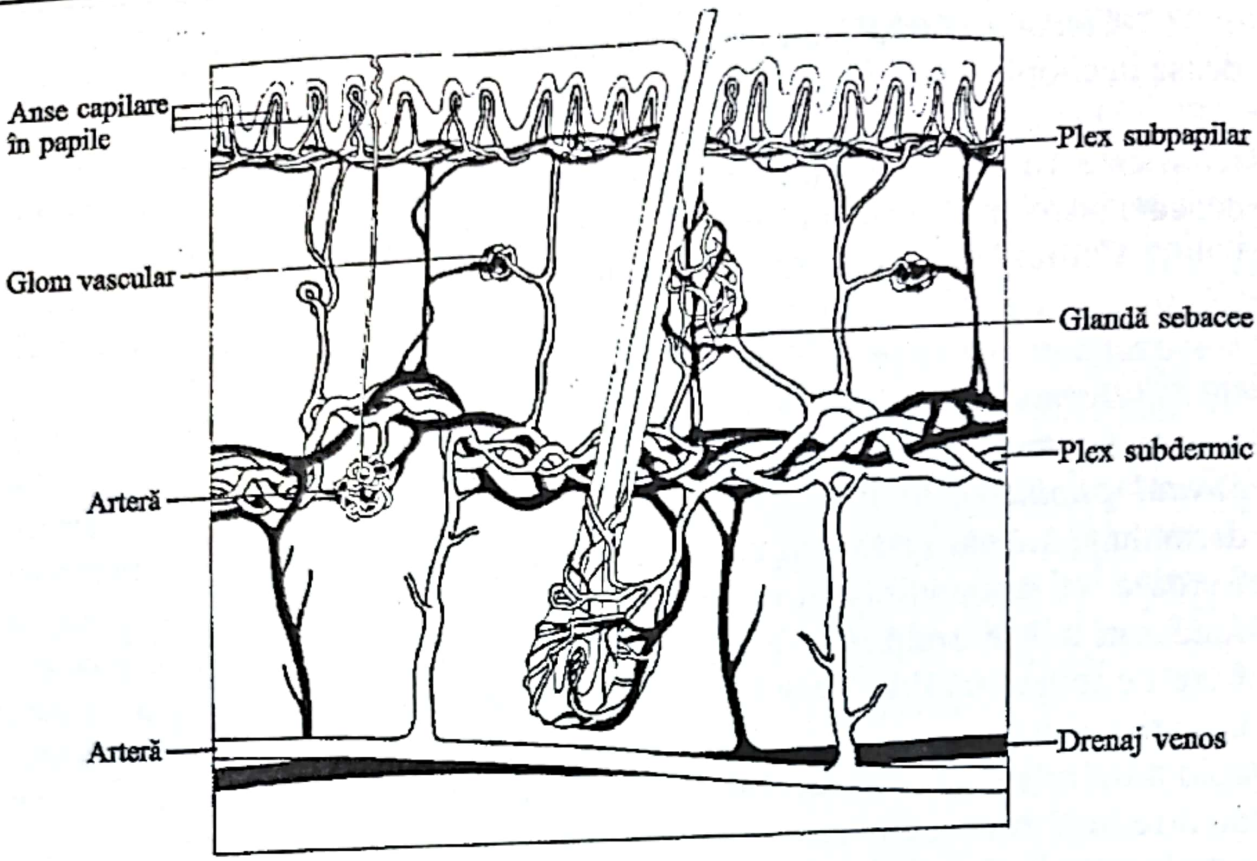

Fig. 2.10. Vascularizația pielii

Plexul subdermic irigă țesutul adipos al hipodermului, țesutul conjunctiv al dermului şi formează rețele de capilare în jurul foliculilor piloşi, în jurul glandelor sudoripare şi sebacee.

Plexul subpapilar irigă stratul superficial al dermului şi formează anse capilare în fiecare papilă dermică, din care derivă rețeaua periferică de capilare a papilei.

Drenajul venos este realizat prin formațiuni venoase satelite arterelor. Sunt prezente numeroase anastomoze arterio-venoase *(glomi)* care au rol important în termoreglare prin controlarea dinamicii sanguine.

Un glom vascular intradermic este o anastomoză arterio-venoasă, inclusă într-un țesut conjunctiv dens, ce are la punctul de origine o structură de arteră, iar la locul de unire cu vena, prezintă aspect de venă (fig. 2.11).

Acest sistem arterio-venos pune în repaus sistemul capilar preferențial, diminuîndu-i debitul sanguin. La locul anastomozei, media arterei prezintă o îngroşare, unde se remarcă numeroase terminații nervoase simpatice. Această îngroşare serveşte ca sfincter, care permite sau nu unei cantități mari de sânge să treacă prin zona prevăzută cu această formațiune.

Scanned with OKEN Scanner

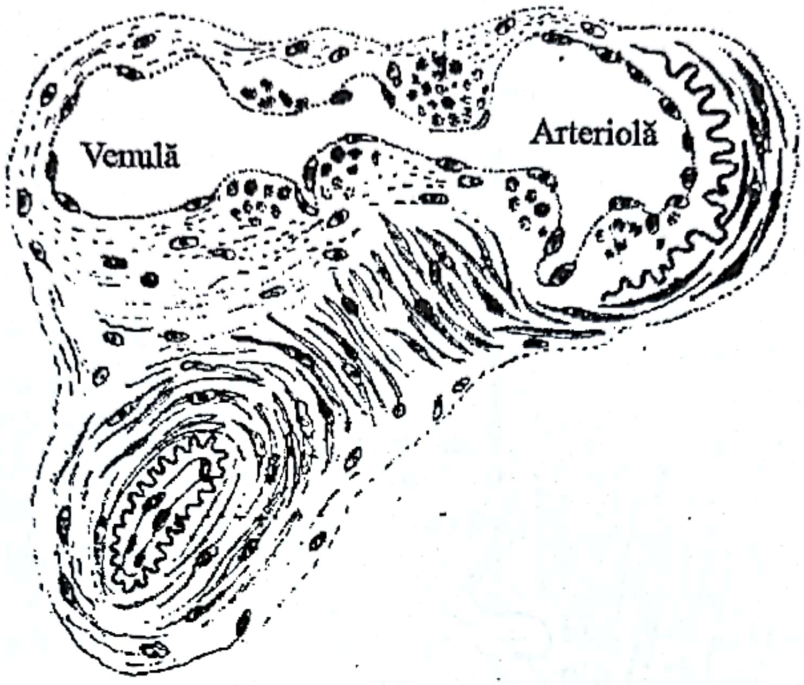

Fig. 2.11. Structura glomului vascular

2.1.1. Structurile glandulare ale pielii mamiferelor şi păsărilor

Aceste structuri sunt reprezentate la animale prin: *glanda sebacee (la păsări glanda uropigee), glanda sudoripară* şi *glande special localizate* în anumite regiuni şi care provin din modificările primelor două.

Glanda sebacee este o glandă care derivă din ectoderm, holocrină de tip alveolar (după forma unităţii secretorii), localizată în derm. Ea are formă de sac şi este satelită firului de păr la baza căruia se deschide (fig. 2.12); uneori produsul de secreţie este eliminat direct la suprafaţa pielii, astfel canalul glandei este foarte scurt.

Adenomerul în secţiune are aspect de sac format din lamina bazală pe care se sprijină un strat germinativ de celule cu nucleii bogaţi în cromatină. După acest strat urmează celulele cu citoplasma ce conţine cantităţi crescute de lipide. În colorațiile obişnuite ele apar de aspect vacuolar (fig. 2.13). Aceste celule se diferenţiază din stratul generator, iar pe măsură ce sunt împinse spre centrul glandei se încarcă cu lipide şi intră în necrobioză.

Scanned with OKEN Scanner

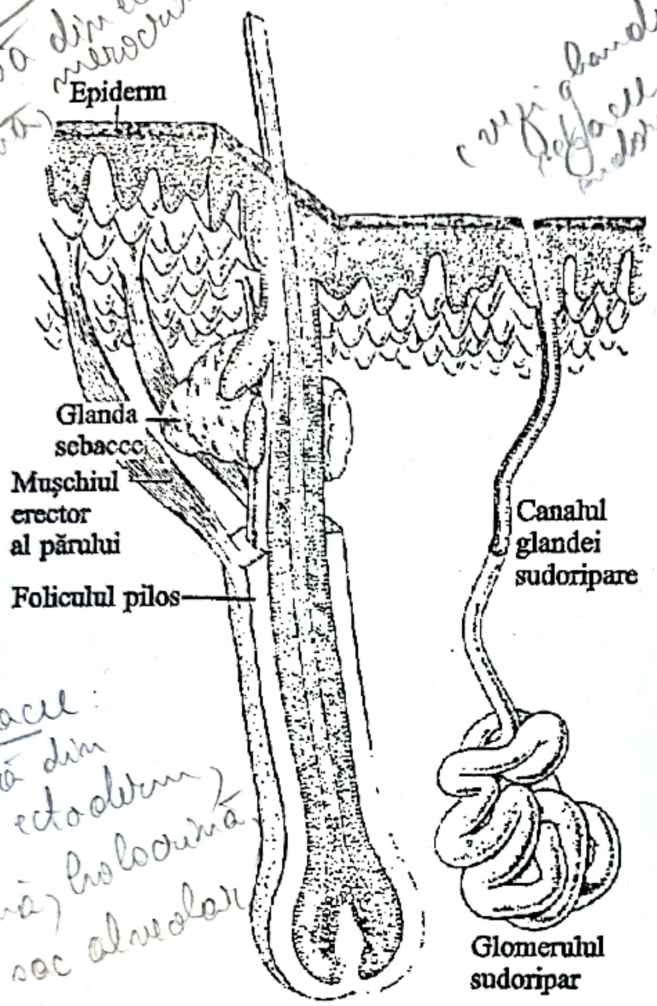

Fig. 2.12. Localizarea glandelor sebacee şi sudoripare în piele

Celulele din această regiune prezintă în majoritatea lor nucleul picnotic şi citoplasma supraîncărcată cu lipide şi granule de cheratohialină. Secreţia glandelor sebacee depinde de doi factori: capacitatea de sinteză a fiecărei celule sebacee şi producerea celulelor însăşi din stratul generator. Reînnoirea permanentă a celulelor se asigură prin mitoze la periferia adenomerului. Apoi, spre centru şi conduct, celulele se încarcă cu lipide şi se dezintegrează. Pentru ca glanda să secrete sebum, în ea trebuie să aibă loc următoarele procese: *proliferarea stratului bazal; împingerea celulelor către centrul glandei; acumularea de material lipidic şi necrobioza celulelor.*

Glandele sudoripare sunt glande *tubuloglomerulare (tubulosinuoase).* Porţiunea secretorie – *glomerulul* (în formă de *tub încolăcit*) (fig. 2.12) este căptuşită cu un epiteliu unistratificat cubic sau prismatic, dublat de *celule mioepiteliale* dispuse în spaţiul dintre lamina bazală şi plasmalemele celulelor secretorii. Porţiunea excretorie, dreaptă, străbate dermul şi se termină la limita dintre derm şi epiderm. Epiteliul conductului de excreţie în porţiunea distală devine bistratificat. Morfologia glandei sudoripare este redată în fig. 2.14; fig. 2.15.

Glandele sudoripare pot fi propriu-zise *(glande ecrine)* şi *glande apocrine.* Glandele apocrine sub aspect filogenetic sunt mai vechi. Din punct de vedere al mecanismului secreţiei, glandele apocrine sunt *holomerocrine* (în produsul de secreţie intră şi porţiunea apicală a celulei care se decapitează), în tip ce glandele ecrine, sunt *merocrine* (secretă o substanţă fluidă de natură coloidală, fără ca cea mai mică parte a celulei să se distrugă). Glandele apocrine au un corp mai voluminos, sunt mai puţin spiralate şi au un lumen mai larg

decât cele ecrine. Glandele apocrine îşi încep activitatea secretorie abia la pubertate, de aceea sunt sub dependenţa hormonilor gonadieni. Aceste glande se află localizate numai în anumite regiuni ale corpului: inghinală, anală, mamelonară. Glomerulul sudoripar este situat la limita dintre derm şi hipoderm, are aspect de tub încolăcit, iar în preparatele histologice apare secţionat sub diferite incidenţe. Astfel, se remarcă forma literelor „S", „U", cornulețe, ovalare, sferice, neregulate şi alungite, în funcţie de unghiul sub care au fost secţionate ansele glomerulului. Ele sunt formate dintr-un epiteliu prismatic secretor care se sprijină pe o lamină bazală. Celulele secretoare sunt înalte, cu produsul de secreţie acumulat la polul apical şi cu nucleul veziculos localizat în treimea mijlocie.

Fig. 2.13. Glanda sebacee din pielea de cal. Col. H.E.; x 200

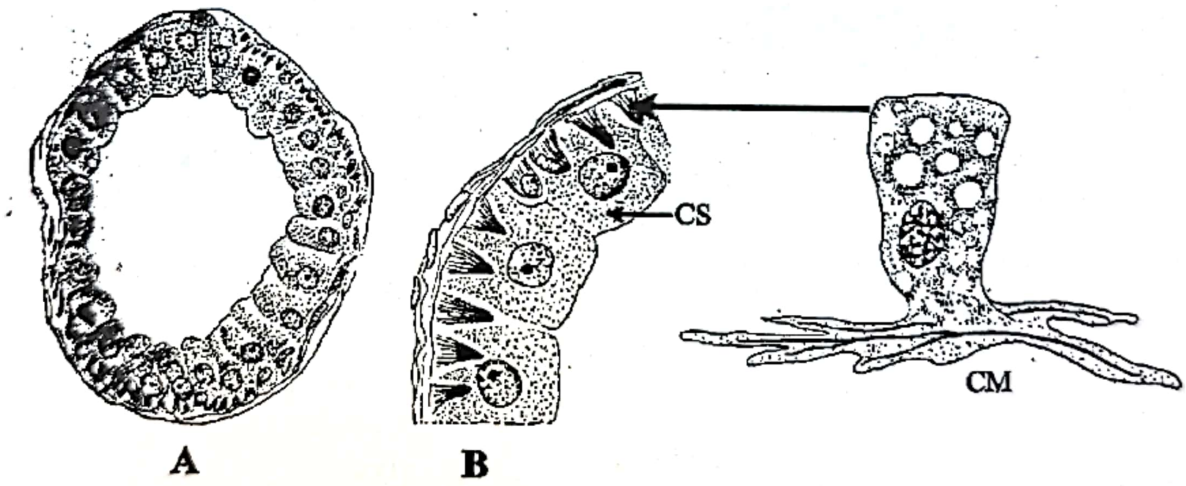

Fig. 2.14. Glomerulul sudoripar (A, B): CS-celulă epitelială secretoare; CM-celulă mioepitelială

Printre celulele secretoare, sub forma unui strat discontinuu se remarcă celulele mioepiteliale cu funcţie de suport şi de forţă de contracţie. Celulele secretoare elimină un produs de secreţie şi de excreţie care poartă denumirea de *sudoare*. Canalul sudoripar se deschide la suprafaţa epidermei printr-un *por*

Scanned with OKEN Scanner

sudoripar. Canalul prezintă două porțiuni: una *intradermică* formată dintr-un epiteliu bistratificat, și alta *intraepidermică* ce nu are un perete propriu, fiind doar un traiect sudoripar între celulele epidermului. La animale se întâlnesc varietăți de glande sudoripare și sebacee ca: *glanda subanală, glandele ceruminoase, glandele planului cutanat nazo-labial, glandele Moll, glandele prepuțiale, glandele perianale, glandele inghinale, glandele sinusului infraorbital, glandele carpale, glanda biflexă* și *glanda uropigee (la păsări).*

Fig. 2.15. Glomerulul sudoripar din pielea de cal. Col. H.E.; x 200

Glanda subanală este întâlnită numai la nutrie. Este o glandă sebacee modificată, plasată subanal, în partea stângă a anusului și fața dorsală a vaginului, sprijinită pe un panicul adipos rectovaginal. Are forma unui ou de porumbel și este acoperită de un strat muscular striat, ce provine din sfincterul extern al anusului. Canalul de excreție al glandei se deschide în zona cutanată a anusului, la nivelul pintenului perineal, ce desparte orificiul anal de cel vaginal.

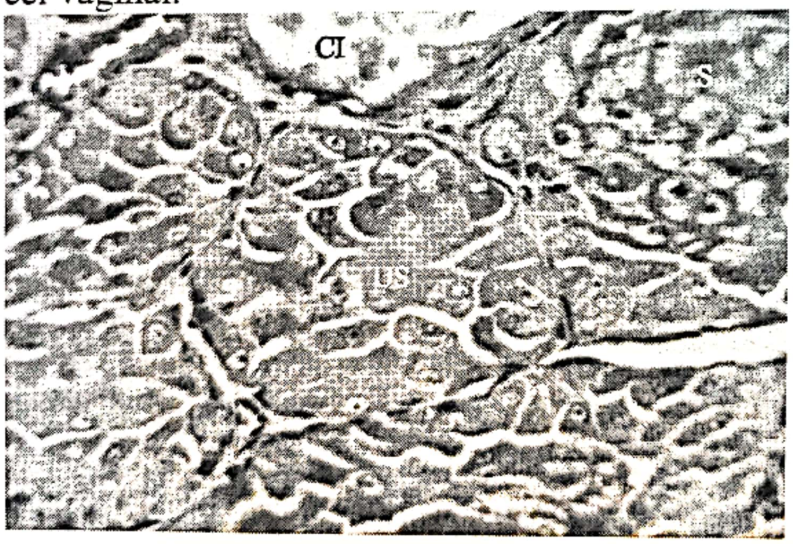

Fig. 2.16. Glanda subanală de nutrie: US-unitate secretoare sebacee; S-secreția în lumen; CI-canal interlobular ce conține secreția în lumen. Col. Novelli; x 200

Glanda este acoperită de o capsulă, iar septele conjunctive bogat vascularizate împart teritoriul glandular în *lobuli*. Aceștia sunt structurați în unități secretoare de tip alveolar și tubular. Tipul alveolar predomină în treimea anterioară și posterioară, iar în treimea mijlocie predomină tipul tubuloalveolar. Secreția este de tip holocrin, unitățile secretoare prezentând un strat generator ce se sprijină pe o lamină bazală (fig. 2.16) și din care, prin mitoză, iau naștere noi celule ce

Scanned with OKEN Scanner

acumulează picături de lipide în cantități crescute. Aceste celule supraîncărcate cu picături de lipide trec prin necrobioză și necroză, pentru a realiza tipul de secreție holocrin.

Glandele ceruminoase. Sunt glande sudoripare modificate, constituite dintr-un ghem glandular ramificat și dintr-un canal care se deschide în conductul auditiv extern. Aceste glande secretă un produs care se condensează prin evaporare, formând o materie păstoasă denumită *cerumen* bogat în granulații pigmentare, la care se adaugă și produsul gras secretat de glandele sebacee din această regiune.

Glandele planului cutanat nazo-labial. Aceste glande se întâlnesc la ovine, caprine și în mod deosebit la taurine, fiind reprezentate de glande sudoripare modificate, a căror secreție este de tip seros (fig. 2.17).

La suine, aceste glande se deschid în planul rostral și elaborează de asemenea o secreție seroasă. Datorită prezenței acestor glande, planul cutanat nazo-labial este în continuu umezit, constituind un criteriu de apreciere a stării sănătății animalelor.

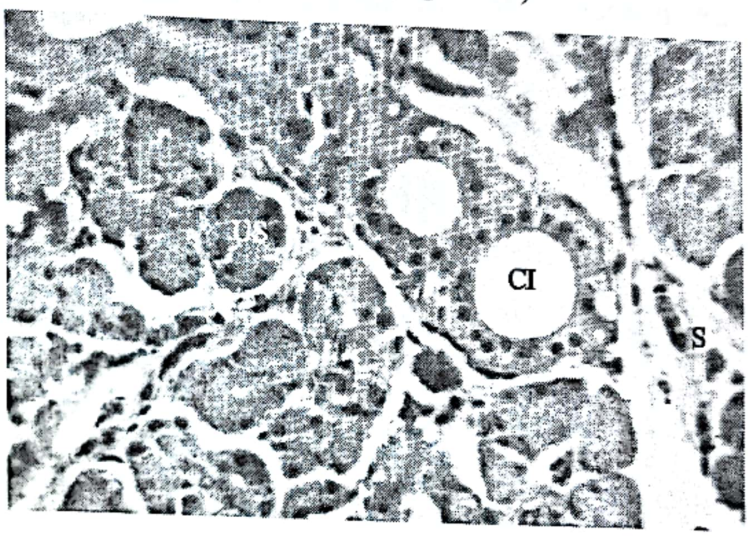

Fig. 2.17. Glandele planului cutanat nazo-labial la viței: US-unități secretoare seroase; CI-canale interlobulare; S-sept conjunctiv ce delimitează lobulii glandulari. Col. PAS; x 200

Glandele Moll sunt glande sudoripare apocrine, care se deschid în foliculii genelor. Prezintă un adenomer glomerular, iar canalul este lung și sinuos. Au un epiteliu tipic secretor și celule mioepiteliale sprijinite pe o lamină bazală. Dispunerea și structura lor este asemănătoare la toate animalele domestice.

Glandele prepuțiale. Sunt localizate în pielea din regiunea furoului în șanțul balano-prepuțial. Aceste glande sunt de tip sebaceu, cu porțiunile secretorii foarte dezvoltate sub formă de saci ramificați mai ales la vier și taur. Există o corelație între morfologia acestor glande și vârsta masculului, glandele fiind mai dezvoltate la maturitatea sexuală când secreția holocrină este foarte bogată în granule de cheratohialină și picături de lipide.

Glandele perianale. Sunt prezente la carnivore și rozătoare în regiunea anală. Acestea sunt glande tubulare apocrine. Secreția lor conține substanțe cu miros specific.

Scanned with OKEN Scanner

Glandele inghinale sunt reprezentate prin numeroase glande sebacee grupate în regiunea inghinală la oaie. Numărul lor mare şi dezvoltarea deosebită a porţiunilor glandulare determină o secreţie bogată în această regiune. La sebum (secreţia specifică a acestor glande) se adaugă şi secreţia glandelor sudoripare.

Glandele sinusului infraorbital sunt caracteristice ovinelor şi sunt formate din glande sebacee voluminoase şi glande sudoripare cu adenomerul dezvoltat, situate în regiunea infraorbitală.

Glandele carpale, specifice suinelor, au aspectul unor aglomerări de glande sudoripare merocrine, dispuse pe faţa medială a regiunii carpiene.

Ele se deschid pe suprafaţa pielii prin 3-5 canale largi, cu aspect de diverticule, delimitate de un epiteliu stratificat pavimentos cheratinizat. Porţiunea lor secretoare este localizată în ţesutul conjunctiv subcutanat şi constă din numeroşi lobuli, formaţi din unităţi glandulare sudoripare modificate. Conţin celule secretorii clare şi celule mioepiteliale. Fiecare lobul este drenat de un conduct sinuos intradermic, căptuşit de un epiteliu bistratificat cubic. Conductele se deschid în cavităţile diverticulilor.

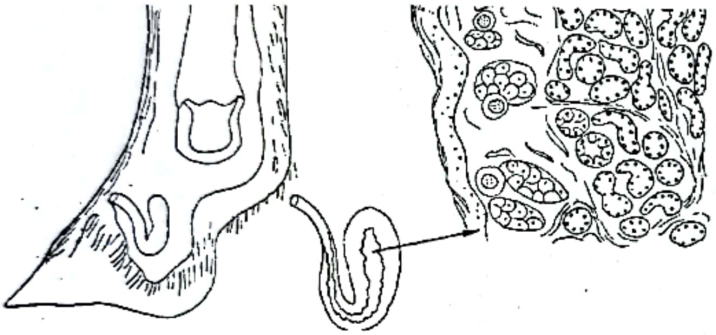

Fig. 2.18. Glanda biflexă (sinusul interdigital) la ovine

Glanda biflexă este o glandă sudoripară modificată specifică ovinelor, localizată în spaţiul interdigital (fig. 2.18).

Formaţiunile secretorii sunt organizate în lobuli, delimitaţi de ţesut conjunctiv delicat. Cea mai dezvoltată zonă glandulară este fundul de sac al glandei, unde lobulii glandulari sunt mai numeroşi şi mai voluminoşi, manifestând o activitate secretorie intensă (fig. 2.19).

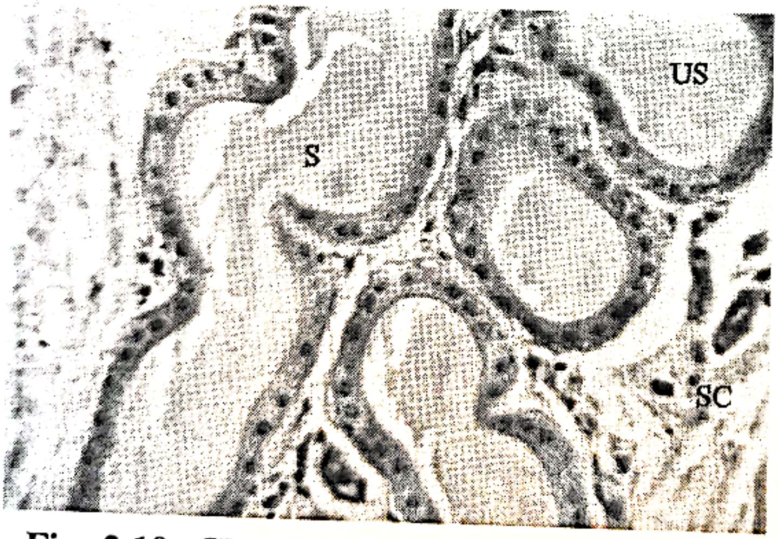

Fig. 2.19. Glanda biflexă de oaie din rasa Ţurcană albă: US-unităţi secretoare organizate în lobuli; S-secreţia în lumen; SC-sept conjunctiv. Col. HEA; x 200

Elaborarea secreţiei este de tip *apocrin*, cu morfologia caracteristică ce decurge din aceasta. Glanda se deschide printr-un orificiu în spaţiul interdigital. Prin secreţia ei asigură lubrefierea pielii din această regiune.

Scanned with OKEN Scanner

Glanda uropigee la păsări este formată din doi lobi, care sub aspect morfofiziologic sunt de tip alveolar cu secreție holocrină (fig. 2.20).

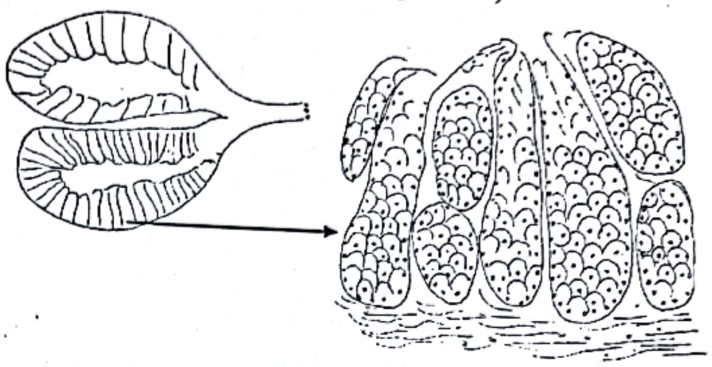

Fig. 2.20. Glanda uropigee de găină

Unitățile secretoare de tip alveolar prezintă o lamină bazală, un rând de celule generatoare şi două – patru straturi de celule, care pe măsură ce se apropie de lumen se încarcă cu lipide şi în totalitate trecând prin necrobioză contribuie la secreția de tip holocrin (fig. 2.21).

În apropierea capsulei şi în spațiul conjunctiv dintre lobuli se evidențiază arteriole cu periniță, în adventicea cărora apar corpusculi Vater-Pacini. Prezența de infiltrații limfoide şi limfonoduli în cadrul celor doi lobi, demonstrează că această glandă dispune de un sistem de apărare local. Procesul uropigeal are în structura sa 3-6 canale pentru evacuarea secreției.

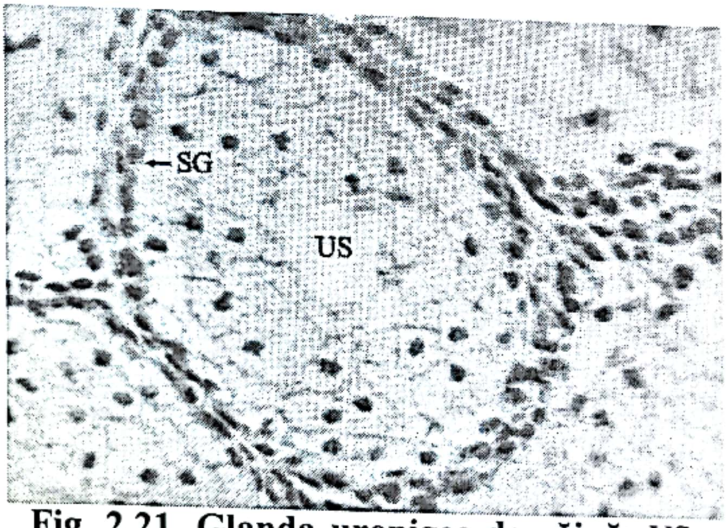

Fig. 2.21. Glanda uropigee de găină: US-unități secretoare de tip holocrin; SG-strat generator. Col. HEA, x 400

La periferia acestor canale se remarcă rabdocite, care sunt mai numeroase în capătul terminal, structurând un adevărat sfincter.

Pielea păsărilor nu conține glande sebacee, de aceea există o concentrare a lor sub forma glandei uropigee, care are rol, prin secreția ei, în creşterea şi întreținerea penajului. Produsul de secreție este preluat cu ciocul prin comprimarea şi stoarcerea glandei şi apoi răspândit pe suprafața penelor.

2.1.2. Structurile epidermice cornificate la mamifere şi păsări

Producțiile cornoase ale pielii mamiferelor sunt: *părul, lâna, copita, ongloanele, castanele, coarnele* şi *unghiile. La păsări*, acestea sunt reprezentate de *pene, cioc, ghiare, pinteni* şi *solzi*.

Scanned with OKEN Scanner

Părul:

- *Tija* (porțiunea liberă, vizibilă la suprafața epidermului)
  - medulara (medula)
  - corticala (cortex)
  - cuticula
- *Rădăcina* (porțiunea implantată în derm și hipoderm):
  - prezintă o dilatație (*bulbul pilos*), escavată, în care pătrunde o masă de țesut conjunctiv, vascularizat și inervat (*papila părului*), cu epiteliu generator;
  - în regiunea rădăcinii se remarcă o serie de *teci*, care formează *foliculul pilos*:

- teaca epitelială internă
  - epidermicula
  - stratul Huxley
  - stratul Henle
- teaca epitelială externă
- teaca fibroasă

Părul este caracteristic mamiferelor, fiind o producție cornoasă, filiformă și flexibilă, căruia i se disting: o porțiune liberă - *tulpină* sau *tijă* și porțiunea profundă localizată oblic în piele - *rădăcina* - ce se termină printr-o umflătură ovoidă - *bulbul pilos* (fig. 2.22). Acesta prezintă o excavație în care pătrunde o masă de țesut conjunctiv foarte fin, bogat vascularizat și inervat (*papila părului*). La porc, câine și pisică, bulbul pilos prezintă câte două creste (*papile secundare*), alături de cea principală, astfel iau naștere trei fire de păr, unul principal și două secundare. Rădăcina părului este cuprinsă într-un *folicul pilos* format din două teci de natură epitelială (*internă* și *externă*) și o *teacă fibroasă* la exterior.

Tija părului este constituită din trei straturi: *medulara (medula)*, *corticala (cortex)* și *cuticula*. Aceste trei straturi concentrice se formează din

pe teaca fibroasă se prinde mușchiul netid (orișilator)

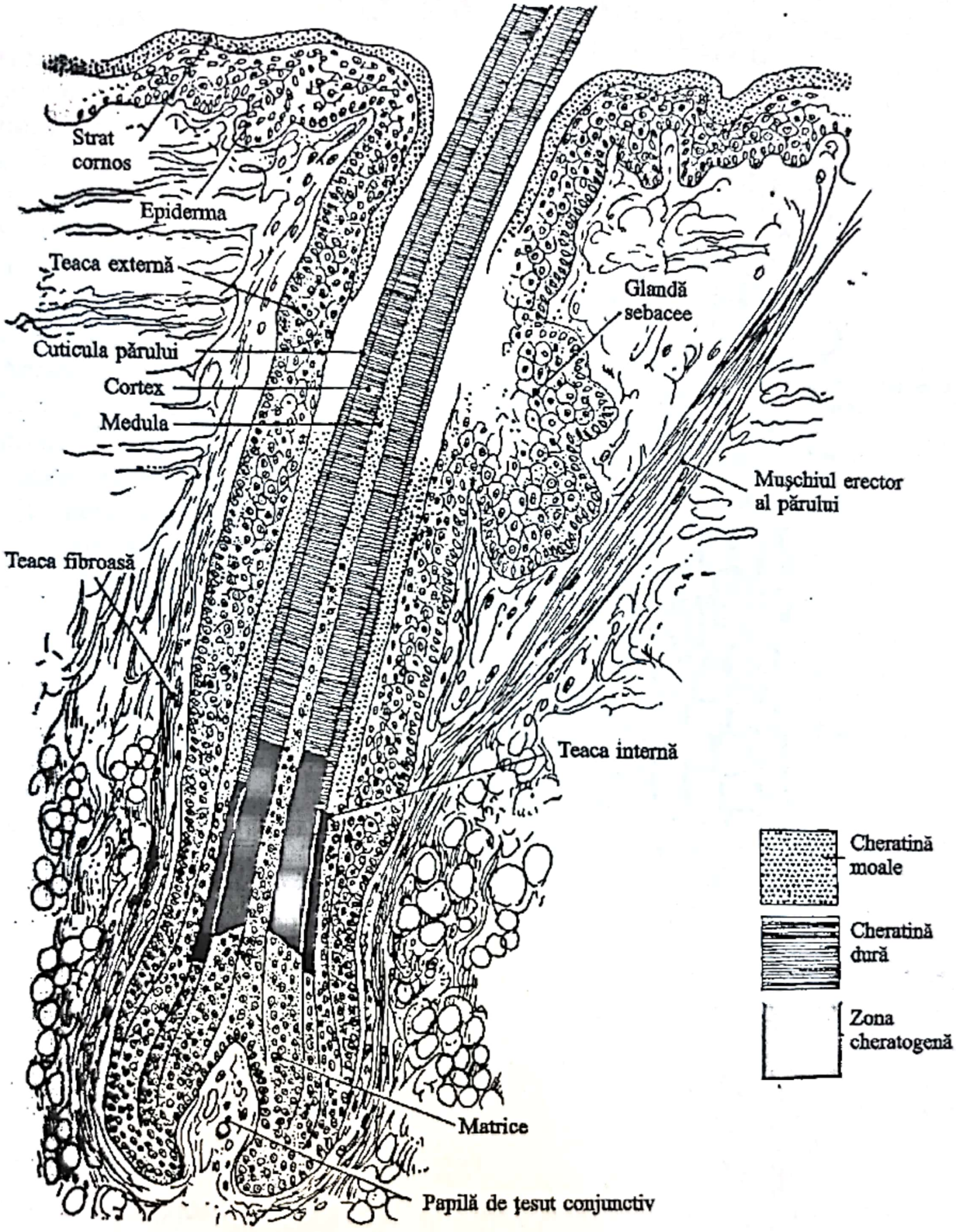

Fig. 2.22. Structura părului

stratul generator care acoperă papila dermică a firului de păr. Printre celulele din stratul generator se remarcă numeroase melanocite (fig. 2.23; fig. 2.24).

Scanned with OKEN Scanner

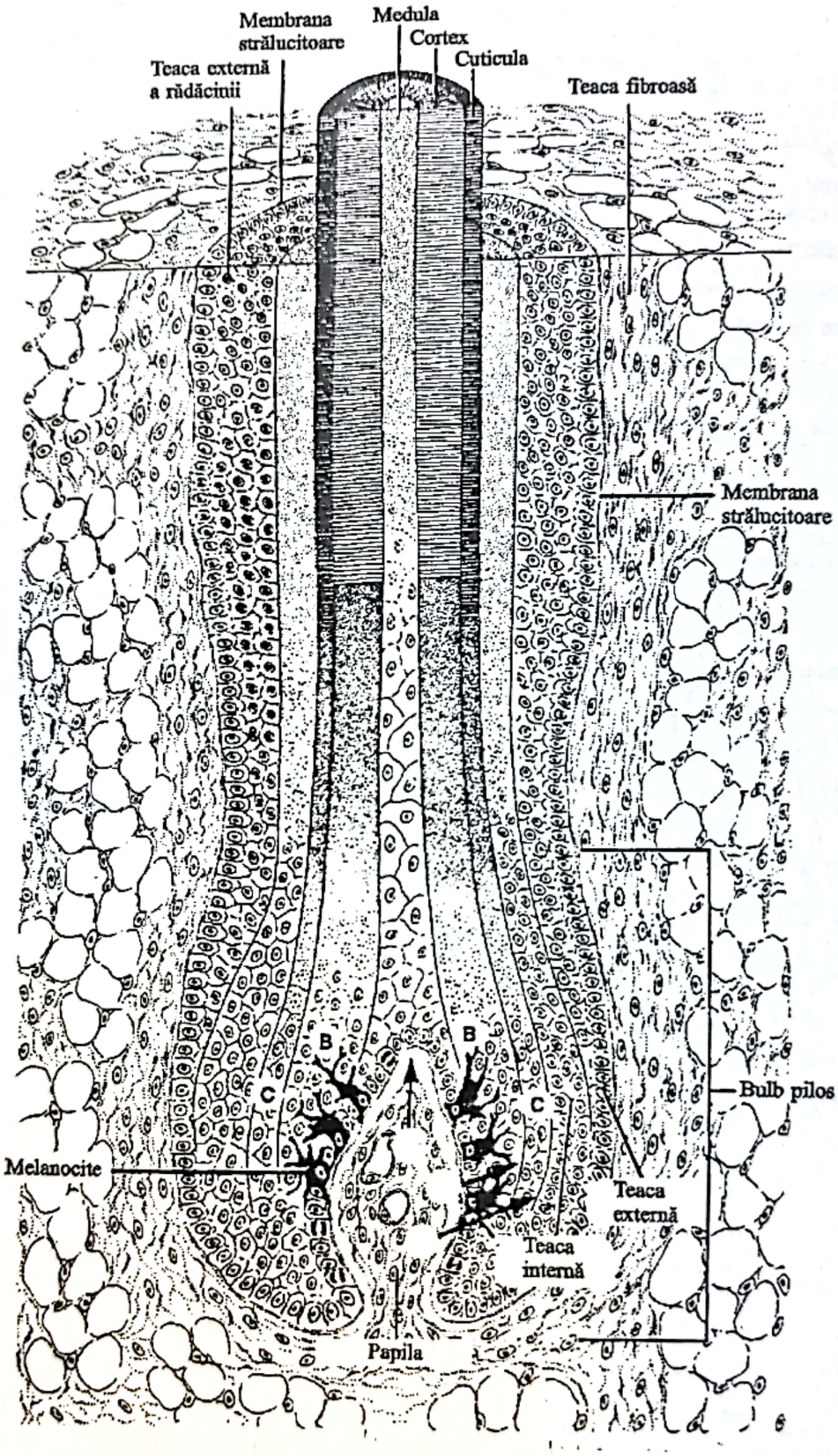

Fig. 2.23. Structura părului, cu evidențierea melanocitelor în stratul generator al papilei

Scanned with OKEN Scanner

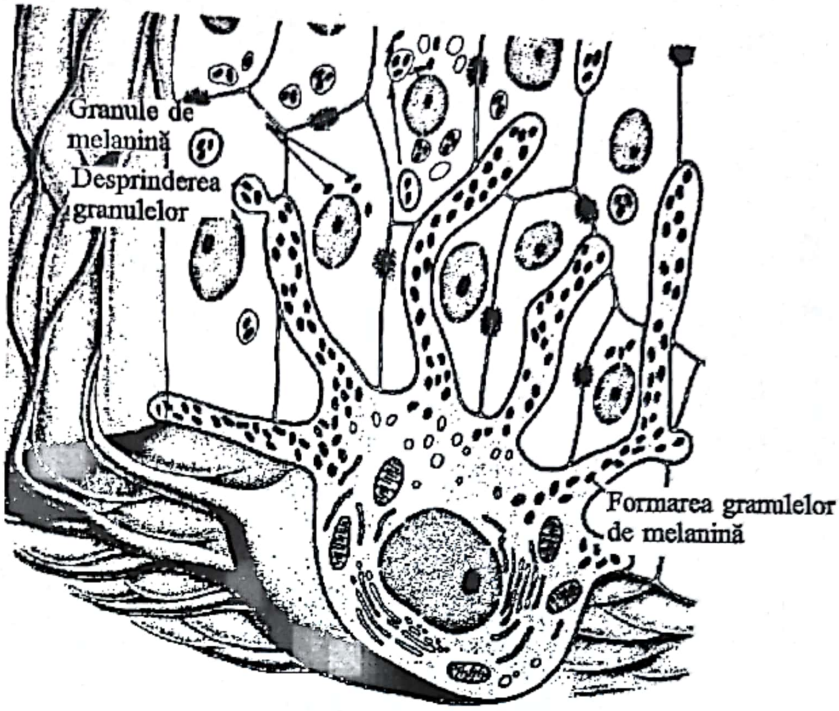

Fig. 2.24. Melanocit: granulele de melanină sunt sintetizate în melanocit, migrează în prelungirile lui şi apoi sunt transferate în keratinocite. Melanocitul prezintă aparat Golgi, numeroşi ribozomi, reticul endoplasmic rugos, mitocondrii şi lizozomi

Medula este situată în centrul tijei şi constă din două, trei rânduri de celule, care în segmentul inferior al rădăcinei sunt celule mari, cu nuclei ovalari, iar în citoplasmă se remarcă incluziuni melanice. Aceste celule realizează joncţiuni de tip desmozom. În porţiunea superioară a tijei, celulele medulei sunt cornificate, nucleii fiind picnotici sau absenţi. Citoplasma se cheratinizează trecând prin faza de tricohialină. Fibra de lână la oile cu lână fină este lipsită de medulă, de aici fineţea ei. După forma celulelor din medulă, şi dispoziţia lor, se poate identifica foarte uşor părul în seria animală. Astfel, la suine celulele sunt de aspect globulos, la caprine - triunghiulare, la taurine – aplatizate, la iepure dau aspectul scalariform, la pisică de formă neregulată, la cal – triunghiulară.

Corticala (cortex) reprezintă masa principală a firului de păr la unele specii (la cal şi la porc 1/3 din grosimea firului de păr), iar la alte specii (iepure, cerb, ocupă 1/10 din grosimea firului de păr). Ea se formează prin proliferarea celulelor epiteliale situate pe laturile papilei dermice a firului de păr. Celulele sunt cuboidale cu nucleii rotunzi sau ovali în regiunea rădăcinei, iar în tijă devin aplatizate şi trec prin necrobioză progresiv spre extremitatea superioară a firului de păr. La nivelul tijei, celulele sunt cornificate cu nucleii picnotici şi cu numeroase granule de pigment în citoplasmă, acestea imprimând culoarea părului. Printre celulele corticalei sau în locul lor pot apărea bule de aer care explică albirea firelor de păr.

Cuticula este un strat subţire, diferenţiat pe seama celulelor epiteliale situate pe laturile papilei dermice. În regiunea tijei, celulele cuticulei se transformă în solzi cornoşi, clari, anucleaţi, dispuşi transversal faţă de axul tijei.

Scanned with OKEN Scanner

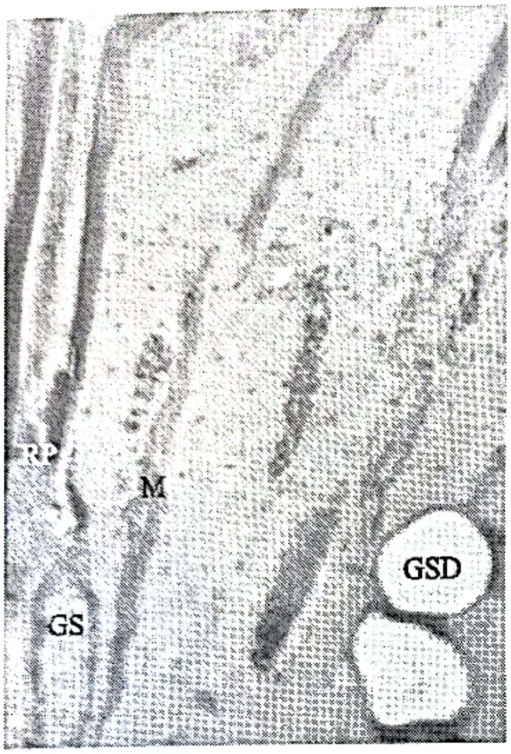

Fig. 2.25. Piele de capră, secțiune transversală: RP-rădăcina părului; GS-glanda sebacee; GSD-glanda sudoripară; M-mușchiul erector al părului. Col. HE; x 80

Aceştia se dispun asemănător solzilor la peşte, marginea liberă fiind spre vârful părului. Fibra de lână la oile cu lână fină prezintă celulele cuticulei aranjate în mod caracteristic solzilor de peşte, cu marginea lor liberă spre vârful tijei.

Foliculul pilos este alcătuit din cele *două teci epiteliale (internă şi externă)* ce derivă din ectoderm şi *o teacă fibroasă conjunctivă* ce ia naştere din mezoderm (fig. 2.25; fig. 2.26).

Teaca epitelială internă înconjură rădăcina părului de la nivelul bulbului până la deschiderea canalelor glandelor sebacee. Se compune din trei straturi concentrice, care de la interior spre exterior sunt: *epidermicula, stratul Huxley* şi *stratul Henle.*

Epidermicula este formată din celule anucleate cu aspect de solzi care se dispun la fel ca celulele cuticulei firului de păr, dar cu marginea liberă îndreptată spre rădăcină.

Stratul Huxley constă în două - şase rânduri de celule alungite cu citoplasma încărcată cu tricohialină.

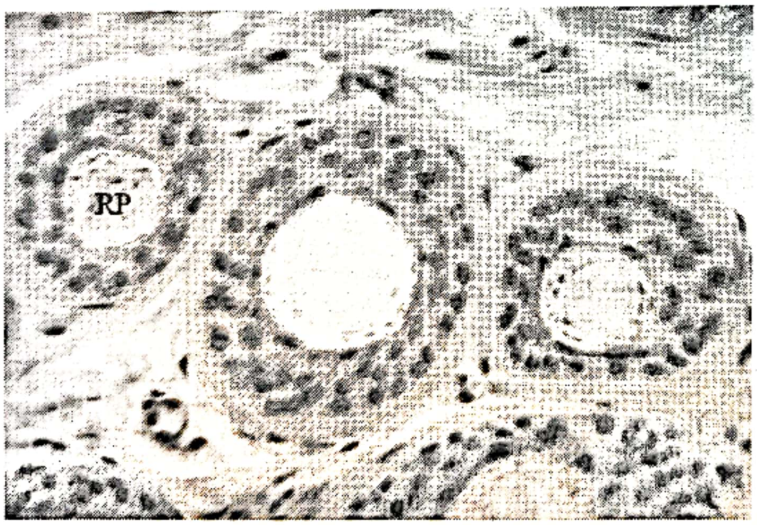

Fig. 2.26. Piele de capră, secțiune mediosagitală: RP-rădăcina părului. Col. HE; x 200

Stratul Henle este reprezentat de un singur rând de celule poliedrice cu microfilamente intermediare *(citokeratine)* dispuse longitudinal în citoplasmă.

Teaca epitelială externă reprezintă o răsfrângere a epidermului peste teaca epitelială internă şi pe măsură ce se apropie de bulbul pilos, numărul straturilor de celule se reduce.

Scanned with OKEN Scanner

Teaca fibroasă constă din fibre conjunctive dispuse pe două planuri *(circular intern* şi *longitudinal extern)*. Pe aceasta se prinde muşchiul erector al firului de păr, reprezentat de fibre musculare netede cu un traiect oblic, formând cu firul de păr un unghi cu deschiderea spre epiderm. În această deschidere este situată *glanda sebacee*. Muşchiul erector are o inervaţie simpatică, iar contracţia lui determină ridicarea pe verticală a firului de păr *(horipilaţia)*.

Părul tactil (senzitiv)

La unele mamifere (pisică, iepure, cobai, şobolan) părul mustăţilor în special are rolul de a primi excitaţii tactile. În tecile foliculilor piloşi se evidenţiază terminaţiuni nervoase. De menţionat prezenţa de lacune sanguine care se interpun între teaca epitelială externă şi cea fibroasă (fig. 2.27).

Muşchiul erector al părului tactil se inseră pe teaca fibroasă şi prin structura lui striată, determină mişcarea voluntară. Foliculii piloşi tactili situaţi în derm şi hipoderm sunt foarte dezvoltaţi la iepure şi câine, la care depăşesc pe secţiune transversală 2 mm. Sinusurile sanguine şi filetele nervoase amielinice sunt foarte bine reprezentate la rozătoare. Fibrele nervoase la toate speciile se dispun spiralat în apropierea tecii epiteliale externe. Funcţiile părului tactil se realizează pe baza principiului hidraulic. O presiune exercitată asupra părului tactil este transmisă în sinus şi acesta o transmite mai departe amplificat conform legilor hidraulice, ramificaţiilor nervoase prezente în teaca epitelială externă. În acest mod animalul simte şi în întuneric. Fiecare mişcare sau atingere cât de mică a părului tactil, este amplificată şi animalul reacţionează.

Fig. 2.27. Păr tactil (rădăcina) din buza de şobolan: RP-rădăcina părului tactil; SV-sinus vascular localizat între teaca epitelială externă (TE) şi TF (teaca fibroasă); FN-filet nervos. Col. HEA; x 200

Structura histologică a firului de păr în seria animală

Pentru studierea structurii histologice a firelor de păr în seria animală se efectuează preparate extemporanee din: lână, fire de păr (cal, vacă, capră, porc, câine, pisică şi iepure) (fig. 2.28).

Scanned with OKEN Scanner

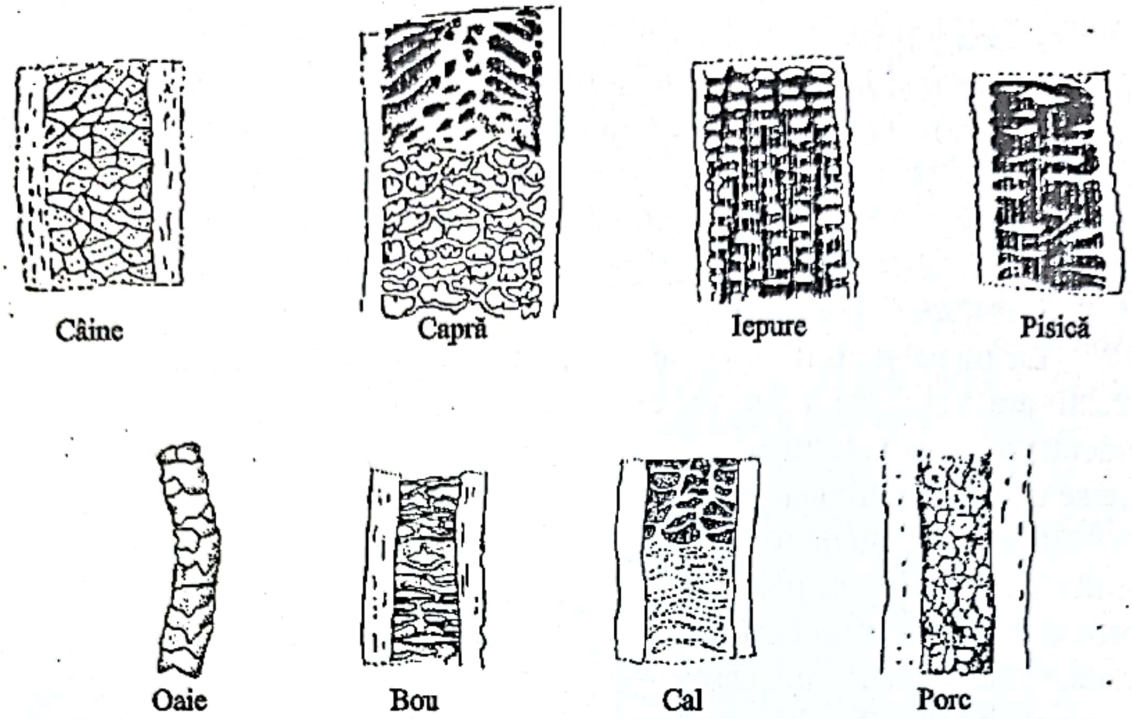

Fig. 2.28. Structura firelor de păr în seria animală

Probele de păr se degresează în alcool-eter în părți egale, apoi se usucă pe hârtie de filtru prin sugativare. Din proba degresată, cu ajutorul unei foarfeci mici și drepte se secționează perpendicular fragmente de 0,5 mm lungime. Secțiunile se etalează pe o lamă degresată, se pune o picătură de apă glicerinată și se aplică lamela cu multă atenție, pentru a nu se forma bule de aer. Acesta reprezintă un preparat extemporaneu din fire de păr, care poate fi examinat la microscop.

Lâna fină se întâlnește la rasele de oi cu lână fină. Grosimea fibrei de lână este de 18-28 μm, nu prezintă medulă, iar celulele cuticulare sunt bine delimitate și au aspectul de solzi de pește.

Fibra intermediară se întâlnește la rasele de oi cu lână semifină, măsoară 28-42 μm și prezintă zona medulară întreruptă, în timp ce *fibra groasă* măsoară peste *40 μm*, se întâlnește la rasele de oi cu lână grosieră, are medula bine evidențiată și destul de dezvoltată.

Părul de cal se recunoaște după forma triunghiulară a celulelor din medulară, care sunt separate între ele prin spații intercelulare clare.

La părul de vacă, celulele din medulă sunt aplatizate cu marginile relativ drepte și cu spațiile intercelulare mici.

La capră, celulele medulei au formă triunghiulară.

La porc, celulele medulei sunt globuloase, mai mult înalte decât late, de aspect granular și au contur nedelimitat precis.

Scanned with OKEN Scanner

La câine, firele de păr prezintă celulele medularei de formă pătrată.
La pisică, celulele medulei sunt de aspect neregulat şi slab delimitate.
La iepure, dispunerea celulelor medulei este de aspect scalariform.

Copita este o formaţiune cornificată a pielii, adaptată funcţiei de susţinere şi de amortizare. Scheletul copitei este format din falanga a III-a şi o parte a celei de a II-a. La limita dintre pielea cu păr şi copită se află două burelete separate printr-un şanţ: *bureletul perioplic* şi *bureletul cutidural (principal)* care împreună constituie *coroana copitei.* Copita are un perete lateral, cornos, intim legat de stratul profund şi de scheletul osos. Peretele lateral se prelungeşte în partea posterioară pentru a forma barele, între care se evidenţiază *furcuţa.* Faţa plantară a copitei este acoperită de un strat cornos, mai puţin dur, numit *talpa copitei.* Pe secţiune transversală se evidenţiază de la interior la exterior următoarele straturi: *osul, hipodermul* (ţesut conjunctiv lax, ce este prezent numai în regiunile unde copita nu se sprijină direct pe scheletul osos), *dermul cu trei zone (periostul, stratul reticulat* format din ţesut conjunctiv dens şi *stratul papilar), stratul kerafilos, stratul tubulos, stratul marginal* şi *glazura (cuticula)* (fig. 2.29; fig. 2.30). Se vor descrie straturile începând cu stratul papilar al dermului.

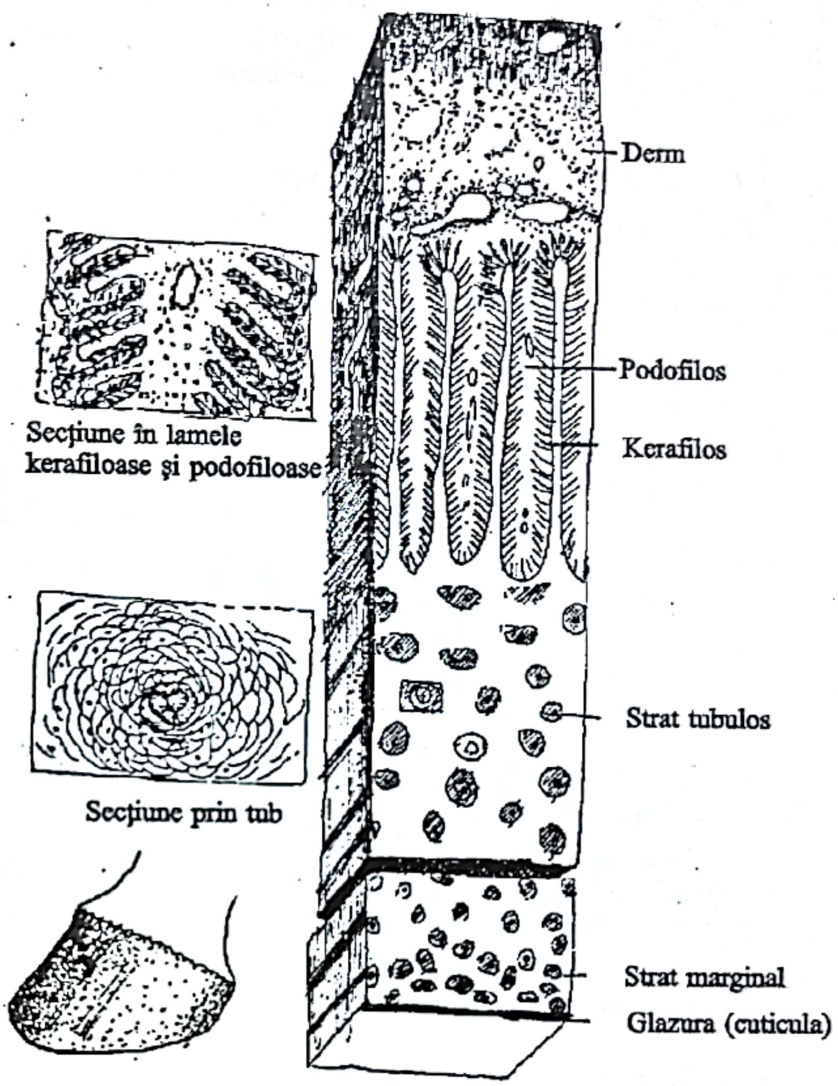

Fig. 2.29. Copita

Scanned with OKEN Scanner

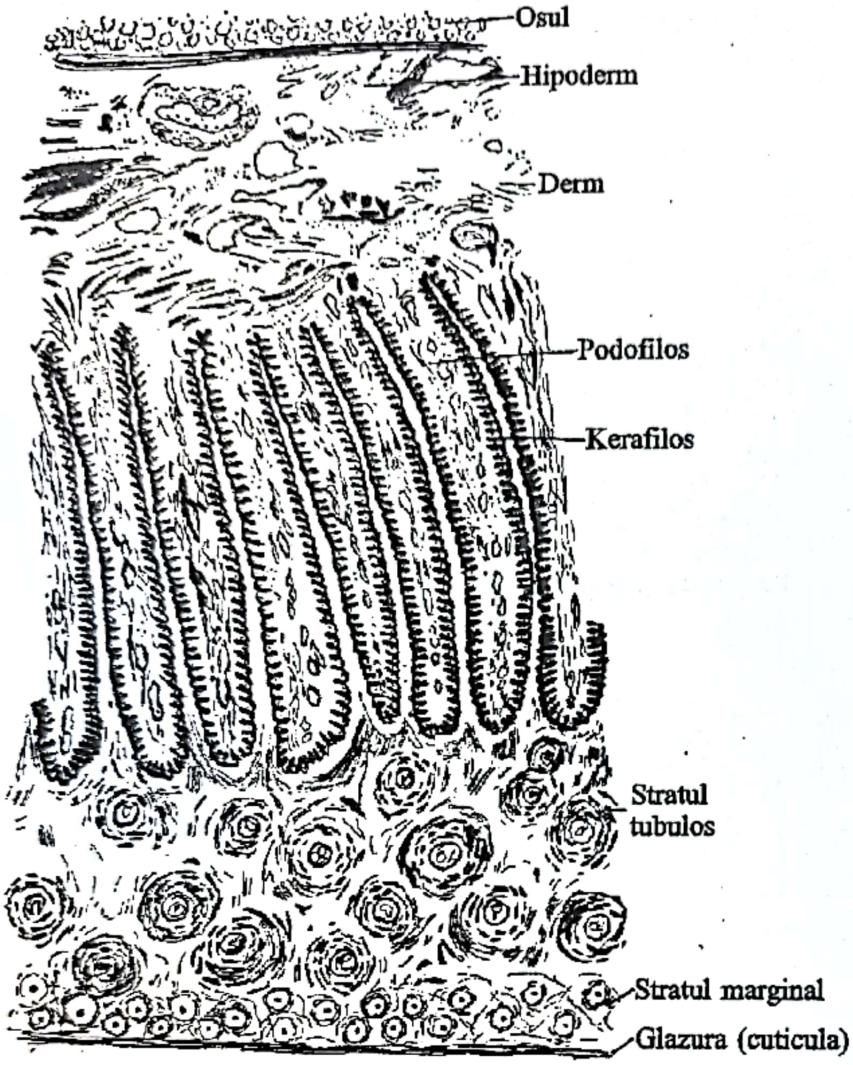

Fig. 2.30. Structura histologică a copitei

Stratul papilar este foarte vascularizat şi cu numeroase terminaţiuni nervoase, el luând diferite aspecte morfologice în diversele regiuni ale copitei. În regiunea bureletului perioplic şi cutidural, ca şi în regiunea tălpii şi a furcuţei, papilele sunt filiforme, în timp ce în regiunea laterală a copitei, papilele sunt foliate, dispunându-se paralel. Există aproximativ 500-600 foi papilare de acest fel în peretele lateral. Foile papilare sunt îndreptate de sus în jos şi sunt mai înalte în porţiunea distală a copitei. Ele sunt acoperite pe feţele laterale de papile mici, secundare în număr de 100-200 pentru fiecare papilă foliată. În acest mod se măreşte foarte mult suprafaţa de cornificare. Stratul papilar al dermului, puternic vascularizat şi prevăzut cu numeroşi corpusculi senzitivi poartă denumirea de *stratul podofilos*, care este ţesut viu (fig. 2.31).

Stratul kerafilos este constituit din primele straturi ale epidermului modificat (stratul de celule bazale şi 1-3 rânduri de celule din stratul mucos Malpighi). Acestea acoperă stratul podofilos al papilelor foliate (lame foliate).

Stratul tubulos constituie partea cea mai groasă şi mai rezistentă a copitei, peretele ei cornos fiind format din tubi paraleli, orientaţi longitudinal dinspre bureletul cutidural spre marginea liberă a copitei. Pe secţiune transversală, acest strat prezintă o structură asemănătoare cu cea a osului compact, cu formaţiuni concentrice în jurul unui canal central care la copită este ocupat de celule clare, anucleate, parţial cheratinizate sau atrofiate. Straturile

Scanned with OKEN Scanner

concentrice din jur sunt turtite, de asemenea cheratinizate şi în parte formate din celule anucleate. Între aceşti tubi se găsesc dispuse numeroase celule cornoase, toate orientate paralel cu suprafaţa de secţiune. Stratul tubulos este legat de cel kerafilos prin lama cornoasă (lame kerafiloase) care pătrund între lamele podofiloase. Lamele kerafiloase iau naştere de pe laturile crestelor papilelor foliate.

Stratul marginal este subţire format din tubi foarte fini ca nişte fibre şi dintr-o substanţă cornoasă intermediară. Fibrele provin din bureletul perioplic. Acest strat este elastic şi strălucitor, acoperind numai în parte faţa externă a copitei şi anume partea sa superioară.

Glazura (cuticula) este stratul cel mai superficial al peretelui copitei, fiind constituit din câteva rânduri de celule cornoase aplatizate şi care acoperă peretele cornos, apărându-l împotriva uscăciunii. Rezultă din această descriere că tot peretele rezistent al copitei este produs de papilele filiforme dispuse pe cele două burelete (cutidural şi perioplic) care împreună formează coroana copitei şi de la acest nivel are loc creşterea în lungime a peretelui copitei. De aceea această regiune s-a numit *patul fertil al copitei,* în timp ce papilele foliate de pe laturi, care nu reprezintă decât suportul pe care se sprijină peretele tubulos, formează *patul steril.* Pe secţiuni histologice, se observă tubii din stratul tubulos şi fibrele din stratul marginal ce provin din papilele filiforme care acoperă bureletul cutidural şi respectiv perioplic. Celulele clare care se găsesc în centrul tubilor, provin din epiteliul bazal care acoperă vârful papilelor, celulele aplatizate care formează pereţii tubilor, provin din epiteliul bazal situat pe peretele lateral al papilelor şi celulele cornoase din tubi, provin din cornificarea rapidă a epiteliului interpapilar.

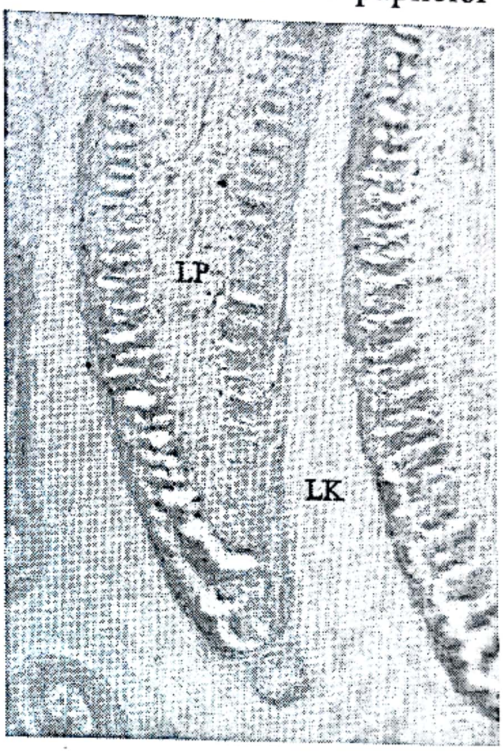

Fig. 2.31. Copita de cal: LP-lama podofiloasă foarte vascularizată cu lamele podofiloase; LK-lama kerafiloasă cu lamele kerafiloase. Col. HEA; x 200

Talpa şi faţa internă a furcuţei sunt constituite din corn tubulos, care se formează din epiteliul de acoperire al papilelor filiforme existente în această regiune. Dermul papilar al tălpii este format numai din aceste papile filiforme, toate îndreptate în aceeaşi direcţie şi cu un aspect catifelat, de aceea ţesutul dermic papilar se mai numeşte şi *ţesut velutos.* Calitatea cornului ce se

Scanned with OKEN Scanner

formează la acest nivel este inferioară celui din peretele parietal al copitei, considerent pentru care rezistența sa este mai scăzută.

Ongloanele se caracterizează prin subțirimea cutiei de corn. Aceasta este formată din tubi mai fini, iar lamele kerafiloase sunt simple fără papile secundare, de asemenea și lamele podofiloase. La bovine, lamele podofiloase conțin papile secundare foarte delicate.

Castanele sunt specifice cabalinelor și sunt situate la nivelul membrelor. Ele iau naștere dintr-o zonă dermo-epidermică simplă, ce generează un strat cornos nestructurat.

Coarnele sunt producții cornoase specifice rumegătoarelor. În structura lor se remarcă tubi ce iau naștere din vârful papilelor în același mod ca în cazul copitei. Creșterea cornului se face periodic în perioadele de vascularizare mai abundentă a papilelor dermice, în funcție de nivelul hormonal. Din această cauză în învelișul cornos se observă o stratificare în legătură cu vârsta animalului.

Penele sunt formațiuni cutanate specifice păsărilor, ce acoperă corpul având rol în termoreglare și în zbor. Pielea păsărilor este subțire și se sprijină pe un țesut adipos abundent și lax ce dă tegumentului o mare mobilitate. În stratul profund al dermului se remarcă *bulbii plumiferi*, care prezintă la bază *papile*. Bulbul plumifer este protejat de o serie de teci care de la exterior la interior sunt: *teaca fibroasă, teaca epitelială externă* care se continuă cu epidermul și *teaca epitelială internă*. Aceste teci constituie *foliculul plumifer* (fig. 2.32).

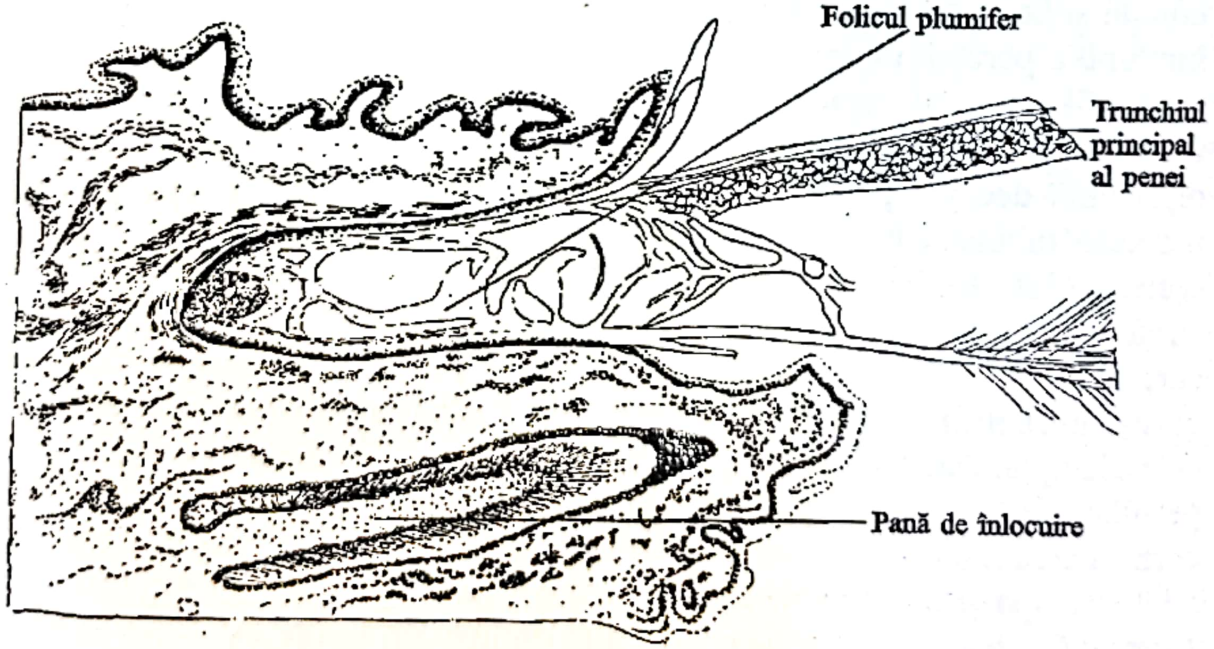

Fig. 2.32. Secțiune prin pielea de pasăre cu folicul plumifer și pană de înlocuire

Scanned with OKEN Scanner

Pana este constituită dintr-o tulpină principală numită *tijă (rahis)*, din care se desfac *ramuri de prim ordin (tijele secundare)*. Din acestea se desprind *ramuri de ordinul II (barbe)* din care iau naştere *ramuri de al III-lea ordin (barbule)*. Barbulele sunt prevăzute cu cârlige, graţie cărora se leagă între ele făcând o textură deasă şi impermeabilă. *Pielea păsărilor nu are glande sebacee şi sudoripare anexate bulbului plumifer.* Pe foliculul plumifer se prinde *muşchiul horiplumator* format din fibre musculare netede, dar sunt şi pene în special din regiunea aripilor a căror foliculi plumiferi sunt acţionaţi de *muşchi striaţi*. De menţionat faptul că rahisul este gol în interior şi dă aspectul de ţeavă.

2.2. Analizatorul chinestezic

Analizatorul chinestezic are ca *organe receptoare, proprioreceptorii,* care asigură controlul poziţiei şi mişcărilor corpului, formarea reflexelor inconştiente. Sunt întâlniţi în muşchi, tendoane, capsulele articulare: a) *fusurile neuromusculare* şi b) *fusurile neurotendinoase.*

Muşchii scheletici conţin numeroase terminaţii senzitive, unele dintre ele fiind simple terminaţii amielinice, dispuse spiralat în jurul fibrelor musculare, în timp ce altele sunt formaţiuni cu o organizare complexă şi specifică şi se numesc *fusuri neuromusculare.*

Fusul neuromuscular (fig. 2.33) are formă ovoidă, alungită, cu dimensiunile aproximative de 1-3 mm lungime şi 0,2 mm grosime, şi constă dintr-o *capsulă conjunctivă,* care acoperă câteva fibre musculare striate, modificate, asociate cu terminaţii nervoase senzitive şi motorii.

Fibrele musculare din fusul neuromuscular (din interiorul capsulei) sunt denumite *fibre intrafusale,* tocmai pentru a fi deosebite de restul fibrelor musculare din muşchiul respectiv, denumite *fibre extrafusale.* Numărul de fibre intrafusale variază de la 5-10 în mod obişnuit până la 20.

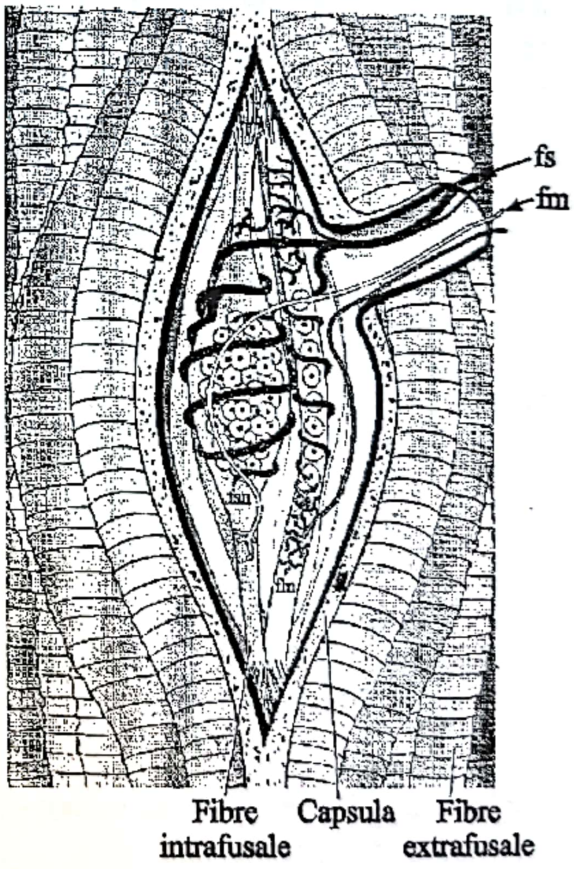

Fig. 2.33. Fusul neuromuscular: FSN-fibre cu sac nuclear; FLN-fibră cu lanţ nuclear; FS-fibră senzitivă; FM-fibră motorie *(Junqueira şi colab., 1998)*

Scanned with OKEN Scanner

Porțiunea mijlocie a fibrelor intrafusale nu este striată, datorită absenței locale a miofibrilelor, deci este necontractilă.

Într-o fibră musculară intrafusală se descriu trei zone: o zonă centrală (*ecuatorială*) și două zone ce se îngustează spre extremități, numite *zone polare.*

După structura porțiunii ecuatoriale, fibrele intrafusale sunt de două feluri: fibre cu *sac nuclear* și fibre cu *lanț nuclear.*

Fibrele cu sac nuclear sunt mai groase, prezentând în regiunea centrală aglomerări de 140-150 nuclei, care umflă fibra.

Fibrele cu lanț nuclear sunt mai subțiri și prezintă nuclei așezați în monom în axul fibrei.

Dispozitivul nervos cuprinde elemente receptoare și elemente motorii.

Inervația senzitivă este reprezentată de *dendritele* neuronilor senzitivi din ganglionii rahidieni, care străbat capsula în regiunea ecuatorială, pierd teaca de mielină, se ramifică și se înfășoară în jurul fiecărei fibre fusale (*dispoziție în spirală*) și au rol tensioreceptor.

Inervația motorie. Prin capetele fusului, pătrund în interiorul acestuia *axonii* neuronilor motori gamma din coarnele ventrale ale măduvei rahidiene și realizează cu fibrele intrafusale în cele două zone polare sinapse neuromusculare (*plăcuțe motorii*).

Rolul acestor terminații motorii este să regleze sensibilitatea fusului neuromuscular la întindere. Descărcările din neuronii gamma contractă porțiunile polare ale fibrelor intrafusale, crescând sensibilitatea porțiunilor ecuatoriale la întindere.

Fusurile neurotendinoase, situate în vecinătatea inserțiilor musculotendinoase, sunt structuri încapsulate asemănătoare fusurilor neuromusculare. În ax se află fibre de colagen orientate longitudinal, între care se remarcă ramificația terminală nervoasă. Sunt *tensioreceptori.*

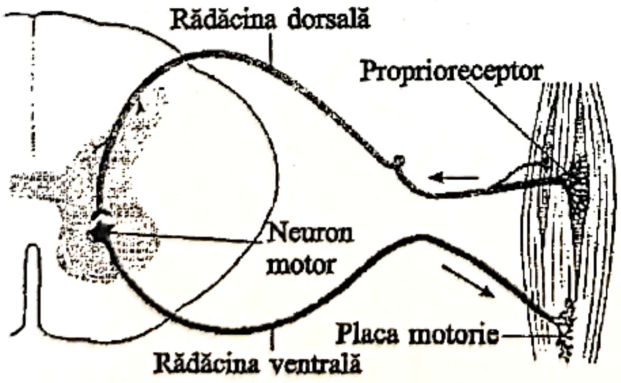

Fig. 2.34. Calea de conducere senzitivă a proprioreceptorilor

Calea de conducere este calea rădăcinilor dorsale ale nervilor rahidieni (fig. 2.34), apoi a fasciculelor Goll și Burdach, iar din nucleii acestora pornesc fibre spre talamus și de acolo la scoarța cerebrală. Mai există încă o cale care ajunge la cerebel și anume, calea fasciculelor spino-cerebeloase.

Segmentul central este localizat în zona senzitivă din lobul parietal. De menționat că în

Scanned with OKEN Scanner

afara acestor proprioreceptori descrişi, mai există şi proprioreceptori pentru echilibru şi orientare în spaţiu, ei fiind situaţi în urechea internă (se vor descrie la analizatorul respectiv).

2.3. Analizatorul olfactiv

Segmentul periferic al analizatorului olfactiv se găseşte în porţiunea din mucoasa nazală ce se află în dreptul lamei ciuruite a osului etmoid. El ocupă şi partea mijlocie a cornetului superior şi partea corespunzătoare a septului nazal. Mirosul, simţ foarte dezvoltat la animale macrosmatice în comparaţie cu omul, este recepţionat pe mucoasa olfactivă. Aceasta formează o regiune de culoare galbenă, în contrast cu culoarea roz a mucoasei respiratorii nazale.

Mucoasa olfactivă este formată dintr-un epiteliu pseudostratificat şi lamina propria structurată dintr-un ţesut conjunctiv dens ce conţine glandele Bowman de tip seros (fig. 2.35; fig. 2.36). Canalele acestor glande se deschid la suprafaţa mucoasei. Epiteliul olfactiv este format din trei tipuri de celule: *celule de susţinere, celule olfactive* şi *celule bazale.*

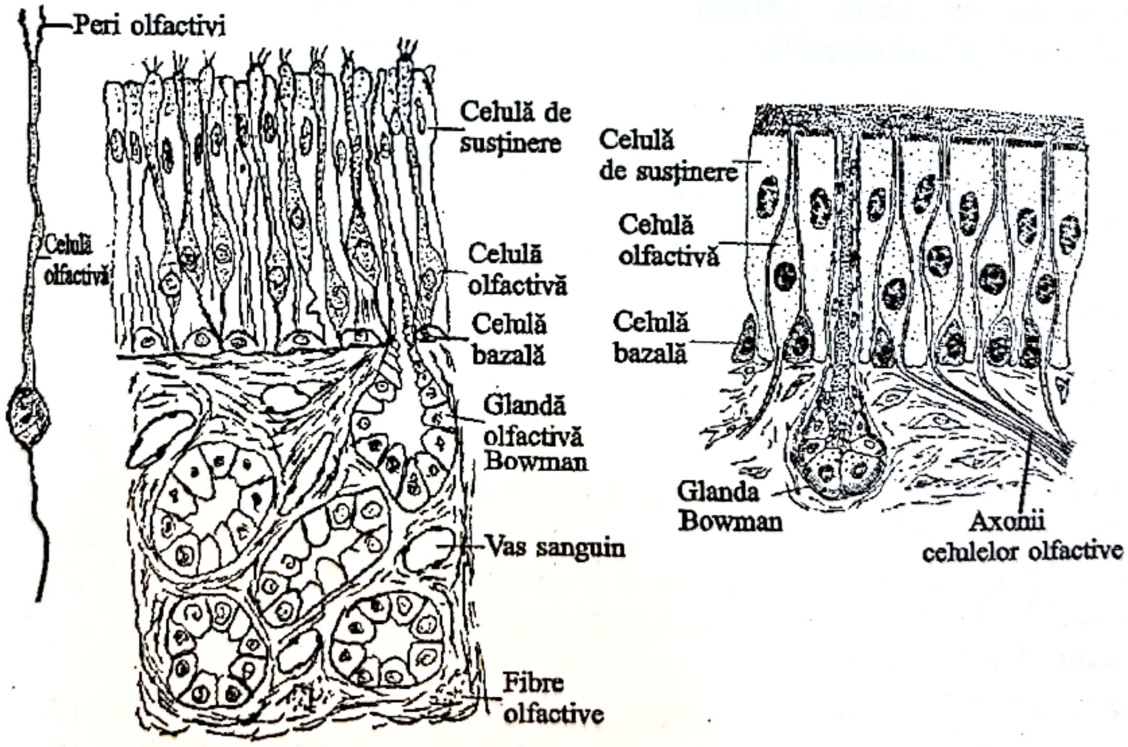

Fig. 2.35. Mucoasa olfactivă: epiteliu pseudostratificat cu trei tipuri de celule (de susţinere, olfactive şi bazale) şi lamina propria cu glandele Bowman de tip seros

Scanned with OKEN Scanner

Fig. 2.36. Mucoasa olfactivă de câine: E-epiteliu pseudostratificat; LP-lamina propria cu glande Bowman (GB) de tip seros. Cartilaj hialin (CH). Col. HE; x 200

Celulele de susținere predomină ca număr, sunt prismatice înalte, cu nucleii ovalari dispuși în treimea superioară. Celula prezintă trei porțiuni: *apicală, mijlocie* și *bazală.* Porțiunea apicală este largă și conține granule de pigment (melanine, cromolipide) ce se dispun în șiraguri longitudinale. Suprafețele libere ale celulelor de susținere formează în porțiunea apicală *membrane limitante olfactive*, cu deschideri pentru *veziculele olfactive* ale celulelor olfactive. În regiunea polului apical, la ME, se remarcă numeroși microvili. Totalitatea nucleilor celulelor de susținere constituie *zona nucleilor ovali.* În citoplasma perinucleară se remarcă mitocondrii, reticulul endoplasmic granular și corpi multiveziculari. Porțiunea bazală a celulei este subțiată și apoi se ramifică pentru a da soliditate celulei.

Celulele olfactive sunt neuroni senzitivi bipolari, mai puțin numeroase decât celulele de susținere, printre care sunt situate. Nucleul este sferic, așezat mai profund decât nucleul oval al celulei de susținere, constituind *zona nucleilor rotunzi,* situată sub cea a nucleilor ovali. Celula olfactivă reprezintă singurul exemplu de localizare periferică a unei celule senzoriale. De aceea, în mod convențional porțiunea supranucleară a celulei poartă denumirea de *dendrită*, iar prelungirea bazală, *axon.* Dendrita proemină prin deschiderile membranei limitante olfactive și are două porțiuni: *gâtul* și *vezicula olfactivă* (fig. 2.37). Acestea sunt cuprinse între microvilozitățile celulelor de susținere. Vezicula olfactivă prezintă 6-8 cili sau *peri olfactivi* cu o lungime de 3-4 μm, dispuși perpendicular pe suprafața ei (fig. 2.38).

La bază, fiecare cil prezintă un corpuscul bazal organizat la ME după modelul 0+9 dublete periferice. Citoplasma celulelor olfactive conține organite comune bine diferențiate și neuromicrotubuli care sunt prezenți în toată lungimea celulei. Axonul este subțire (1 μm), traversează membrana bazală a epiteliului, trece în lamina propria unde formează cu celelalte fibre, *nervii olfactivi.*

Celulele bazale sunt celule mici ce se sprijină pe lamina bazală, fiind considerate celule de înlocuire ale celulelor de susținere.

Scanned with OKEN Scanner

Simțul mirosului este variabil dezvoltat la diferitele specii de animale. Chemoreceptorul olfactiv este analizatorul primordial, el apărând primul în seria animală, oferind un exemplu de localizare a celulelor nervoase în contact direct cu exteriorul. Stimularea olfactivă este produsă de dizolvarea substanțelor odorifice (mirositoare) în pelicula de fluid de pe suprafața epiteliului, elaborată de *glandele Bowman*.

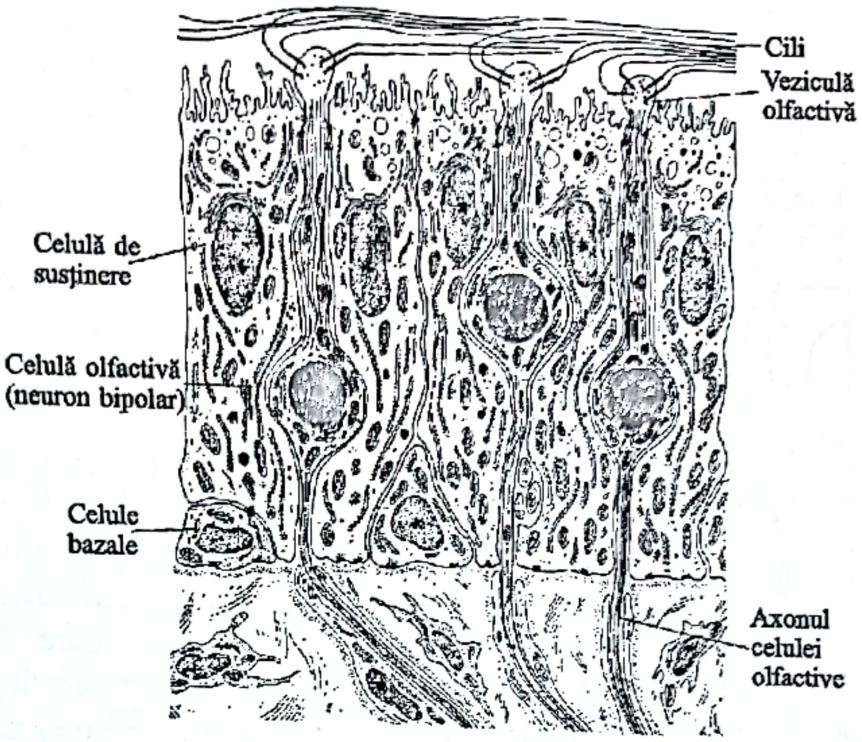

Fig. 2.37. Epiteliul mucoasei olfactive la ME
(Liebich H. G., 1999)

Calea de conducere. Fibrele nervilor olfactivi (axonii celulelor olfactive) fac sinapsă cu neuronii mitrali din bulbul olfactiv (fig. 2.39; fig. 2.40). Zonele sinaptice din bulbii olfactivi reprezentate de axonii celulelor olfactive cu dendritele neuronilor mitrali structurează glomerulii olfactivi. Axonii neuronilor mitrali formează tractusurile olfactive ce ajung la scoarța cerebrală.

Segmentul central este localizat în scoarța cerebrală a lobilor temporali. Raporturile anatomice dintre celulele mitrale din lobii olfactivi și celulele olfactive explică diferențele de acuitate olfactivă la diverse specii de animale. La câine, al cărui simț olfactiv atinge maximum de dezvoltare, axonul unei celule olfactive face sinapsă cu dendritele a 5-6 celule mitrale (fig. 2.39). De aici rezultă că excitațiile care vin la o celulă olfactivă pot fi difuzate la segmentul central prin 5-6 celule mitrale. La păsări, la care mirosul este puțin dezvoltat, celula mitrală prezintă aproximativ 20 prelungiri dendritice, fiecare din acestea făcând sinapsă cu 2-4 axoni ai celulelor olfactive. Rezultă că excitațiile culese de aproximativ 40-80 celule olfactive sunt difuzate la centrul olfactiv prin intermediul unei singure celule mitrale.

Scanned with OKEN Scanner

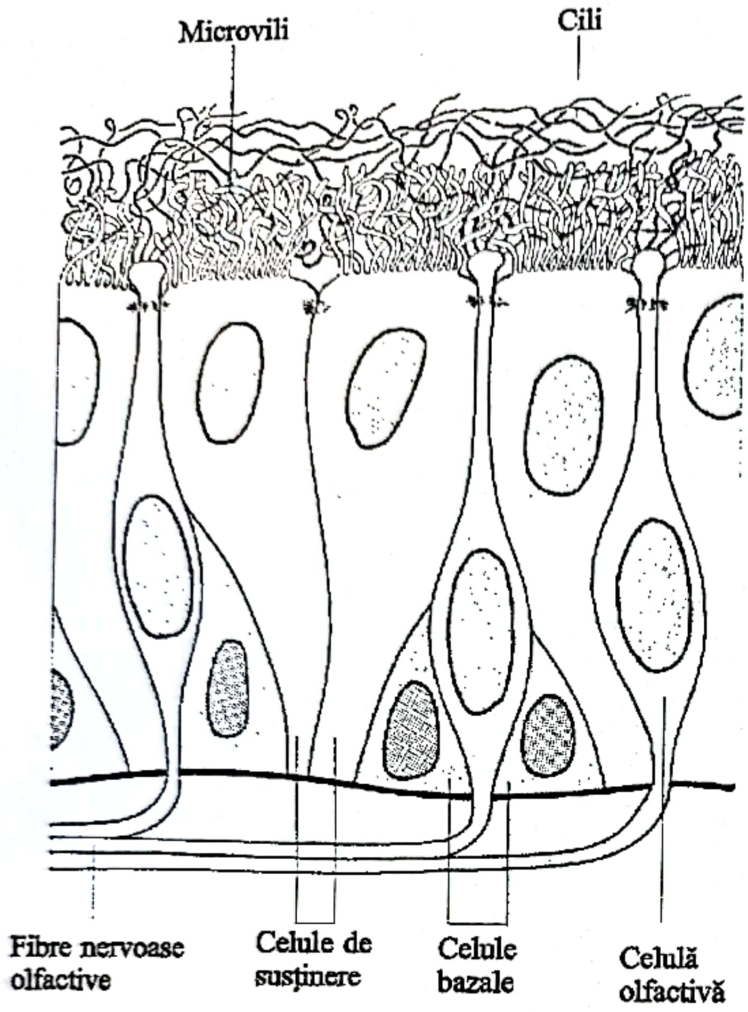

Fig. 2.38. Epiteliul olfactiv (schemă)

Acuitatea olfactivă este determinată de legăturile pe care axonii celulelor senzoriale le stabilesc cu dendritele neuronilor mitrali din bulbul olfactiv. Din punct de vedere al acuității olfactive există animale: *anosmatice (cetaceele),* la care 60-70 celule olfactive fac sinapsă cu un singur neuron mitral; *animale microsmatice (omul),* la care 5-6 celule senzoriale fac legătura cu dendritele unei singure celule mitrale; *animale macrosmatice (carnasierele, rozătoarele)* la care axonul unei singure celule olfactive face sinapsă cu dendritele a 5-6 neuroni mitrali. Acuitatea olfactivă este influențată și de secreția glandelor seroase.

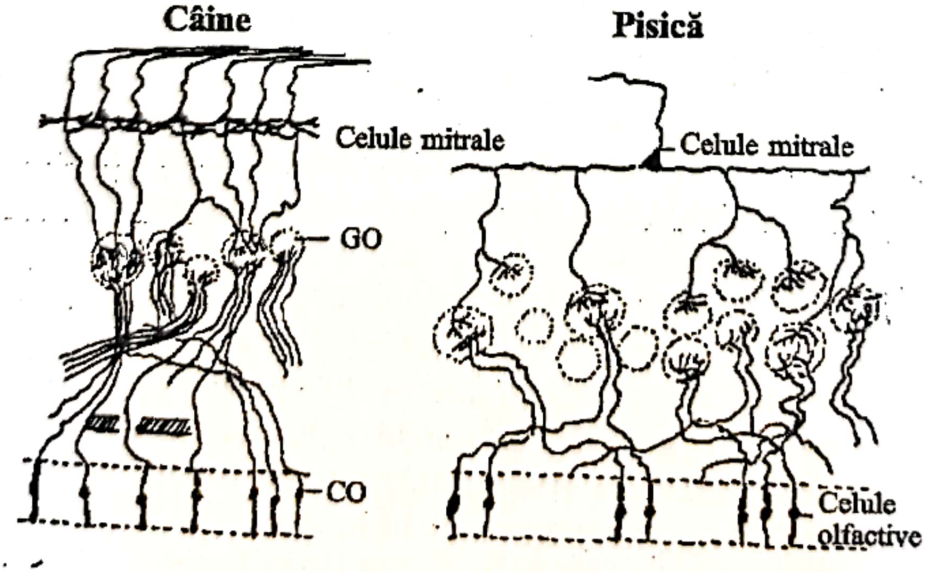

Fig. 2.39. Raporturile dintre celulele olfactive (CO) și celulele mitrale la câine și pisică: GO-glomerulii olfactivi

Scanned with OKEN Scanner

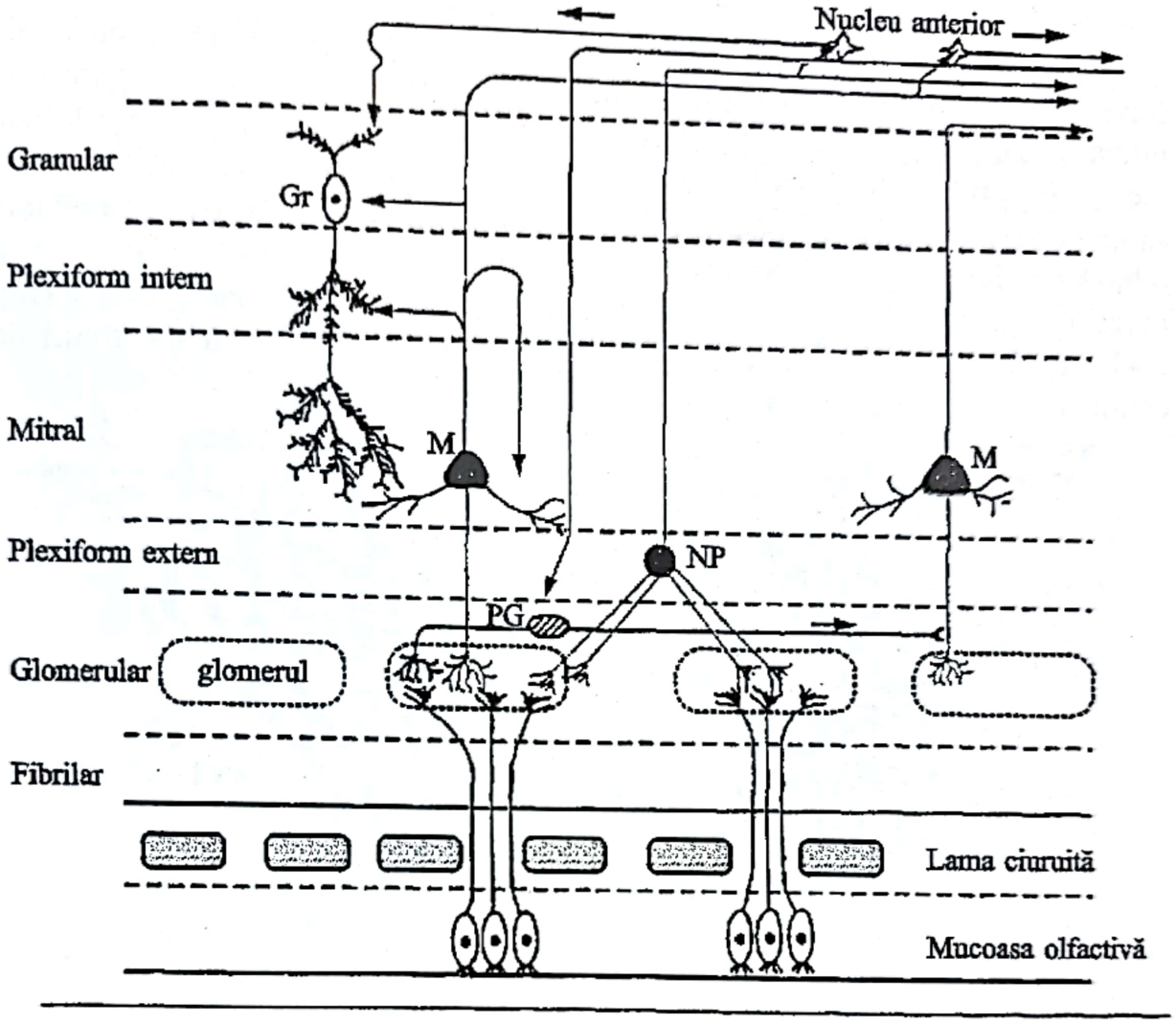

Fig. 2.40. Structura bulbului olfactiv: NP-neuroni în pămătuf; M-neuroni mitrali; PG-neuroni periglomerulari; Gr-neuroni granulari

2.3.1. Organul vomero-nazal Iacobson

Epiteliul senzorial olfactiv este mai întins la rozătoare şi prin prezenţa organului vomero-nazal Iacobson. Este reprezentat prin două invaginaţii lungi de 2-8 mm, deschise în canalul nazo-palatin. Aceste invaginări sunt căptuşite de un epiteliu pseudostratificat cu aceeaşi componenţă celulară cu a mucoasei olfactive. Acest organ funcţionează ca un chemoreceptor pentru unii componenţi din urină sau din lichidele foetale, cu volatilitate redusă. Perceperea acestor componenţi influenţează comportamentul sexual atât la mascul, cât şi la femelă, comportamentul maternal şi cel foetal intrauterin.

Scanned with OKEN Scanner

2.4. Analizatorul gustativ

Segmentul periferic al analizatorului gustativ este reprezentat de formaţiuni mici de formă ovoidă numite *muguri gustativi.* Aceştia se găsesc în număr mare în grosimea epiteliului papilelor circumvalate, fungiforme şi foliate ale limbii; mai pot fi evidenţiaţi în epiteliul mucoasei buco-faringiene şi esofagiene. Dimensiunea lor este de 80 μm înălţime şi 40 μm grosime. Prezintă o bază mai largă prin care se sprijină pe lamina bazală a epiteliului şi o porţiune apicală mai îngustă ce se termină cu o deschidere numită *porul gustativ* (fig. 2.41; fig. 2.42; fig. 2.43). În structura mugurilor gustativi intră trei tipuri de celule: *de susţinere, gustative* şi *bazale.*

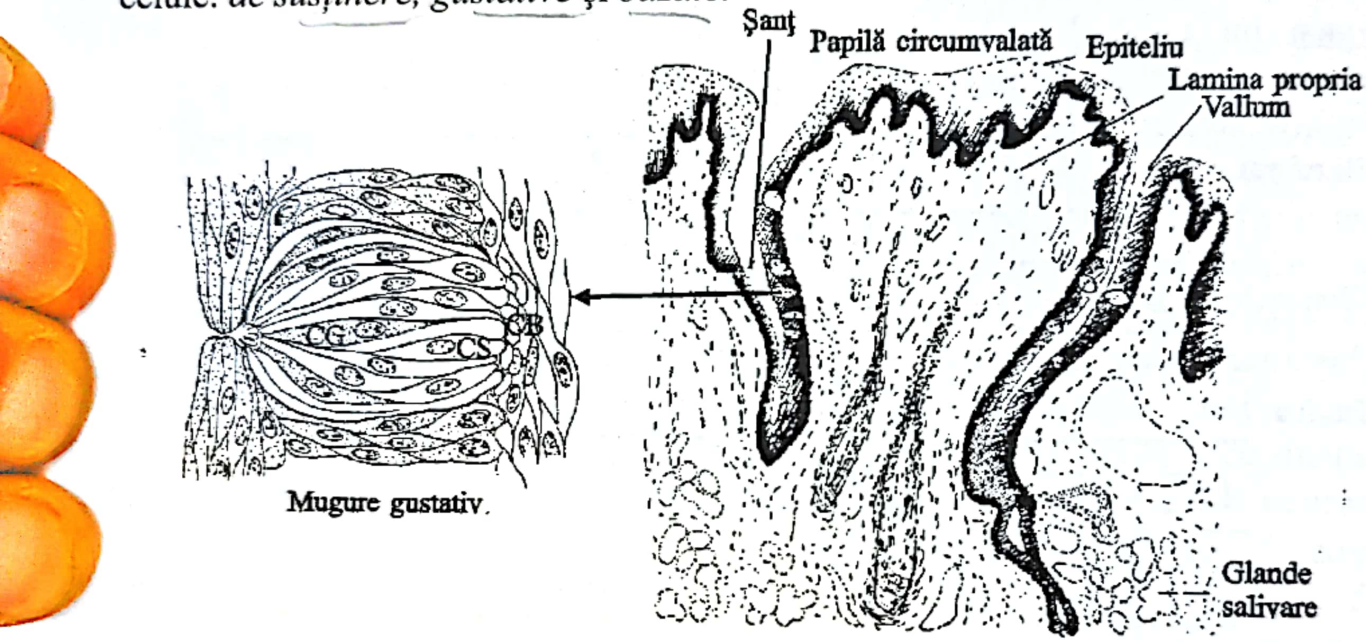

Fig. 2.41. Localizarea mugurilor gustativi în epiteliul ce delimitează şanţul papilei circumvalate: CS-celule de susţinere; CG-celule gustative; CB-celule bazale

Celulele de susţinere sunt cele mai numeroase, au aspectul unor doage de butoi, înconjurând celulele senzoriale. Baza celulelor este mai largă şi se sprijină pe lamina bazală. Nucleul este rotund, localizat în treimea mijlocie a celulei.

Celulele gustative sunt în număr de 4-20 pentru fiecare mugure, având o formă alungită cu capetele foarte înguste. La polul apical prezintă formaţiuni ciliare sub formă de *peri gustativi.* Nucleul, cu aspect de bastonaş, este localizat în porţiunea mijlocie a celulei.

Celulele bazale sunt puţine la număr, de talie mică, aşezate pe membrana bazală.

Scanned with OKEN Scanner

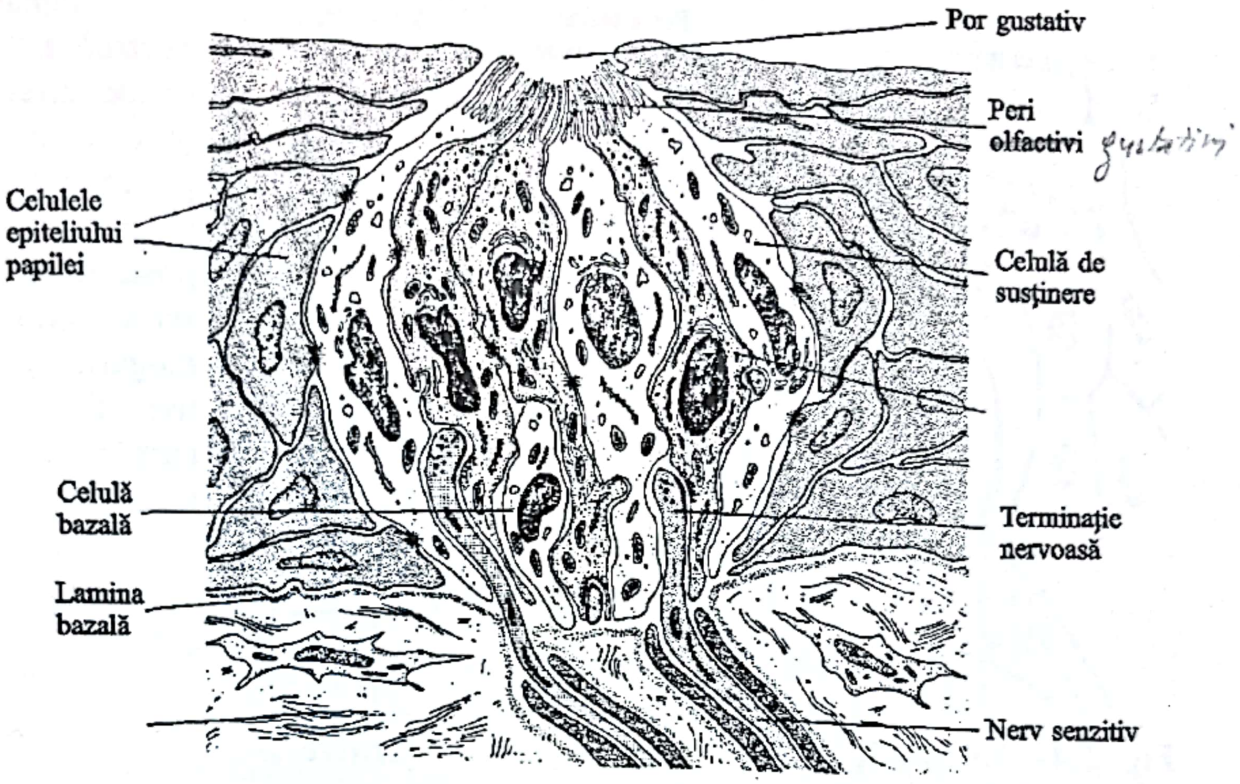

Fig. 2.42. Ultrastructura mugurelui gustativ

Calea de conducere este reprezentată prin fibrele nervoase senzitive care intră în alcătuirea perechilor V, VII şi IX de nervi cranieni. Întregul mugur gustativ este înconjurat de o bogată rețea de fibre nervoase senzitive ce aparţin acestor nervi, formând *plexul gemal.*

Fig. 2.43. Muguri gustativi (MG) localizați în grosimea epiteliului lateral al papilei circumvalate de la baza limbii de porc. Col. Papanicolau; x 200

Se descriu trei plexuri: *subgemal* (la baza mugurelui gustativ) (fig. 2.44), *perigemal* (în jurul mugurelui) şi *intragemal* (fibrele terminându-se în jurul celulelor senzoriale realizând sinapse cu acestea).

Scanned with OKEN Scanner

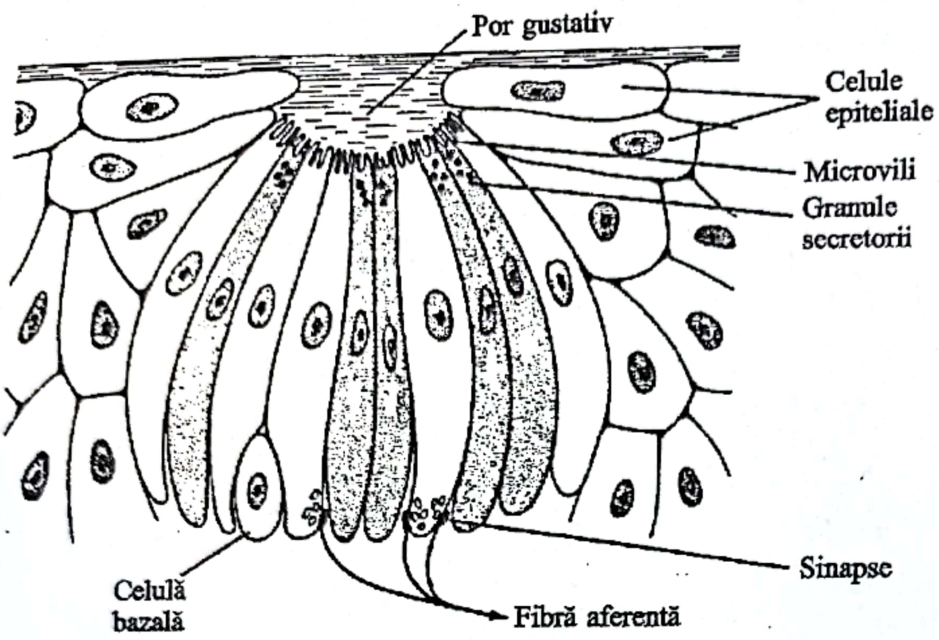

Fig. 2.44. Sinapsele dintre fibrele aferente senzitive şi baza celulelor gustative (plexul subgemal)

Segmentul central este localizat în scoarța cerebrală, în partea inferioară a girusului postcentral. În seria animală, mugurii gustativi diferă ca număr şi localizare. Astfel, la carnasiere şi suine, numărul lor este foarte mare, în timp ce la rumegătoare este mai mic.

În lamina propria a papilelor circumvalate la toate speciile, s-au evidențiat teritorii glandulare seroase, al căror produs de secreție PAS-pozitiv este antrenat prin canale în șanțul papilei, pentru dizolvarea substanțelor sapide, asigurând percepția de gust din furaje.

2.5. Analizatorul vizual

Segmentul periferic al analizatorului vizual este localizat în *retina* ochiului. Ochiul, organul vederii, este format din *globul ocular* şi *structuri anexe.*

2.5.1. Globul ocular

Globul ocular este format din *trei membrane* suprapuse concentric şi din *mediile transparente* (fig. 2.45).

- Globul ocular
  - trei membrane suprapuse concentric
    - sclerotica
    - coroida
    - retina
  - mediile transparente
    - corneea
    - umoarea apoasă
    - cristalinul
    - umoarea sticloasă

- Anexele ochiului
  - pleoape
  - conjunctiva
  - aparatul lacrimal (glanda lacrimală şi căile lacrimale)

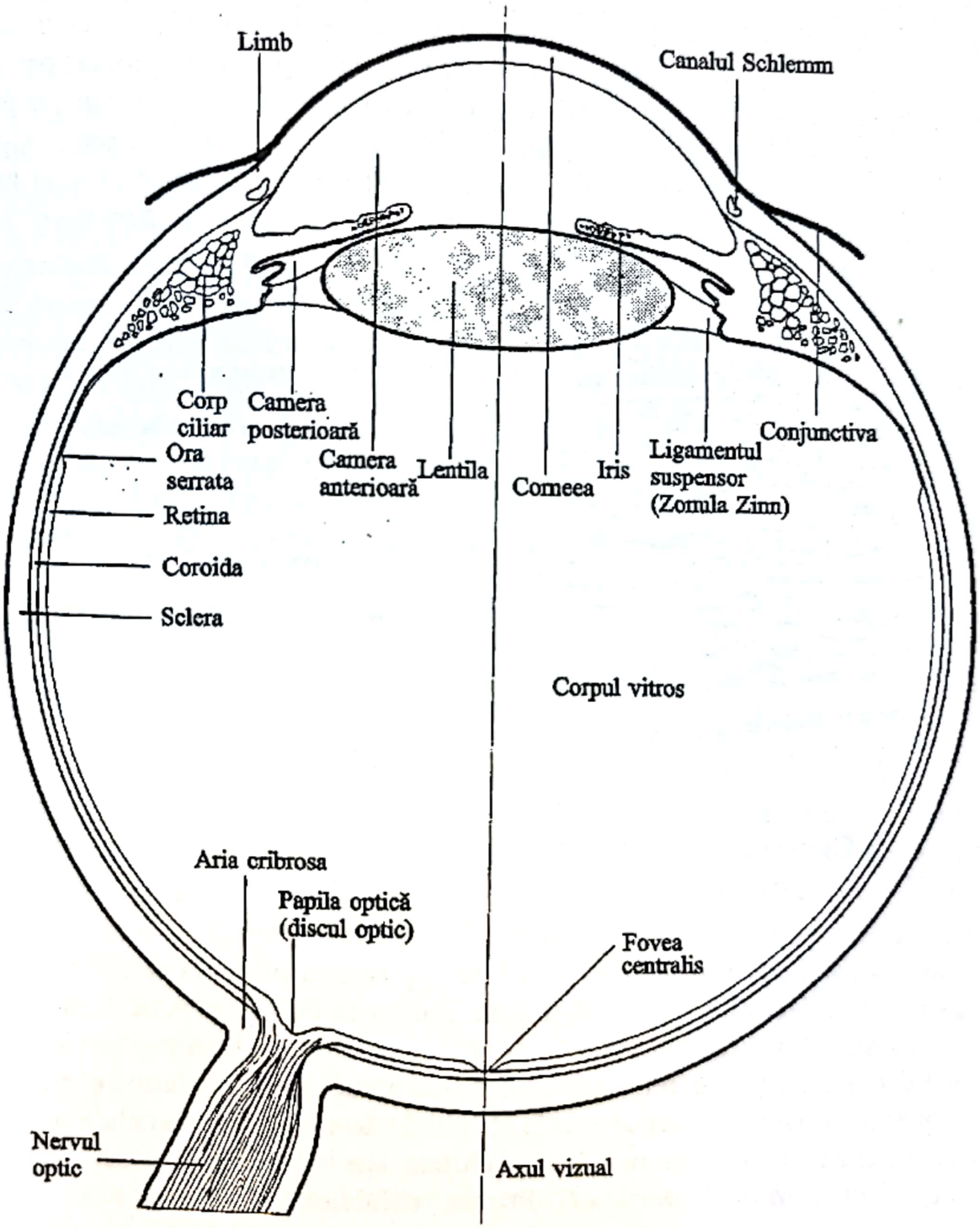

Fig. 2.45. Ochiul (schemă)

Scanned with OKEN Scanner

Cele trei tunici sunt: *tunica fibroasă, tunica vasculară* şi *tunica internă.*

Tunica fibroasă este formată dintr-o membrană de ţesut conjunctiv dens, care în jurul celei mai mari porţiuni din ochi se numeşte *sclerotică.* Are o culoare albă, pe faţa ei posterioară inserându-se muşchii globului ocular. Este formată din mănunchiuri de fibre de colagen, rare fibre elastice şi celule conjunctive. Opacitatea sa se datoreşte conţinutului în apă. La polul posterior, sclerotica structurează un disc perforat numit *aria cribrosa (lama ciuruită),* prin a cărui ochiuri trec fibrele nervului optic care părăsesc globul ocular cu destinaţia encefal. Porţiunea din sclerotică care acoperă zona centrală a polului anterior al ochiului este transparentă şi se numeşte *cornee.* Aceasta este o membrană avasculară formată din cinci straturi care din exterior spre interior sunt (fig. 2.46; fig. 2.47): *epiteliul anterior, membrana Bowman, ţesutul propriu, membrana Descemet-Démours* şi *epiteliul posterior.*

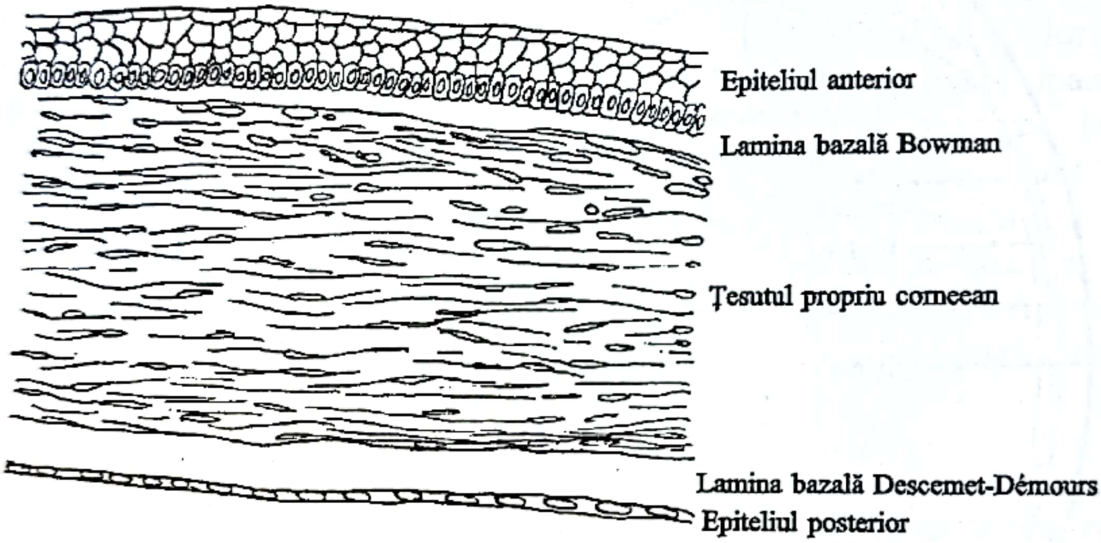

Fig. 2.46. Corneea (schemă)

Epiteliul anterior este pavimentos stratificat de tip corneean. Caracteristic pentru acest epiteliu este faptul că se sprijină pe o *lamină bazală* groasă *(membrana Bowman)* şi deşi este expus intermitent la aer, acest epiteliu nu se cheratinizează, deoarece este continuu umezit de către pelicula de lacrimi. Este format din trei straturi de celule: *generator, intermediar* şi *superficial. Stratul generator* este reprezentat dintr-un rând de celule cubice ataşate de membrana Bowman. Acestui strat îi urmează câteva rânduri de celule poliedrice ce formează *stratul intermediar.* Celulele devin din ce în ce mai plate, structurând *stratul superficial.* Printre celulele epiteliale se evidenţiază ramificaţiile fibrelor nervoase amielinice, care realizează la acest nivel joncţiuni neuroepiteliale (receptorii durerii).

Scanned with OKEN Scanner

Ţesutul propriu corneean reprezintă stratul cel mai gros al corneei, fiind un ţesut conjunctiv lamelar orientat, format din fibre de colagen unite în panglici printr-o substanţă de aspect granular. Celulele conjunctive sunt de formă stelată, cu multe prelungiri ce vin în contact unele cu altele. Substanţa fundamentală este redusă.

Epiteliul posterior al corneei este pavimentos simplu şi se sprijină pe lamina bazală Descemet-Démours.

Tunica vasculară este foarte vascularizată, de unde îi derivă şi numele. În partea posterioară se subţiază şi ia denumirea de *coroidă*, în timp ce în zona anterioară se îngroaşă către marginile corneei şi formează *corpii ciliari* din care se organizează în interior *procesele ciliare*. Stratul mijlociu se continuă anterior, în spatele corneei formând *irisul* care este diafragma ochiului. Irisul fiind pigmentat se remarcă prin corneea transparentă şi el imprimă culoarea ochilor.

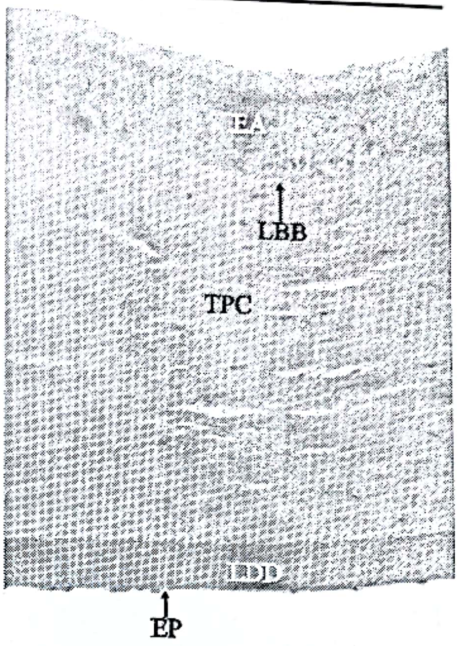

Fig. 2.47. Corneea de iepure: EA-epiteliu anterior pavimentos stratificat de tip corneean; LBB-lamina bazală Bowman; TPC-ţesutul propriu corneean; LDD-lamina bazală Descemet-Démours; EP-epiteliu posterior pavimentos simplu. Col. HE; x 200

Coroida are rol nutritiv pentru zonele externe ale retinei şi este formată de la exterior din următoarele patru straturi: *epicoroida, stratul vascular, stratul coriocapilar* şi *lamina bazală*. *Epicoroida* este formată din fibre de colagen şi elastice ataşate sclerei şi din celule pigmentare. *Stratul vascular* este format dintr-un ţesut conjunctiv elastic, bogat în vase şi în celule pigmentare. Venele au un traiect puternic spiralat *(vasa verticosa)*. *Stratul coriocapilar* este considerat organul nutritiv al structurilor externe ale retinei, fiind format dintr-o reţea de capilare cu diametrul de 10-35 µm. Printre capilare se evidenţiază fibre de colagen şi elastice, precum şi celule pigmentare. *Lamina bazală sau membrana Bruch* reprezintă o structură omogenă de aspect strălucitor, cu grosimea de 1-2 µm şi adiacentă retinei. Ea prezintă o zonă externă foarte subţire de natură elastică şi alta internă formată din proteoglicani, în contact intim cu epiteliul pigmentar al retinei, de care aderă foarte strâns.

Corpii ciliari sunt formaţi din epicoroidă şi muşchii ciliari. Aceştia sunt formaţi din fibre musculare netede orientate în trei direcţii: *longitudinale (muşchiul lui Bruke), radiare* şi *circulare (muşchiul lui Müller)*. Muşchiul ciliar

Scanned with OKEN Scanner

are un rol important în fenomenele de acomodație, fiind inervat de fibre parasimpatice provenite din ganglionul *oftalmic.*

Procesele ciliare sunt expansiuni ale corpilor ciliari, formate dintr-un ax de țesut conjunctivo-vascular, ce este acoperit de un epiteliu structurat din două rânduri de celule, unul intern cu celule pigmentare și altul extern cu celule cubice, uneori prismatice cu atribute secretorii (fig. 2.48). Aceasta demonstrează participarea proceselor ciliare la secreția umoarei apoase.

Fig. 2.48. Procesele ciliare în ochiul de iepure: E-epiteliul bistratificat cu celule pigmentare și celule cubice la suprafață; ACV-axul coniunctivo-vascular. Col. HE: x 200

Irisul este o diafragmă așezată în fața anterioară a cristalinului și posterioară corneei, prezentând un orificiu central numit *pupilă.* Culoarea irisului variază în funcție de specie și rasă. În structura sa intră următoarele elemente: *epiteliul anterior* (un singur rând de celule pavimentoase ce se continuă cu epiteliul posterior corneean), *stroma irisului* (alcătuită din țesut conjunctiv cu fibre de colagen, rare fibre elastice și celule pigmentare) și *epiteliul posterior* (un singur rând de celule pigmentare care se continuă cu epiteliul ciliar). În stroma irisului din jurul orificiului pupilar se evidențiază fibre musculare netede, ce se dispun circular, constituind *sfincterul pupilar* care prin contracție realizează *mioză.* Aceste fibre sunt inervate de fibrele parasimpatice ale ganglionului oftalmic. În structura irisului intră și fibre musculare dispuse radiar *(mușchiul dilatator al pupilei),* care prin contracția lor realizează dilatarea orificiului pupilar *(midriază).* Fibrele musculare radiare sunt inervate de fibre simpatice, provenite din ganglionul cervical superior.

Tunica internă sau retina formează stratul cel mai intern al globului ocular, fiind o membrană fotosensibilă responsabilă de recepția și transformarea stimulilor luminoși în influx nervos. Sub aspect morfologic și funcțional, retina prezintă două regiuni: *posterioară,* reprezentând aproximativ 5/6 din circumferința stratului *(retina vizuală)* și *anterioară* corespunzătoare corpului ciliar și irisului, formând *retina oarbă.* Zona de tranziție dintre aceste două zone, este numită *ora serrata.* În structura retinei vizuale intră trei tipuri de celule: *celule fotoreceptoare* (vizuale), *neuronii bipolari* și *neuronii multipolari* (fig. 2.49). Între acestea se realizează sinapse.

Scanned with OKEN Scanner

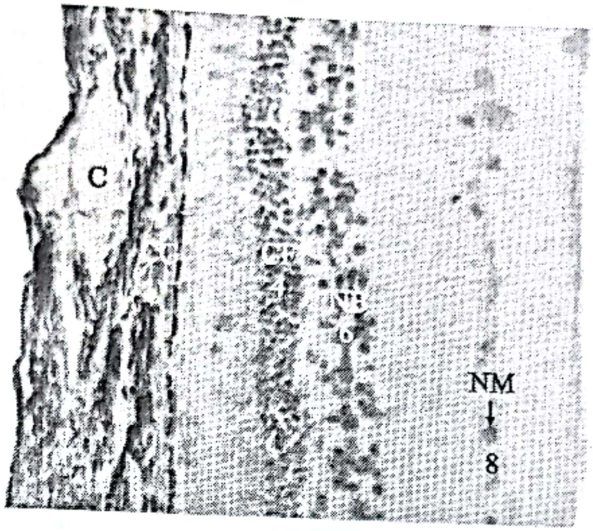

Fig. 2.49. Ochi de iepure: C-coroida cu stratul coriocapilar (CC); R-retina cu trei tipuri de celule (CF-*celule fotoreceptoare* cu conuri şi bastonaşe - 4. stratul nuclear extern; NB-*neuroni bipolari* - 6. stratul nuclear intern; NM-*neuroni multipolari* – 8. stratul neuronilor ganglionari). Col. HE; x 200

Retina este formată din zece straturi care dinspre coroidă spre interior sunt: 1. epiteliul pigmentar; 2. stratul conurilor şi bastonaşelor (prelungirile cu semnificaţie de dendrite a celulelor fotoreceptoare); 3. membrana limitantă externă; 4. stratul granular extern (cuprinde corpul celulelor fotoreceptoare vizuale); 5. stratul plexiform (sinapsele celulelor fotoreceptoare cu neuronii bipolari); 6. stratul granular intern (corpii neuronilor bipolari); 7. stratul plexiform intern (sinapsele dintre neuronii bipolari cu neuronii multipolari); 8. stratul neuronilor ganglionari, multipolari (pericarionii neuronilor multipolari); 9. stratul fibrelor optice (axonii neuronilor multipolari); 10. membrana limitantă externă (fig. 2.50). După prezentarea celor zece straturi ale retinei, este necesară descrierea principalelor celule din structura sa.

Celulele pigmentare sunt situate pe membrana Bruch a coroidei şi formează spaţiul celulelor pigmentare. În citoplasma lor se evidenţiază granule de pigment melanic care la întuneric sunt concentrate perinuclear, iar când lumina este puternică sunt dispersate în toată citoplasma. Celulele pigmentare prezintă mici depresiuni în care sunt adăpostite conurile şi bastonaşele (prelungirile cu semnificaţie de dendrite a celulelor fotoreceptoare), în acest mod realizându-se o cameră obscură mică pentru fiecare prelungire.

Celulele fotoreceptoare au o formă alungită, fiind formate din corpul celular dispus în stratul granular extern şi două prelungiri: (o *prelungire externă* cu semnificaţie de dendrită sub formă de *bastonaş* sau *con*) şi o *prelungire internă* dreaptă cu semnificaţie de *axon* ce face sinapsă cu dendritele neuronilor bipolari (fig. 2.50; fig. 2.51; fig. 2.52).

Scanned with OKEN Scanner

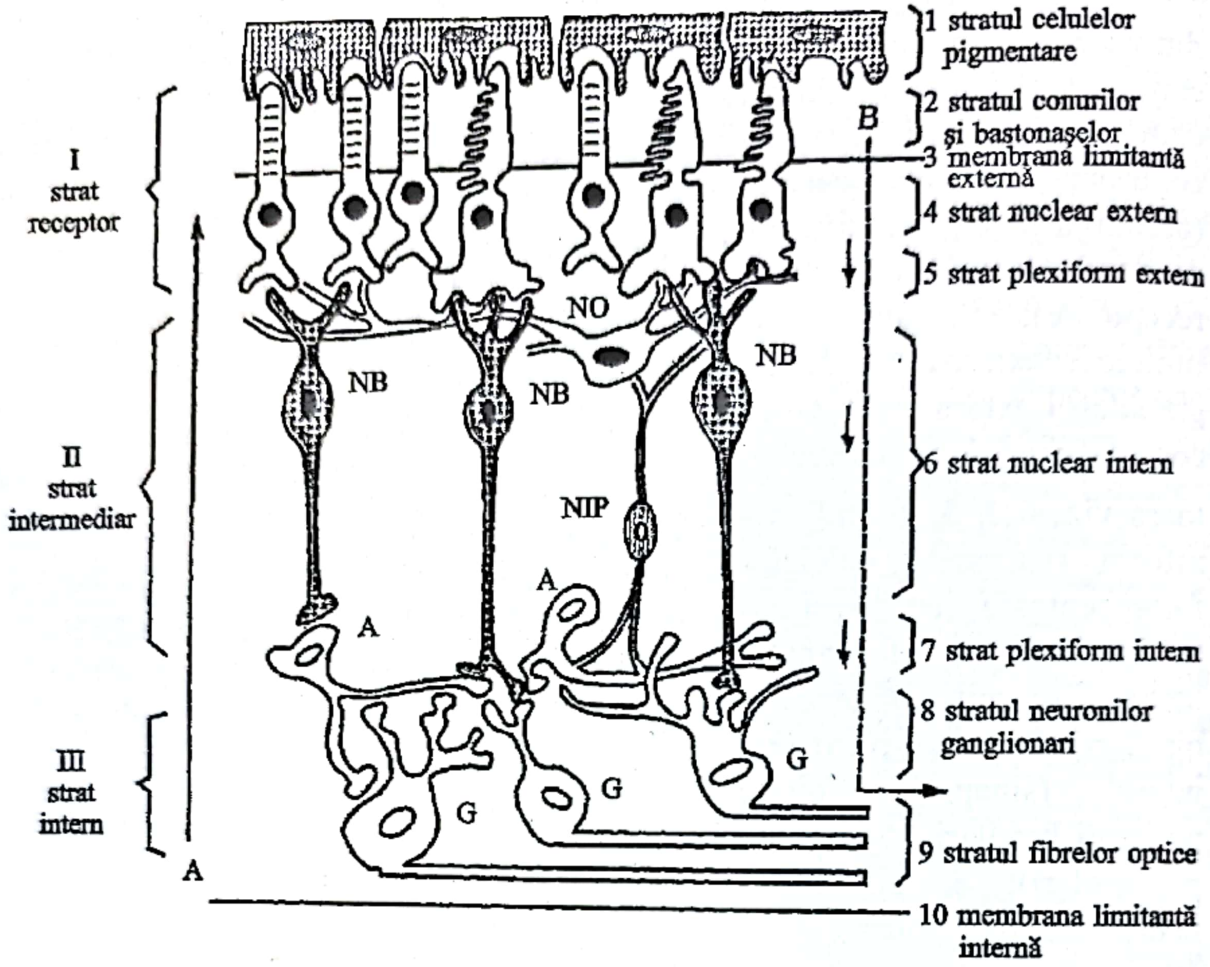

Fig. 2.50. Structura retinei. Pe partea stângă notate I, II, III – straturile fundamentale. Pe partea dreaptă notate 1-10 – straturile histologice; săgeata A indică calea luminii până la receptori; săgeata punctată B indică sensul impulsului nervos; NO-neuroni orizontali; NB-neuroni bipolari; NIP-neuron interplexiform; A-neuroni amacrini; G-neuroni ganglionari, multipolari

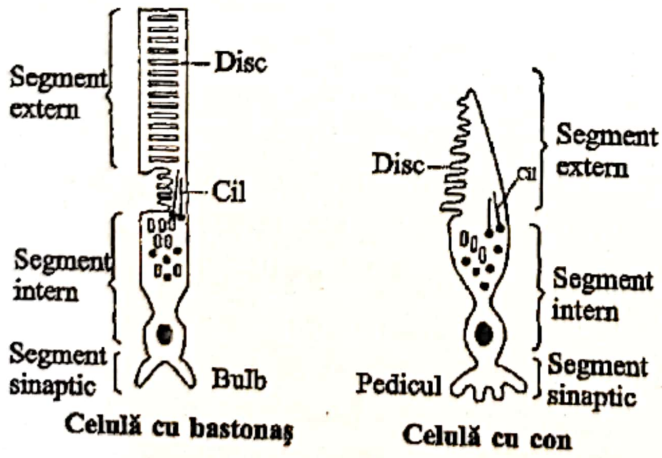

Fig. 2.51. Celulele receptoare ale retinei

Celulele cu bastonaş prezintă un corp celular cu un nucleu oval situat central. Bastonaşul are o formă cilindrică cu un diametru de 5-8 μm şi cu lungimea de 40-60 μm. Fiecare bastonaş este format dintr-un segment extern şi altul intern unite prin gât. La ME, segmentul extern prezintă invaginări ce formează discuri ce se suprapun unele peste altele. Fiecare disc este gros

Scanned with OKEN Scanner

de 240 Å şi este separat de vecinul său printr-un spaţiu. Discurile segmentului extern se distrug şi se refac continuu. Refacerea are loc în segmentul intern al bastonaşului, unde sunt localizate organitele implicate în sinteza proteinelor şi fosfolipidelor specifice membranelor şi producerea de ATP (fig. 2.52). În segmentul extern al celulelor cu bastonaş se găseşte un pigment numit *rodopsină,* care la lumină se decolorează datorită degradării pigmentului în *opsină* şi un carotenoid (*retinen).* Retinenul este convertit în vitamina A, lipsită de culoare, care migrează în celulele pigmentare în care se depozitează temporar. La întuneric, rodopsina se reface prin recombinarea retinenului (acesta refăcându-se din vitamina A) cu opsina (fig. 2.53).

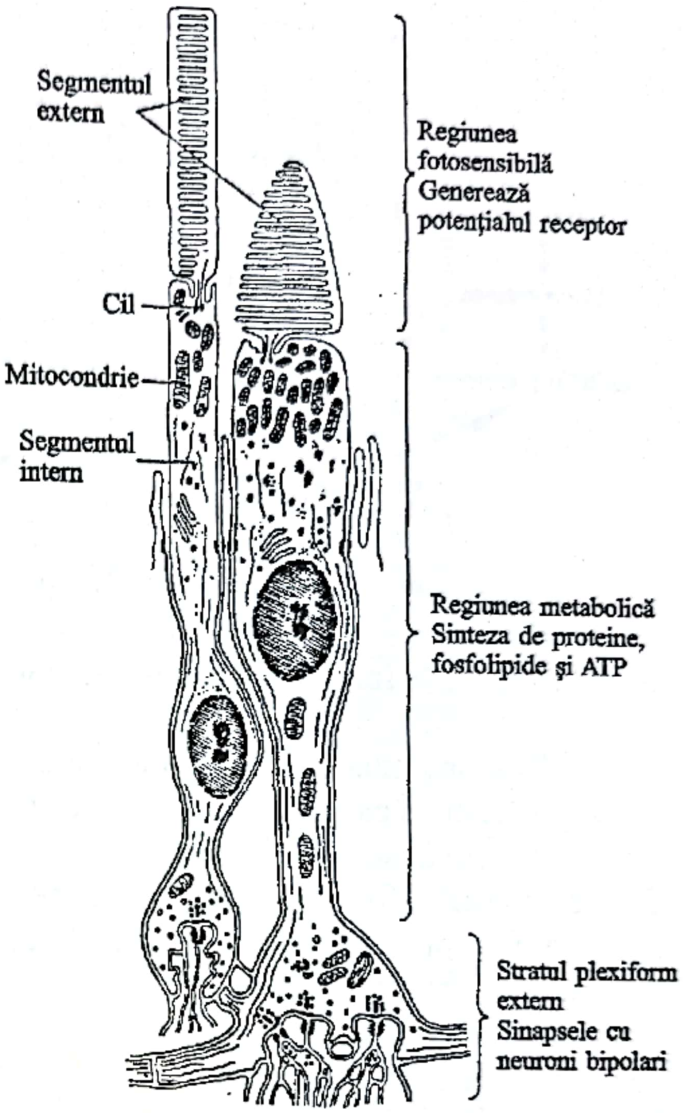

Fig. 2.52. Celulele receptoare ale retinei

Celulele cu conuri prezintă un corp celular situat în stratul granular extern şi două prelungiri (una externă cu aspect de con şi cu semnificaţie de dendrită şi alta internă, cu semnificaţie de axon) (fig. 2.51; fig. 2.52). Prelungirea externă este formată din două segmente: *segmentul extern* ce conţine un pigment numit *iodopsina* şi *segmentul intern* mai scurt şi care conţine numeroase mitocondrii.

La nivelul conurilor, pigmentul fotosensibil conţine 11-cis-retinen şi o opsină diferită de cea a bastonaşelor. Fiecare din cele trei categorii de conuri, pentru roşu 75 %, pentru albastru 15 % şi pentru verde 10 %, conţine o opsină specifică categoriei din care fac parte. Opsinele sunt codate genetic.

Fiecare din cele trei tipuri de opsine are un număr şi o distribuţie diferită de sarcini electrice. Este probabil că acesta este motivul pentru care fiecare tip reacţionează diferit cu retinenul şi este mai sensibil la o anumită lungime de undă a spectrului luminos.

Scanned with OKEN Scanner

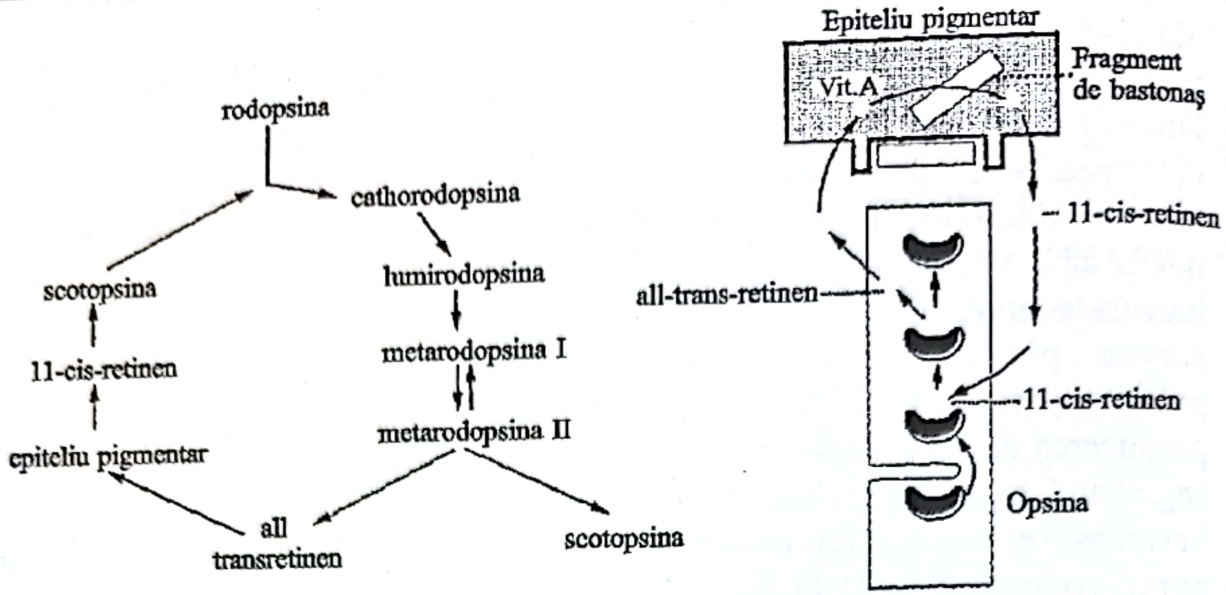

Fig. 2.53. Fazele intermediare ale descompunerii şi resintezei rodopsinei

Descompunerea pigmentului fotosensibil din conuri se desfăşoară după acelaşi mecanism ca în bastonaşe, dar este mult mai rapidă.

În retină se găsesc mai puţine celule cu conuri decât cu bastonaşe. Celulele vizuale (fotoreceptoare) sunt specializate pentru transformarea energiei radiante în impulsuri nervoase. Celulele cu conuri sunt adaptate pentru vederea diurnă, ca şi pentru perceperea formelor şi culorilor, în timp ce bastonaşele sunt pentru vederea nocturnă.

Celulele bipolare constituie al doilea tip de neuron retinian, având o formă ovoidă şi prezintă o prelungire externă – *dendrita*, ce face sinapsă cu axonul celulei fotoreceptoare şi o prelungire internă - *axonul* (ce realizează sinapsă cu dendritele neuronilor multipolari) (fig. 2.54). Celulele bipolare se găsesc în stratul granular intern.

Neuronii multipolari ganglionari sunt aşezaţi pe un singur rând, au dimensiunea de 10-30 µm, nucleii veziculoşi şi de aspect clar. Axonii amielinici formează fibrele nervului optic. Printre fibrele amielinice se evidenţiază celule nevroglice. După părăsirea globului ocular, la nivelul ariei cribrosa, fibrele optice devin mielinice şi se dispun în fascicule.

Retina oarbă, fără rol în fotorecepţie, este formată din *retina ciliară* şi *iriană* care se caracterizează printr-o structură foarte simplă, reprezentată de două straturi de celule: unul intern pigmentar şi altul extern din celule cubice.

Macula lutea este partea din retină cu cea mai mare acuitate vizuală, se mai numeşte şi *pata galbenă*, datorită culorii ei, fiind situată în partea posterioară a retinei, în axul vizual al globului ocular (fig. 2.45), puţin înafara

Scanned with OKEN Scanner

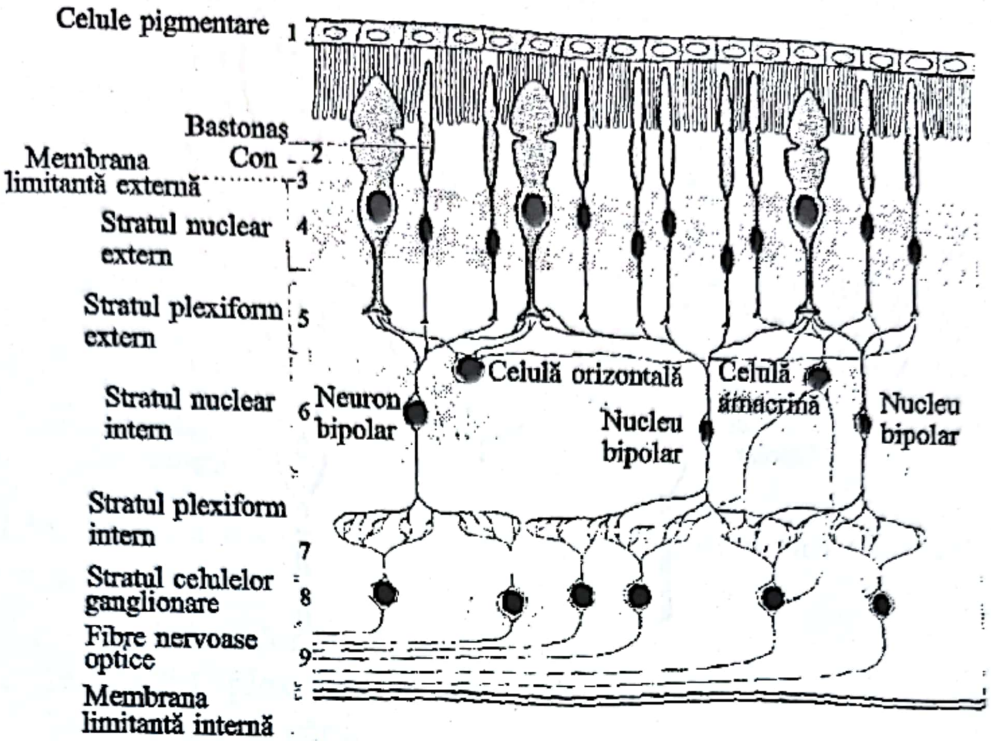

Fig. 2.54. Sinapsele dintre cele trei tipuri de neuroni din retină, care realizează: 5. stratul plexiform extern; 7. stratul plexiform intern

papilei nervului optic. În centrul acestei pete există o mică depresiune numită *fovea centrală*, formată numai din celule cu conuri (conul atingând lungimea de 70-85 μm şi grosimea de 2-2,5 μm). Conexiunile interneuronale sunt de tip diferit la nivelul maculei lutea, decât în restul retinei vizuale. În regiunea petei galbene o celulă cu con realizează sinapsă numai cu o celulă bipolară şi aceasta la rândul ei cu o celulă multipolară, în timp ce în restul retinei vizuale, un număr de 5-20 celule vizuale fac sinapsă cu un neuron bipolar. Apoi 5-10 neuroni bipolari fac sinapsă cu o singură celulă multipolară.

În structura retinei se mai evidenţiază: *neuroni orizontali, neuroni interplexiformi* şi *neuroni amacrini* (vezi fig. 2.50).

Neuronii orizontali sunt neuroni cu prelungiri orizontale, între care este dificil de deosebit care sunt dendritele şi care este axonul, de aceea tuturor li se atribuie numele de *prelungiri* sau *procese*. Ele fac sinapsă în panglică cu mai multe celule receptoare cu conuri sau cu bastonaşe, dar şi cu dendritele neuronilor bipolari şi cu prelungirile altor neuroni orizontali, acestea părând a fi sinapse electrice (fig. 2.55).

Scanned with OKEN Scanner

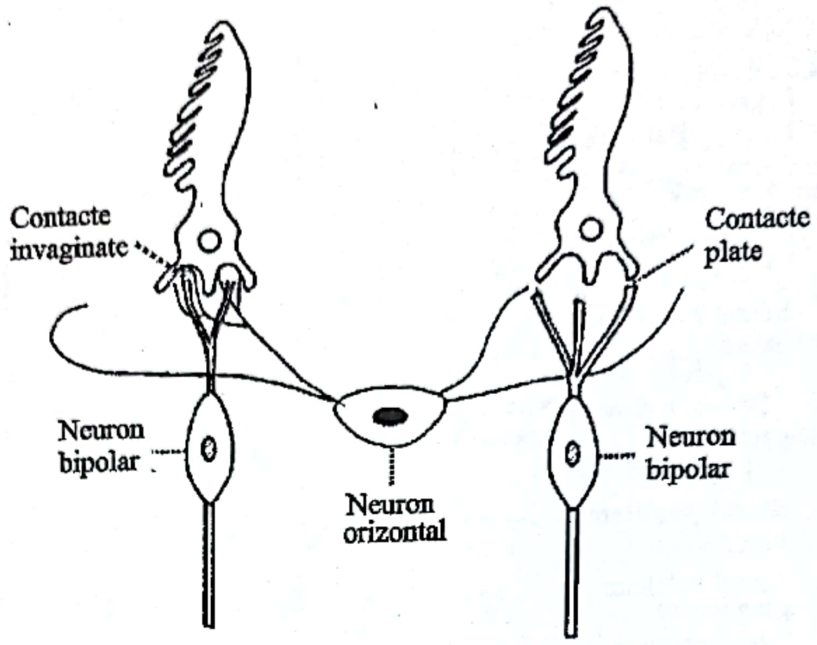

Fig. 2.55. Neuronul orizontal şi sinapsele sale. Neuronii bipolari prin dendrite realizează sinapse cu celule cu conuri de tip invaginat sau plat

Stratul retinian în care au loc sinapsele între celulele fotoreceptore, dendritele neuronilor bipolari, procesele neuronilor orizontali şi neuronii interplexiformi constituie *stratul plexiform extern al retinei.*

Se descriu două tipuri de neuroni orizontali:

- de *tip L (luminosity – type),* care se hiperpolarizează la lumină, indiferent de lungimea ei de undă şi de intensitatea ei;
- de *tip C (chrometicity – type),* care reacţionează în funcţie de lungimea de undă a stimulului luminos.

Neuronii interplexiformi sunt răspândiţi printre neuronii bipolari (fig. 2.50). Ei sunt conectaţi postsinaptic cu neuronii amacrini, la nivelul stratului plexiform intern. Presinaptic, ei sunt în conexiune cu neuronii orizontali şi cei bipolari, la nivelul stratului plexiform extern. Se consideră că aceşti neuroni reprezintă un dispozitiv de feed-back care întoarce informaţia de la straturile interne la cele externe ale retinei.

Neuronii amacrini. Numele de amacrin le-a fost acordat de *Ramon Y Cajal (amakroinos* = fără prelungirea lungă), vrând să sublinieze că aceşti neuroni sunt lipsiţi de axon (fig. 2.56).

Scanned with OKEN Scanner

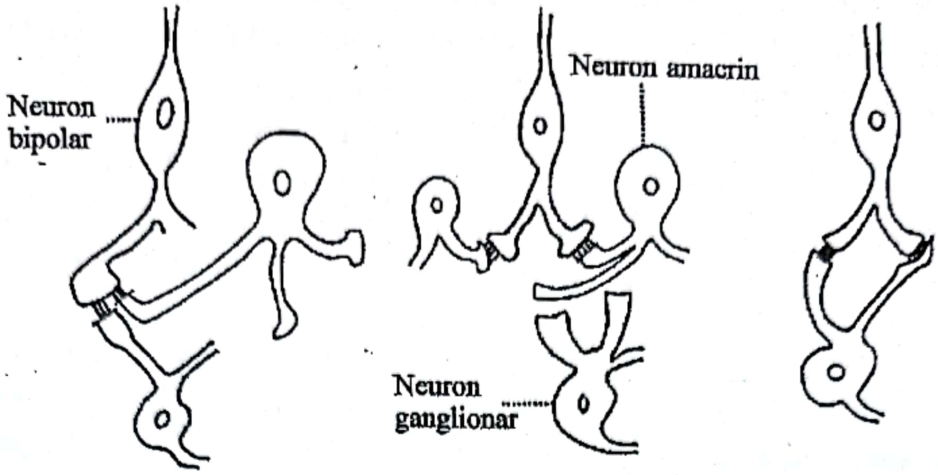

Fig. 2.56. Relaţia dintre neuronul amacrin şi neuronii bipolari, respectiv ganglionari din retină

Prelungirile lor se găsesc în stratul plexiform intern, la alcătuirea căruia mai participă şi axonii neuronilor bipolari, precum şi dendritele neuronilor ganglionari.

Celulele gliale. În stratul intermediar al retinei se găsesc şi celule gliale. Dintre ele cele mai cunoscute sunt *celulele lui Müller*. Ele au corpul celular în stratul intermediar, iar prelungirile lor se extind de la interfaţa retinei cu corpul vitros până la segmentul intern al conurilor şi bastonaşelor. La acest nivel prelungirile celulelor lui Müller emit microvili care aderă prin *zonulae aderens* de celulele receptoare (fig. 2.57). Aceste prelungiri externe formează *membrana limitantă externă* a retinei.

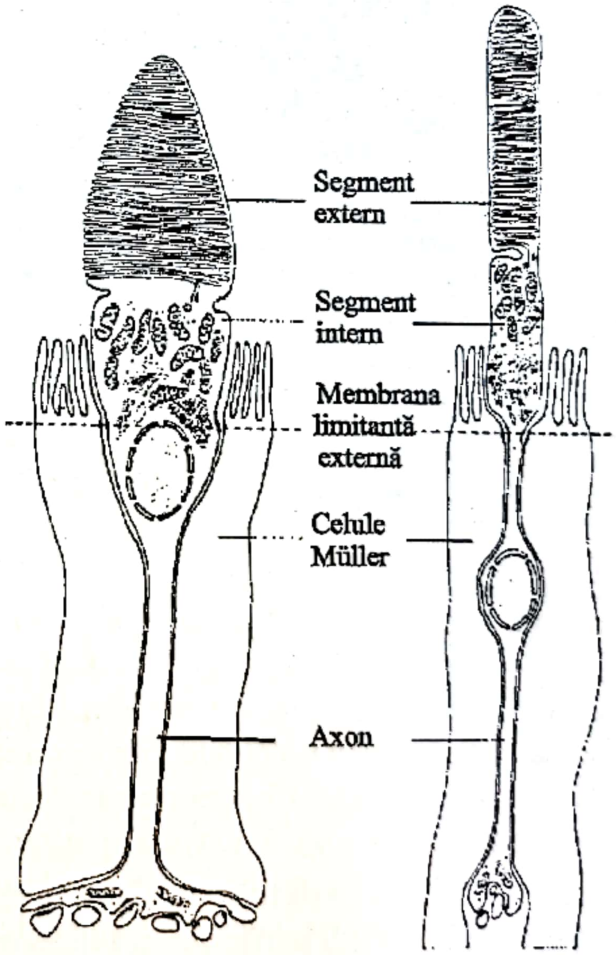

Fig. 2.57. Relaţia dintre celulele Müller şi celulele fotoreceptoare

Scanned with OKEN Scanner

Spre straturile interne ale retinei celulele lui Müller trimit de asemenea prelungiri care, la interfața retinei cu corpul vitros, devin orizontale și formează *membrana limitantă internă* (fig. 2.58).

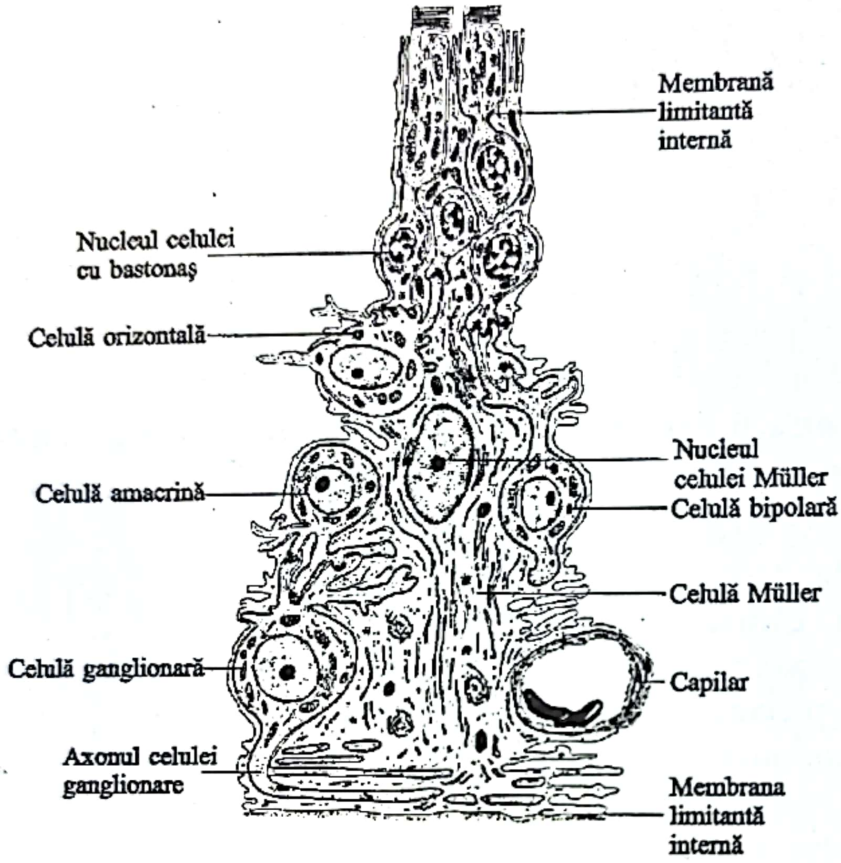

Fig. 2.58. Relația dintre celulele Müller și celulele ganglionare, bipolare, amacrine, orizontale și fotoreceptoare din retină

Celulele lui Müller au rol de suport, dar mai îndeplinesc și alte funcții: mențin stabilitatea mediului retinian extracelular, înlătură resturile celulare, stochează glicogenul, recaptează mediatorii chimici și probabil mai joacă și alte roluri.

Alte celule gliale aflate în structura retinei sunt *astrocitele* și *microgliile*. Ultimele pot fagocita, par a avea funcții imunologice, secretă factori de creștere și citokine.

Segmentul intermediar este reprezentat prin calea optică ce începe în retină unde se găsește *primul neuron* (neuronul bipolar) și cel de *al doilea neuron* (multipolar). Axonii neuronilor multipolari formează *nervul optic*. Cei doi nervi optici după ce intră în cutia craniană, se încrucișează, o parte din fibrele lor formând *chiasma optică*. După chiasma optică, calea de conducere se continuă sub numele de *tractusuri optice*, fiecare tract conținând fibre nervoase de la ochiul de aceeași parte și fibre de la ochiul de la partea opusă, dar mai puține. Aceste fibre fac sinapsă cu cel de al *treilea neuron* al căii optice situat în talamus. Axonii neuronilor din talamus se îndreaptă spre scoarța cerebrală și se termină în lobul occipital, unde este localizat *segmentul central* al analizatorului (aria vizuală).

Camerele ochiului. Irisul separă median cele două camere ale ochiului: *camera anterioară* și cea *posterioară*.

Scanned with OKEN Scanner

Camera anterioară reprezintă spațiul cuprins între cornee și fața anterioară a irisului. În această cameră se află *umoarea apoasă*, secretată de procesele ciliare. Din camera anterioară, prin unghiul irido-corneean, umoarea apoasă este drenată spre *canalul lui Schlemm.*

Camera posterioară reprezintă spațiul delimitat de fața posterioară a irisului și fața anterioară a cristalinului. În camera posterioară se găsește umoarea apoasă, care ajunge aici din camera anterioară prin *orificiul pupilar.*

Mediile transparente ale ochiului sunt reprezentate de: *cornee, umoarea apoasă, cristalinul* și *corpul vitros.*

Umoarea apoasă este un lichid incolor, elaborat de procesele ciliare și se găsește în camera anterioară, și într-o cantitate mică în cea posterioară. Ea se formează prin activitatea secretorie a celulelor epiteliului ciliar și prin filtrarea la nivelul capilarelor din axul conjunctivo-vascular al proceselor ciliare. Între umoarea apoasă formată și cantitatea resorbită se menține un echilibru constant ce dă o presiune intraoculară normală de aproximativ 23 mm Hg. Conține o cantitate foarte mare de acid hialuronic în stare depolimerizată, ceea ce explică fluiditatea ei.

Cristalinul este o lentilă biconvexă, incoloră, transparentă și elastică. Este format din *capsulă* care este transparentă (*cristaloida*) și *țesutul propriu cristalinian. Cristaloida* este o membrană elastică ce prezintă în partea anterioară un epiteliu simplu cu celule cubice ce apar sub capsulă, în timp ce pe fața posterioară, epiteliul lipsește. Regiunea centrală a cristalinului este formată din fibre cristaliniene dispuse în mod concentric și incluse într-o substanță amorfă de ciment, numită *substanța cristalinului* (fig. 2.59).

Cristalinul este menținut în poziția sa caracteristică prin intermediul unor fibre care alcătuiesc *ligamentul suspensor (zonula Zinn).* Aceste fibre la ME sunt alcătuite din microfibrile de 80-100 Å în diametru, care se inseră pe fața externă a capsulei.

Corpul vitros este de consistență gelatinoasă, transparent și ocupă camera interioară sau vitroasă a ochiului. În structura sa se evidențiază un conținut cu aspect de gel embrionar în care se găsesc rare celule și o membrană rezultată dintr-o densificare a stratului periferic numită *hialoida.* În compoziția chimică a corpului vitros intră acidul hialuronic.

În *camera vitroasă,* la păsări se descrie o formațiune vasculo-pigmentară proeminentă, denumită *pieptăn (Pecten)* situată în fundul globului ocular, în vecinătatea ieșirii nervului optic. Pieptenele este foarte vascularizat și pigmentat datorită prezenței numeroaselor melanocite, fiind format din mai multe lame de țesut conjunctiv suprapuse, care se ridică în fundul ochiului și plutesc în corpul vitros.

Scanned with OKEN Scanner

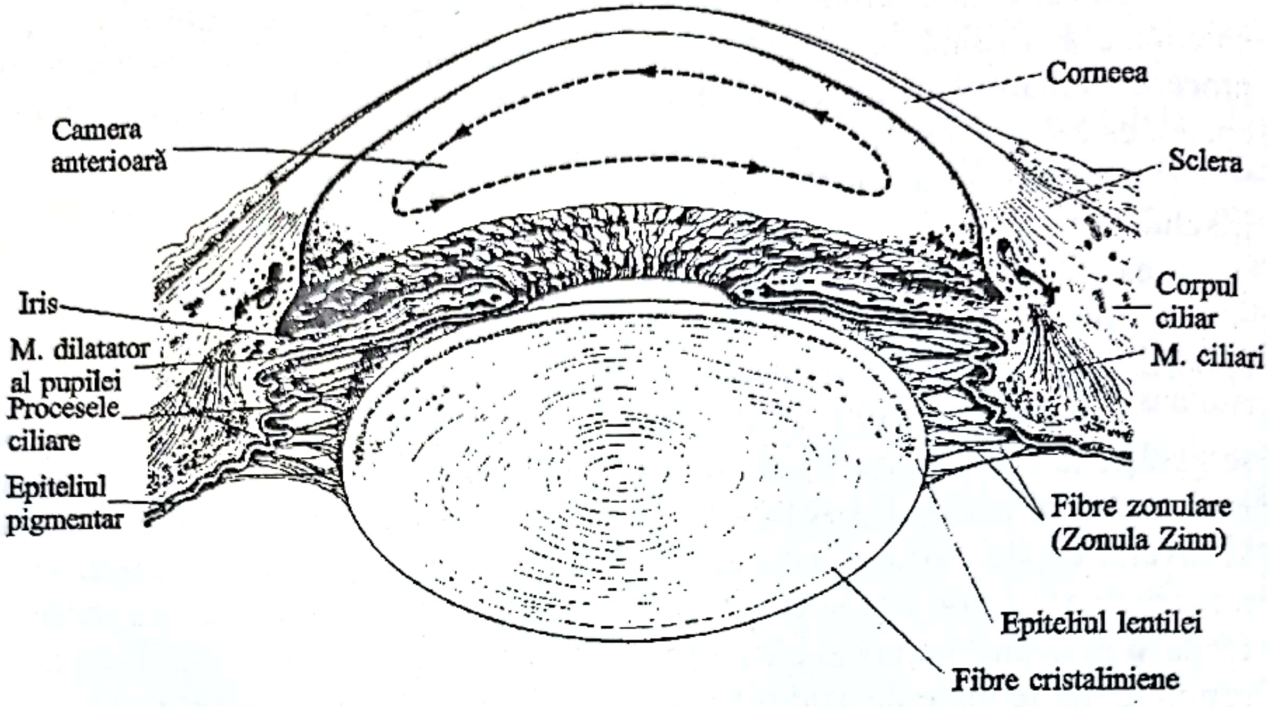

Fig. 2.59. Cristalinul

Forma lui diferă, de la aspectul conic la cel de paletă cutată, asemănătoare unei pene. La găină are o formă trapezoidală, cu suprafața ondulată de 16-18 pliuri. Este foarte dezvoltat la gâşte şi răpitoarele diurne, unde poate să atingă fața posterioară a cristalinului. Rețeaua vasculară foarte bogată a pieptenului indică existența unei transcitoze active, prin traversul endoteliului vascular, ceea ce sugerează rolul lui nutritiv pentru structurile interne ale retinei şi cristalinului.

2.5.2. Anexele ochiului

Anexele ochiului sunt reprezentate de: *pleoape, conjunctivă* şi *aparatul lacrimal.*

Pleoapele sunt plieri cutaneo-mucoase, formate de la exterior la interior din următoarele straturi: *pielea, stratul conjunctivo-muscular* (țesut conjunctiv lax şi *rabdocite* ce formează *mușchiul orbicular al pleoapelor*), *stratul fibros* (un țesut fibros în grosimea căruia se găsesc *glandele lui Meibomius* ce secretă un produs cu rol lubrifiant) şi *conjunctiva palpebrală.* Aceasta din urmă este mucoasa ce tapetează suprafața internă a pleoapelor, ce se răsfrânge pe fața anterioară a globului ocular, formând *conjunctiva bulbară.* Între acestea două se delimitează *fundul de sac conjunctival.* Conjunctiva este formată dintr-un epiteliu prismatic stratificat cu două rânduri de celule şi o lamina propria foarte delicată. În lamina propria s-au descris o serie de corpusculi senzitivi.

Scanned with OKEN Scanner

În foliculii piloşi ai genelor la toate animalele se deschid *glandele Moll*, care sunt glande sudoripare apocrine. Ele prezintă un adenomer glomerular, iar canalul este lung şi sinuos. Prezintă un epiteliu secretor şi celule mioepiteliale ce se sprijină pe lamina bazală.

Membrana nictitantă sau *pleoapa a treia* reprezintă o cută semilunară a mucoasei conjunctivale, ce înveleşte un schelet cartilaginos la mamifere şi fibros la păsări. Cartilajul este de tip hialin sau elastic în funcţie de specie. Epiteliul conjunctivei ce acoperă membrana nictitantă este pseudostratificat cu numeroase celule mucoase. Lamina propria este formată din ţesut conjunctiv lax, intens vascularizată, bogată în fibrocite, macrofage, mastocite, limfocite şi plasmocite.

La mamifere, în structura membranei nictitante se întâlnesc *glande superficiale* şi *glande profunde*, în funcţie de poziţia lor faţă de scheletul membranei. Glandele superficiale sunt formate din acini seroşi, mucoşi sau micşti în funcţie de specie.

Glanda profundă a membranei nictitante *(glanda Harder)* este prezentă la suine şi taurine.

Glanda Harder la porc este o glandă tubulo-acinoasă compusă, a cărei unitate morfofuncţională este acinul glandular cu lumen larg şi celule epiteliale glandulare cu înălţimea de 10-12 μm (fig. 2.60). Acinii glandulari sunt organizaţi în lobuli, a căror dimensiune creşte de la 1250 μm la vârsta de 9 luni la 1825 μm la vârsta de 18 luni. Septele conjunctive sunt de 26 μm, iar capsula are grosimea de 165 μm. Dimensiunea medie a acinilor glandulari la toate vârstele se menţine între 75-95 μm, celulele epiteliale glandulare au nucleul ovalar situat în treimea mijlocie, cu înălţimea de 10-14 μm în funcţie de faza în care este surprinsă celula, de elaborare sau acumulare a secreţiilor. Celulele epiteliale glandulare conţin la polul apical numeroase granule de secreţie (proteoglicani) ce demonstrează o activitate secretorie intensă care se realizează prin merocrinie. Printre formaţiunile secretorii acinoase şi în septele conjunctive care delimitează lobulii, mai ales în jurul canalelor intralobulare se evidenţiază o populaţie celulară limfoplasmocitară, ceea ce demonstrează intervenţia acestora în imunitatea locală. Canalele intralobulare cu epiteliul cubic, au diametrul de 16-22 μm la 9 luni şi respectiv 23-25 μm la 18 luni, în timp ce alte canale cu epiteliul prismatic au diametrul de 80-110 μm la 9 luni şi 85-125 μm la 18 luni. În lumenul canalelor intralobulare s-a evidenţiat o secreţie omogenă PAS-pozitivă, reprezentată de proteoglicani, secreţie ce se regăseşte şi sub formă de granule la polul apical al celulelor epiteliale ale canalelor intralobulare cu epiteliul prismatic, ceea ce demonstrează participarea şi a acestor celule la realizarea secreţiei.

Scanned with OKEN Scanner

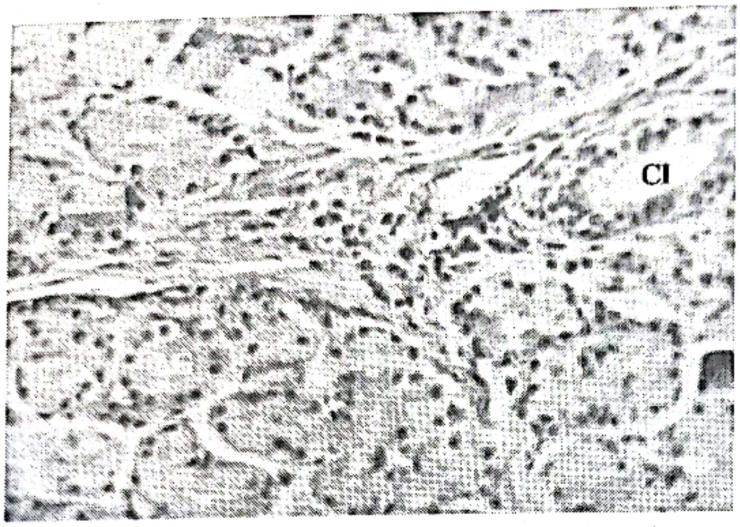

Fig. 2.60. Glanda Harder de porc este o glandă tubulo-acinoasă compusă: AG-acini glandulari; S-sept conjunctiv ce delimitează lobulii glandulari; CI-canal interlobular. Col. Papanicolau; x 200

Canalalele interlobulare au diametrul de 200-210 µm la vârsta de 9 luni şi 220-280 µm la vârsta de 18 luni, cu un epiteliu înalt de 15-16 µm, lipsit de granule de secreţie. Canalul principal al glandei este căptuşit de un epiteliu pavimentos stratificat ce conţine numeroase celule mucoase, cu o secreţie bogată în proteoglicani, cu rol în lubrefierea mucoasei canalului.

La păsări, glanda profundă (Harder) este situată în afara structurii histologice a membranei nictitante, în profunzimea nucleului adipos situat între muşchiul oblic intern şi muşchiul drept medial. Este o glandă dezvoltată, *tubuloasă compusă*, ce produce o secreţie mucoidă, ce se descarcă printr-un conduct simplu în ţesutul conjunctival delimitat între membrana nictitantă şi globul ocular, curăţând şi umezind corneea. Este infiltrată cu plasmocite derivate din limfocitele B, ca răspuns primar la stimularea antigenică locală. Este considerată un organ limfoid periferic, care participă la răspunsul imun local în urma stimulării antigenice locale.

Sub aspect histologic este acoperită de o *capsulă*, din care se desprind *septe*, care împart teritoriul în lobuli. Aceştia cresc în dimensiune odată cu înaintarea în vârstă, pe seama creşterii numărului şi dimensiunilor formaţiunilor secretorii. Unitatea morfofuncţională a lobulului glandular este *glanda tubuloasă simplă* (fig. 2.61). Secreţia glandelor tubuloase simple este colectată de un canal colector secundar situat în centrul lobului, care la rândul lui este drenat de canalul colector central ce se deschide la baza pleoapei a III-a, în unghiul nazal al ochiului.

Plasmocitele au fost identificate în a treia zi după ecloziune. Ţesutul limfoid asociat glandei Harder este localizat în lamina propria a canalului colector central şi a canalelor colectoare secundare. Este format din infiltraţii limfoide difuze sau aglomerări de foliculi limfoizi, cu centrii germinativi.

Scanned with OKEN Scanner

Aparatul lacrimal se compune din *glandele lacrimale* şi *conductele lacrimale (punctele lacrimale, canaliculele, sacul lacrimal).*

Glanda lacrimală este localizată înafara sacului conjunctival superior, sub arcada conjunctivală. Este o glandă *tubulo-acinoasă compusă*, formată din acini cu lumen larg (fig. 2.62) şi dintr-un sistem de *canalicule* ce se deschid prin intermediul a 10-12 canale la nivelul fundului de sac superior. Lacrimile, produsul de secreţie, umectează corneea ferind-o de uscare şi cheratinizare. *Mucoasa canalelor lacrimale* este formată dintr-un epiteliu stratificat pavimentos şi o lamina propria bogată în leiocite orientate longitudinal. *Sacul lacrimal* şi conductul nazo-lacrimal sunt căptuşite de o mucoasă formată dintr-un epiteliu prismatic bistratificat. În lamina propria, care este de natură fibro-elastică, se remarcă infiltraţii limfo-plasmocitare.

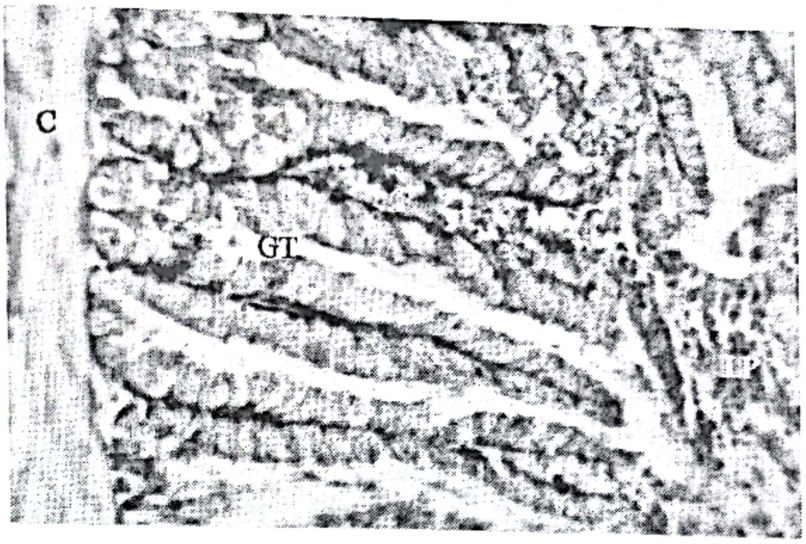

Fig. 2.61. Glanda Harder de pui de găină în vârstă de trei săptămâni: GT- glandă tubuloasă simplă; LP-lamina propria cu limfocite şi plasmocite; C-capsula. Col. Giemsa; x 200

Globul ocular dispune de un sistem de apărare local reprezentat de:
- *CALT (Conjunctival Associated Lymphoid Tissue – ţesutul limfoid asociat mucoasei conjunc-tivale);*
- *HALT (Harderian Associated Lymphoid Tissue – ţesutul limfoid asociat glandei Harder).*

Ţesutul limfoid asociat mucoasei conjunctivale (CALT) este localizat la nivelul pleoapei inferioare la puii de găină, curci, iepuri, cobai şi într-o mai mică măsură şi a pleoapei superioare *(Fix şi Arp, 1991).*

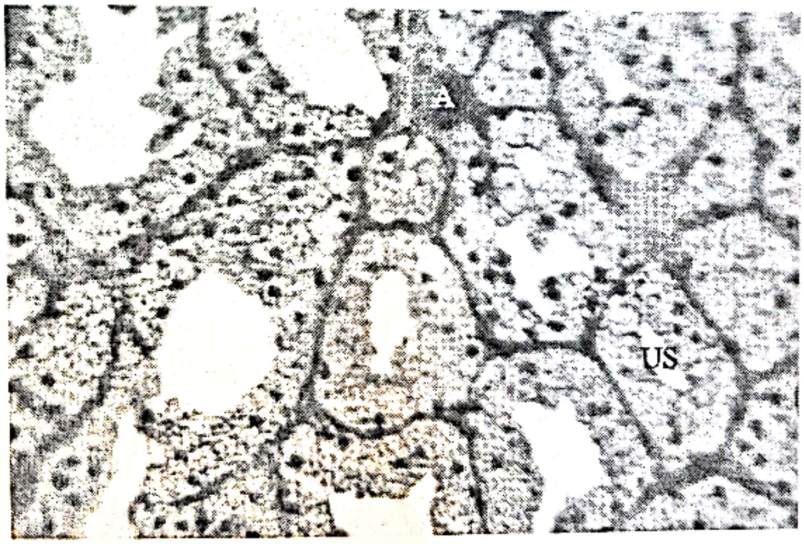

Fig. 2.62. Glanda lacrimală de porc: US-unităţi secretoare; A-arteriolă. Col. HEA; x 200

Scanned with OKEN Scanner

Fața conjunctivală a pleoapei inferioare prezintă pliuri epiteliale longitudinale și cripte paralele, apropiate, care în porțiunea proximală a conjunctivei se extind până la comisura palpebrală temporală. Această zonă, acoperită de un limfoepiteliu (format din *celule M* și *limfocite intraepiteliale)* prezintă stromă fibrovasculară centrală și limfocite subepiteliale, dispuse difuz sau sub forma foliculilor limfoizi cu centrii germinativi, în funcție de vârstă și de stimulările antigenice.

Țesutul limfoid asociat mucoasei conjunctivale este similar morfologic și funcțional cu țesutul limfoid asociat altor mucoase. Alături de L_B, care predomină, sunt prezente L_T, limfoblaste, macrofage, plasmocite, sprijinite pe un citoreticul în care predomină celulele interdigitate. Plasmocitele și limfocitele mature populează aria suprafoliculară. Aria interfoliculară conține o populație heterogenă de limfocite, limfoblaste și macrofage.

La nivelul pleoapei superioare, țesutul limfoid este format din zone difuze sau din foliculi solitari, neasociați epiteliului, concentrați în jurul deschiderii ductului naso-lacrimal. Venulele postcapilare sunt situate la baza foliculilor limfoizi.

Țesutul limfoid asociat mucoasei conjunctivale joacă un rol important în imunitatea locală paraoculară, fiind locul de contact al antigenilor cu celulele imunocompetente. Antigenul preluat și prezentat generează un răspuns imun tradus prin transformarea L_B în plasmocite producătoare de anticorpi, localizate în glanda Harder, cu eliberarea acestora în secreția glandei Harder.

Glanda Harder este considerată un organ limfoid periferic, care participă la răspunsul imun local în urma stimulării antigenice locale, prin țesutul limfoid, asociat glandei Harder *(HALT - Harderian Associated Lymphoid Tissue – țesutul limfoid asociat glandei Harder).*

Țesutul limfoid asociat glandei Harder este localizat în lamina propria a canalului colector central și a canalelor colectoare secundare. Este format din infiltrații limfoide difuze sau aglomerări de foliculi limfoizi, cu centrii germinativi. Dintre celule predomină L_B mici, pozitive pentru Ig (80 %), L_T, L_B (care scad la 14 săptămâni la 12 % și la 2 % la 8 luni), macrofage. Celulele se sprijină pe un citoreticul în care predomină celulele dendritice. Grație unei bune comunicări între sacul conjunctival, sinusurile infraorbitare și narine, aportul antigenic este maxim și permite un răspuns imun local foarte bun la nivelul orbitelor, foselor nazale și a tractusului respirator anterior.

2.6. Analizatorul vestibulo-cohlear

Analizatorul vestibulo-cohlear cuprinde două aparate receptoare: *aparatul acustic* pentru auz și *aparatul vestibular* sau al *echilibrului* pentru poziția spațială a corpului în repaus și în mișcare. Fiecare aparat are un nerv

Scanned with OKEN Scanner

special pentru conducerea excitaţiilor: *nervul cohlear* pentru analizatorul auditiv şi *nervul vestibular* pentru analizatorul echilibrului. Ambele aparate se găsesc situate în urechea internă. Perfecţionarea aparatului acustic a determinat dezvoltarea unor anexe importante: urechea externă şi cea mijlocie.

Urechea externă are rol în captarea şi transmiterea vibraţiilor sonore. Ea cuprinde *pavilionul, conductul auditiv extern* şi *membrana timpanică. Pavilionul* este format dintr-un schelet cartilaginos (cartilaj elastic) acoperit de piele, în care se găsesc glande sebacee, sudoripare şi foliculi piloşi. *Conductul auditiv extern* este căptuşit de piele în care se găsesc glande ceruminoase (glande sudoripare modificate). *Timpanul* este o membrană conjunctivo-epitelială subţire (0,1 mm), ce separă urechea externă de cea mijlocie. Este format dintr-un ţesut propriu alcătuit din două straturi de fibre conjunctive (stratul extern format din fibre radiare şi stratul intern din fibre circulare) şi din piele pe faţa externă, iar pe cea internă de mucoasa cavităţii timpanice.

Urechea medie (cavitatea timpanică) se găseşte săpată în stânca temporalului şi este tapetată de o mucoasă de origine nazo-faringiană, formată dintr-un epiteliu pavimentos simplu care uneori devine cubic sau cilindric ciliat (în apropierea trompei lui Eustachio) şi o lamina propria de natură conjunctivă aderentă de periost. Această mucoasă acoperă şi oscioarele care dinspre timpan spre urechea internă sunt: *ciocanul, nicovala* şi *scăriţa* (fig. 2.63). Acestea sunt articulate între ele prin ligamente foarte mici şi prin intermediul a doi muşchi: muşchiul tensor al timpanului inervat de trigemen (V) şi muşchiul scăriţei inervat de nervul facial (VII).

Trompa lui Eustachio asigură comunicarea urechii medii cu nazo-faringele, fiind căptuşit de un epiteliu prismatic ciliat în apropierea urechii medii şi pseudostratificat ciliat spre nazo-faringe. Ea serveşte la egalizarea presiunii aerului între conductul auditiv extern şi cavitatea timpanică asigurând buna funcţionare a timpanului.

Urechea internă este constituită dintr-o serie de cavităţi neregulate săpate în stânca temporalului unde realizează *labirintul osos*, care este căptuşit de labirintul membranos. Între aceste două labirinte, există un spaţiu în care se află *perilimfa.* În labirintul membranos se află *endolimfa.*

Labirintul osos este alcătuit din *vestibul, trei canale semicirculare* şi *melcul (cohleea). Vestibulul* este separat de urechea medie printr-o lamă osoasă cu două deschideri: *fereastra ovală* şi *rotundă.* Cele *trei canale semicirculare* sunt aşezate în planuri perpendiculare unul pe celălalt, deschizându-se la nivelul vestibulului, prin cinci orificii. Înainte de a se deschide, prezintă câte trei dilatări numite *ampule. Melcul* are formă conică, având un ax osos central numit *columela*, în jurul căreia se află un canal spiralat ce realizează două ture şi jumătate.

Scanned with OKEN Scanner

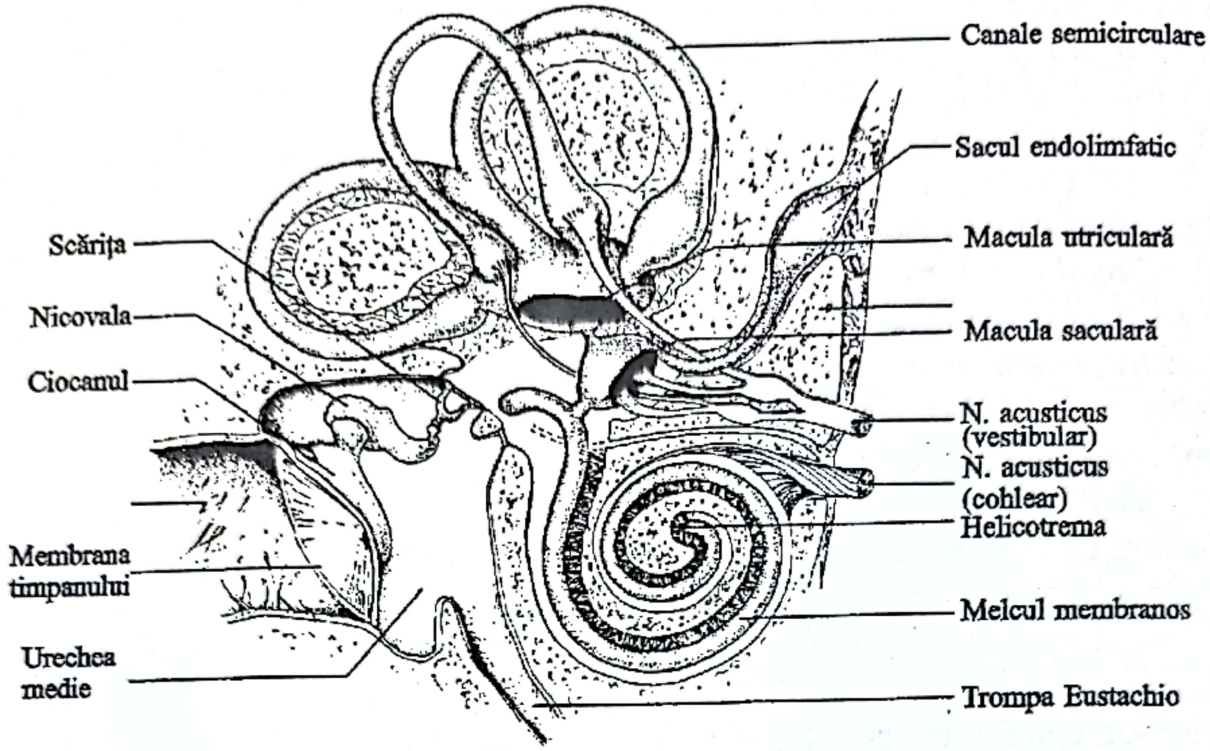

Fig. 2.63. Urechea medie şi internă la mamifere

Labirintul membranos este un sac de țesut conjunctiv fibros, căptuşit în interior de un epiteliu pavimentos simplu de origine ectodermică. La nivelul vestibulului, sacul membranos suferă o ştrangulare în urma căreia se formează *utricula* şi *sacula.* Epiteliul căptuşeşte în totalitate labirintul membranos, realizând în unele regiuni zone senzoriale specializate care sunt în număr de şase: *macula utriculară, macula saculară, trei creste ampulare* (toate acestea constituind organul echilibrului) şi *organul lui Corti* din canalul cohlear, ce constituie organul auzului.

2.6.1. Receptorii vestibulari

Receptorii vestibulari sunt reprezentați de: *macula utriculară, macula saculară* şi *trei creste ampulare.*

Maculele sunt două specializări neuroepiteliale ce apar îngroşate la nivelul utriculei şi saculei, unde proiemină în spațiul endolimfatic (fig. 2.64; fig. 2.65). Epiteliul este gros de 30-35 μm şi este format din *celule de susținere, celule senzoriale (receptoare)* şi *membrana otolitică. Celulele de susținere* sunt celule prismatice înalte, cu un pol aşezate pe membrana bazală, iar la polul apical prezintă joncțiuni strânse.

Scanned with OKEN Scanner

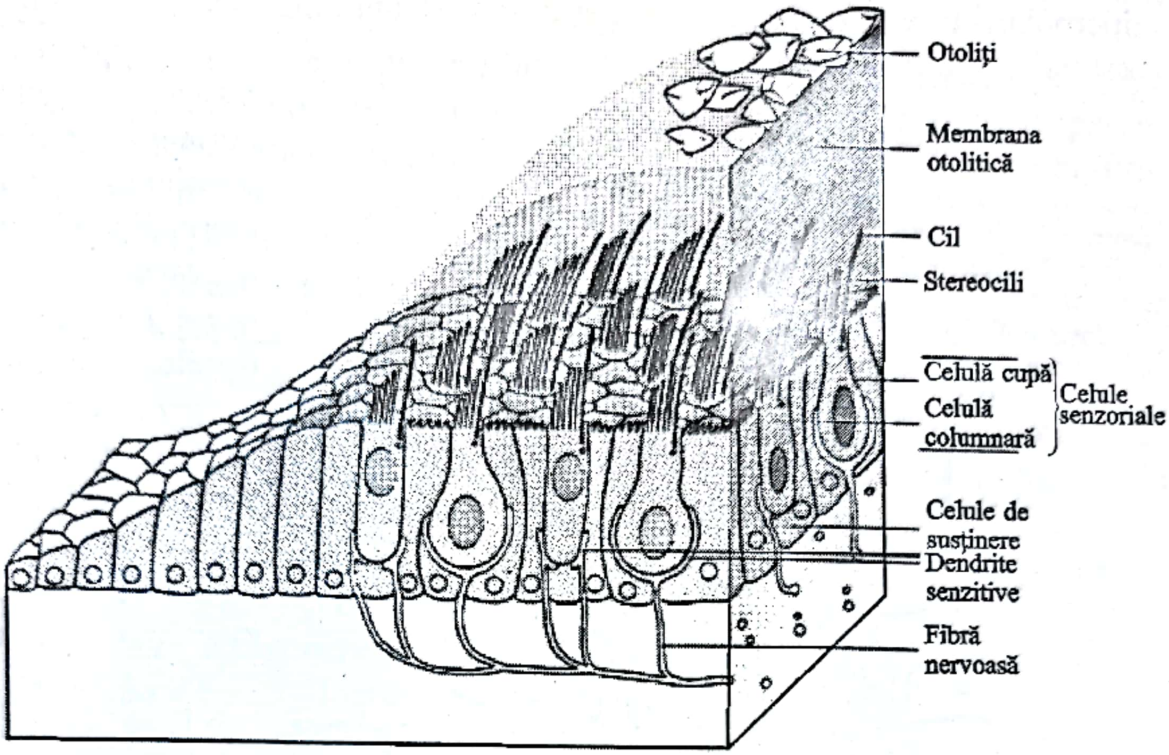

Fig. 2.64. Structura maculei

Partea apicală a celulei este efilată iar baza mai largă, oferind în acest mod sprijin celulelor senzoriale. Nucleii celulelor de susţinere sunt mici şi localizaţi la bază.

Celulele senzoriale (receptorii) sunt de două tipuri: *de tip 1*, în formă de flacon, cupă, şi *de tip 2*, de formă cilindrică, columnară, (fig. 2.66). La polul lor apical fiecare dintre ele conţine 40-70 stereocili şi un kinocil mai lung. Stereocilii sunt progresiv mai lungi pe măsură ce se apropie de kinocil. Acesta este totdeauna plasat periferic faţă de suprafaţa apicală a celulei. Orice stimul care îndoaie stereocilii apropiindu-i de kinocil este un stimul excitator. Ei provoacă depolarizarea şi apariţia descărcărilor de mare frecvenţă în nervii vestibulari.

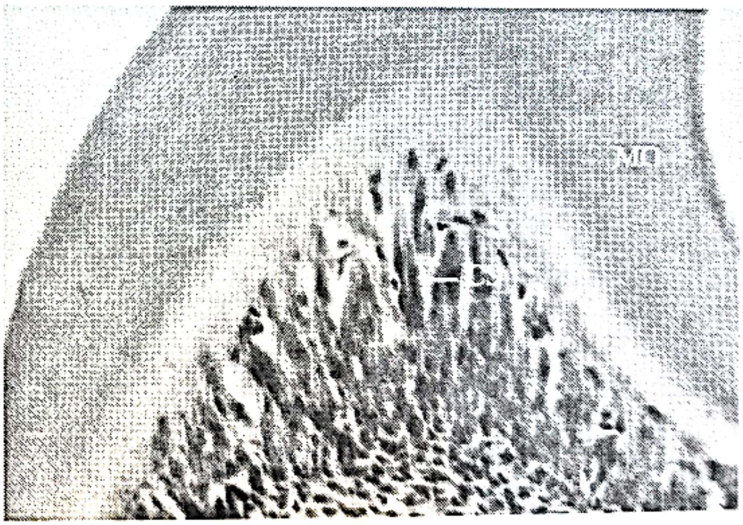

Fig. 2.65. Urechea internă de iepure. Macula utriculară: MO-membrana otolitică; CS-celule senzoriale. Col. HE; x 200

Scanned with OKEN Scanner

Şi invers, îndoirea stereocililor şi depărtarea lor de kinocil produc hiperpolarizarea celulei receptoare şi descreşte numărul descărcărilor în nervii vestibulari (fig. 2.67).

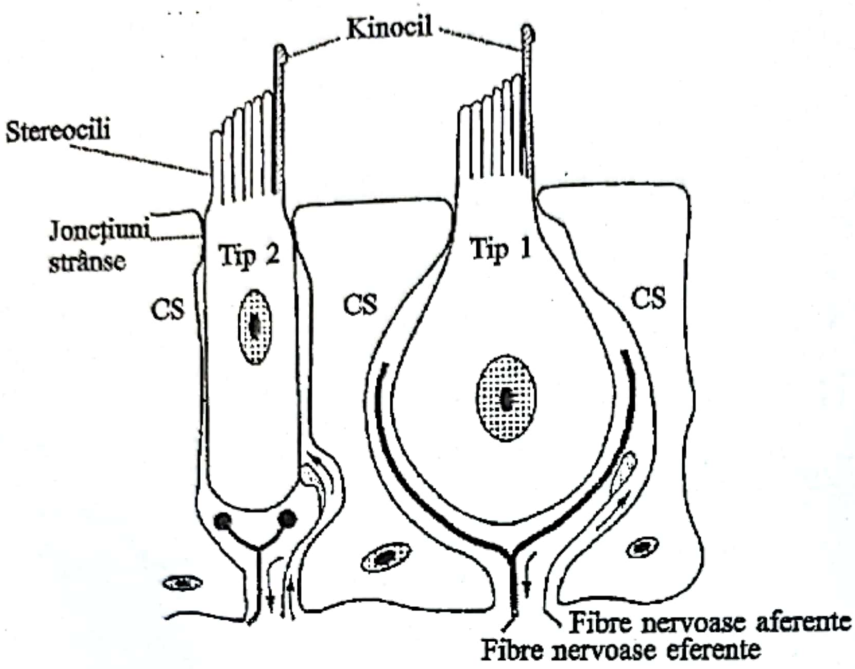

Fig. 2.66. Celulele senzoriale din maculă: tip 1 (în formă de flacon, cupă); tip 2 (de formă cilindrică, columnară); CS – celule de susţinere
(Petrovanu şi colab. 1999)

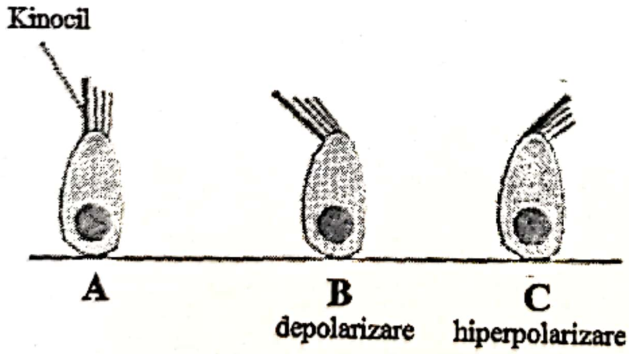

Fig. 2.67. Răspunsul unei celule senzoriale din maculă la înclinarea capului. B. Înclinarea de partea kinocilului produce depolarizarea; C. Înclinarea de partea opusă kinocilului produce hiperpolarizarea

La baza celulelor senzoriale se găsesc terminaţiile nervoase aferente şi eferente:

- *terminaţiile aferente* reprezintă dendritele neuronilor lamelari din ganglionul vestibular al lui Scarpa. Pe celulele de tip 1 ele se termină în formă de cupă şi formează cu aceste celule sinapse, probabil electrice. Pe celulele receptoare de tip 2, fibrele nervoase aferente se termină prin mici umflături care fac sinapsă chimică cu celulele senzoriale.

Mediatorul chimic al acestor sinapse este necunoscut;

- *terminaţiile eferente* provin din nucleii vestibulari medial şi lateral. Ajunse la celulele receptoare ele acţionează asupra fibrei aferente, deci postsinaptic, la nivelul celulelor tip 1 şi direct pe celula receptoare 2, deci presinaptic.

Membrana otolitică este formată dintr-o substanţă gelatinoasă în care sunt incluse cristale de carbonat de calciu numite *otoliţi*, cu dimensiunea de 1-5 µm. În această mem-

Scanned with OKEN Scanner

brană pătrund cilii celulelor senzoriale asupra cărora, chiar în lipsa mişcării capului, otoliţii exercită o presiune permanentă.

Celulele receptoare din macule nu au kinocilul dirijat uniform, pe aceeaşi direcţie, ci dimpotrivă în direcţii diferite. Acest lucru determină, pentru mişcările capului în orice sens, excitarea unor receptori şi inhibarea altora. Prin urmare, pentru înclinarea capului sau pentru orice variaţie a acceleraţiei lineare, prin fibrele nervului vestibular se transmite un dublu semnal, unul excitator şi altul inhibitor. Acest dual senzorial permite creierului să aprecieze cu acurateţe poziţia exactă a capului.

Crestele ampulare reprezintă structurile receptoare din ampulele canalelor semicirculare membranoase. Ele răspund numai la mişcare iar răspunsul este maximal atunci când mişcarea este efectuată în planul de orientare al canalului semicircular corespunzător.

Crestele ampulare sunt formate din: *celule de susţinere, celule receptoare (senzoriale)* şi *cupola* (fig. 2.68; fig. 2.69).

Celulele de susţinere şi *cele receptoare* sunt foarte asemănătoare cu cele de la nivelul maculelor. Deosebirea esenţială constă în faptul că kinocilul celulelor receptoare are o orientare comună pentru toate celulele din aceeaşi creastă ampulară.

Dimensiunea crestelor este mult mai mare decât a maculelor, prezentând la suprafaţă o masă gelatinoasă, separată de epiteliu printr-un spaţiu îngust ce conţine endolimfă.

Membrana gelatinoasă a primit denumirea de *„cupolă”*, după forma acesteia. În jurul celulelor senzoriale, se termină dendritele neuronilor bipolari ai ganglionului lui *Scarpa* (fig. 2.70).

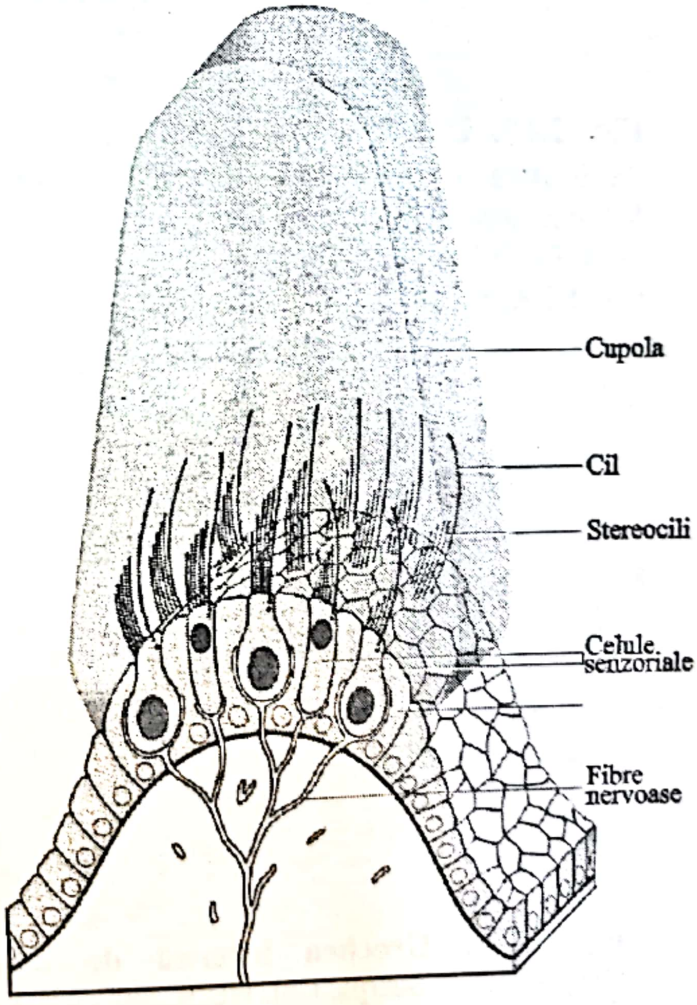

Fig. 2.68. Urechea internă, creasta ampulară

Scanned with OKEN Scanner

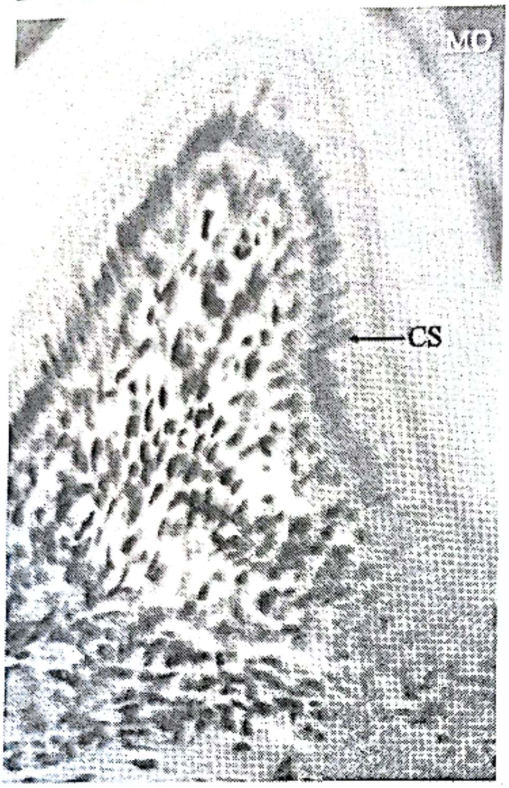

Fig. 2.69. Urechea internă de iepure. Creasta ampulară: MO-membrana otolitică (cupola); CS-celule senzoriale. Col. HEA; x 200

Numărul celulelor receptoare din creste este superior celui din macule. Fiecare creastă ampulară are circa 33000 celule receptoare, în timp ce în macula utriculară găsim 23000, iar în cea saculară 18000.

Terminaţiile nervoase de la baza celulelor senzoriale sunt dendritele neuronilor bipolari *(protoneuronii)* din ganglionul lui *Scarpa*. Fiecare ganglion conţine 20000 de neuroni bipolari.

Calea vestibulară a analizatorului vestibular este formată din axonii neuronilor bipolari ai ganglionului lui Scarpa ce formează N. Staticus (vestibular) – *ramura vestibulară a nervului vestibulo-cohlear* (perechea a VIII-a). Axonii ajung în bulb la cei patru nuclei vestibulari (lateral, medial, superior şi inferior) unde se evidenţiază cel de al doilea neuron *(deutoneuron)*. Axonii celui de al doilea neuron ajung în cerebel.

Segmentul central al analizatorului vestibular se găseşte în *scoarţa cerebrală.*

Histofiziologia aparatului echilibrului.

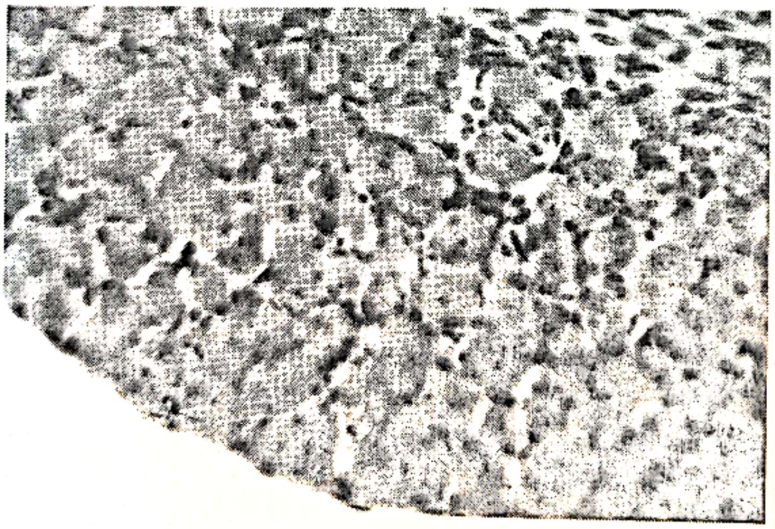

Fig. 2.70. Urechea internă de iepure. Ganglionul lui Scarpa. Col. HE; x 200

Utricula şi sacula constituie receptorii pentru *echilibrul static,* în timp ce crestele ampulare, sunt adaptate pentru *echilibrul dinamic.* Schimbările uşoare în tensiunea sau presiunea membranei otolitice produse de schimbările poziţiei capului, impresionează celulele senzoriale, determină impulsuri nervoase care sunt culese de ramurile *N. Staticus* (vestibular) şi apoi conduse la encefal.

Scanned with OKEN Scanner

2.6.2. Receptorii acustici

Receptorii acustici se găsesc în organul lui Corti de pe membrana bazilară a ductului cohlear din urechea internă.

Pentru a înțelege cu exactitate mecanismul prin care vibrațiile sonore excită receptorii, este necesară prezentarea datelor esențiale asupra structurii ductului cohlear.

Ductul cohlear (melcul membranos) (fig. 2.71; fig. 2.72)

Este un canal prismatic triunghiular care începe printr-un fund de sac în vestibulul osos. La acest nivel comunică cu sacula printr-un canal îngust numit *canalul Reuniens*, apoi pătrunde în lumenul canalului osos cohlear pe care îl parcurge până la cupola cohleii unde se termină din nou în fund de sac.

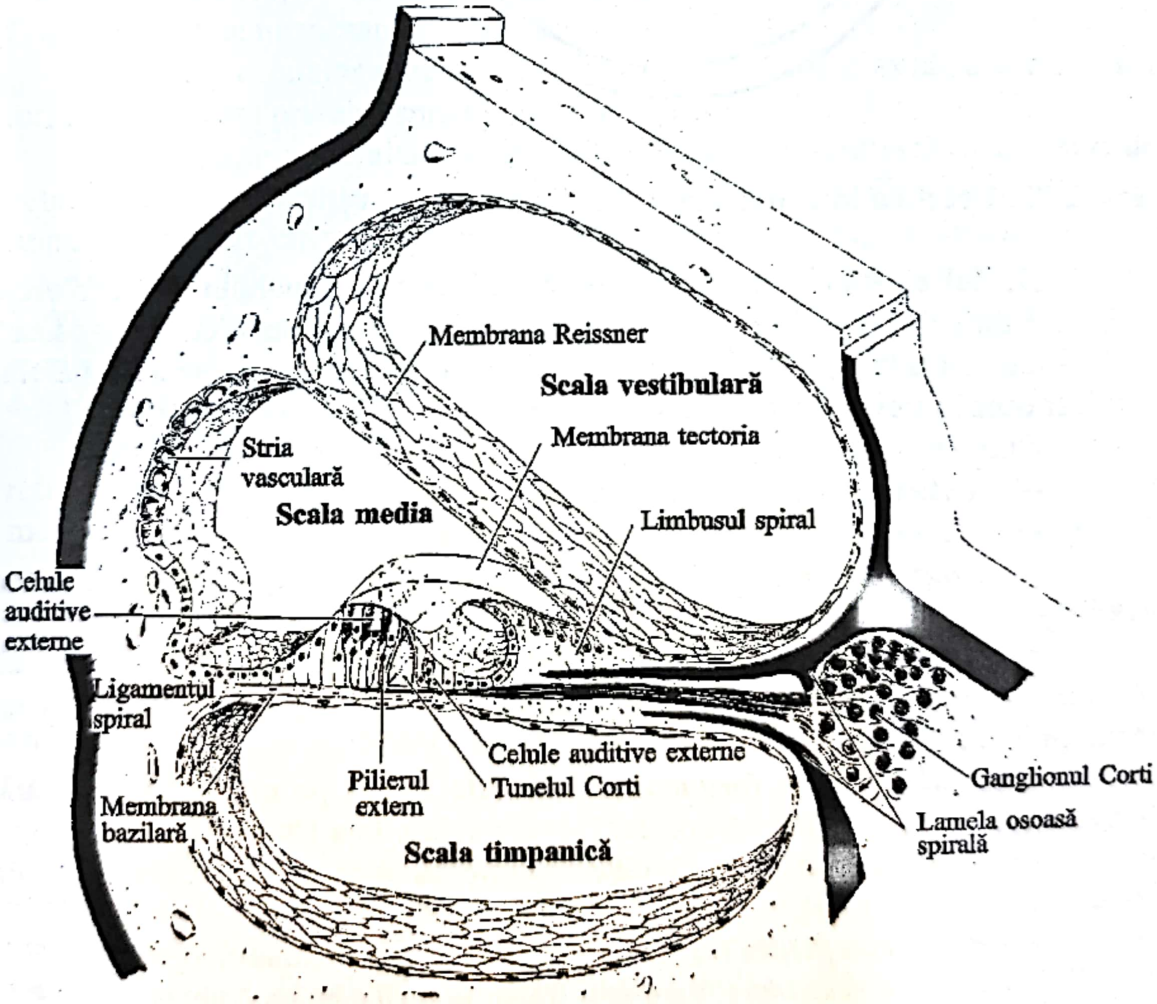

Fig. 2.71. Urechea internă, structura cohleei

Scanned with OKEN Scanner

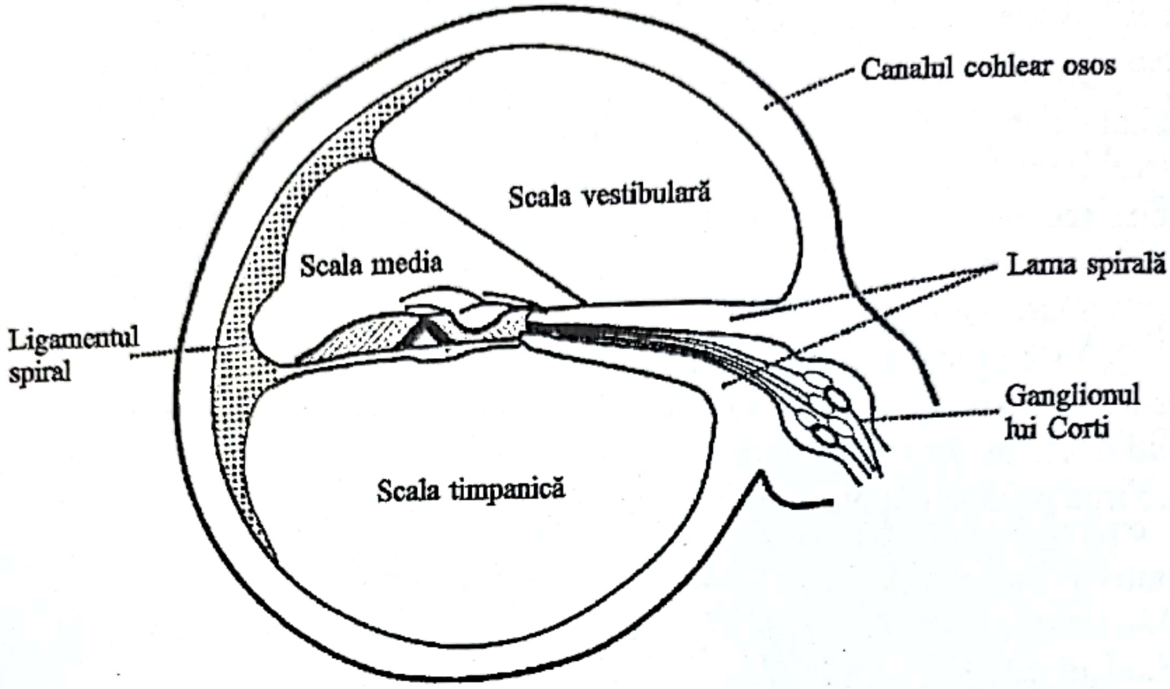

Fig. 2.72. Urechea internă, structura cohleei (schemă)

Ductul cohlear este mai îngust decât lumenul canalului cohlear osos, ocupând astfel numai porţiunea mijlocie a acestuia. Împreună cu lama osoasă spirală, de care aderă prin marginea sa internă, ductul împarte lumenul canalului cohlear osos în trei spaţii numite *scale (rampe).*

Dinspre cupolă spre baza cohleii deosebim:

- *scala vestibulară*, care comunică cu vestibulul;
- *scala media*, care reprezintă lumenul ductului cohlear ;
- *scala timpanică*, care la baza cohleii este despărţită de urechea medie prin membrana ferestrei rotunde.

Scala media este plină cu endolimfă. Scala vestibulară şi cea timpanică conţin perilimfă şi comunică între ele numai la nivelul cupolei cohleii printr-un orificiu îngust numit *helicotremă.*

Organul lui Corti (organul spiral) este aşezat pe membrana bazilară, privind spre lumenul ductului cohlear (scala media). În alcătuirea lui deosebim:

- *celule piliere (pilierii),* care delimitează în organul lui Corti un tunel, *tunelul lui Corti;*
- *celule receptoare (senzoriale)*, numite şi *celule auditive*;
- *celule de susţinere,* care se întrepătrund cu cele receptoare;
- *două membrane* care acoperă complexul structural şi care sunt *membrana reticulară* şi *membrana tectoria.*

Scanned with OKEN Scanner

Organul lui Corti are forma unei papile epiteliale triunghiulară, goală la mijloc *(tunelul lui Corti),* a cărei pereți sunt formați la bază din membrana bazilară și lateral de *pilierii* sau stâlpii lui Corti (extern și intern).

Celulele piliere (pilierii) se așează pe două rânduri: unul intern *(pilierii interni)* și altul extern *(pilierii externi).* Numărul celor interni îl întrece pe cel al celor externi, fiind în raport de 4/3, ceea ce face ca la circa 6000 pilieri interni să revină aproximativ 4400 de pilieri externi. Fiecare dintre ei, la polul lor bazal se sprijină pe membrana bazilară de care sunt aderenți. La polul apical, pilierii dintr-un rând se articulează cu cei din rândul opus realizând *tunelul lui Corti.* Din dreptul locului lor de unire trimit o prelungire laterală care va contribui la alcătuirea *membranei reticulare.*

Celulele piliere conțin mănunchiuri de microtubuli care le traversează în toată lungimea lor, de la membrana bazilară până la suprafața organului lui Corti acoperit de membrana reticulară.

Nucleul celulelor piliere, înconjurat de puțină citoplasmă, apare la baza lor, de partea care privește spre lumenul tunelului.

De o parte și de alta a stâlpilor lui Corti se evidențiază două tipuri de celule: *celule de susținere* și *celule auditive (senzoriale). Celulele auditive* se împart, în raport cu poziția lor față de tunelul lui Corti, în: *celule auditive interne* și *celule auditive externe.* Celulele auditive interne în număr de circa 3400 sunt așezate pe un singur rând, în timp ce celulele auditive externe mai numeroase, aproximativ 13000, sunt dispuse pe 3 rânduri la baza cohleii și pe 4-5 rânduri spre cupola ei (fig. 2.73).

Fiecare celulă receptoare, la polul ei apical aderă de membrana reticulară și de la acest nivel emite stereocili care sunt rigizi. Ei străbat membrana reticulară și se inclavează în membrana tectoria. Kinocilul, prezent în viața embrionară, dispare rapid ulterior.

Polul bazal al celulei receptoare nu atinge membrana bazilară, rămânând separat de aceasta prin niște spații limitate lateral de celulele de susținere, *spațiile lui Nuel.* La nivelul acestor spații, ca și în tunelul lui Corti, se găsește un lichid cu o compoziție mai degrabă comparabilă cu a perilimfei decât cu cea a endolimfei.

Celulele receptoare interne și externe se deosebesc între ele prin anumite repere morfologice: formă, modul de aranjare a stereocililor și conținutul în glicogen (mai abundent în cele externe). Dar ele se deosebesc și din punct de vedere funcțional (fig. 2.74). Astfel, celulele receptoare interne sunt mult mai sensibile la sunet, în schimb cele externe sunt mult mai vulnerabile la acțiunea nocivă a zgomotelor.

Scanned with OKEN Scanner

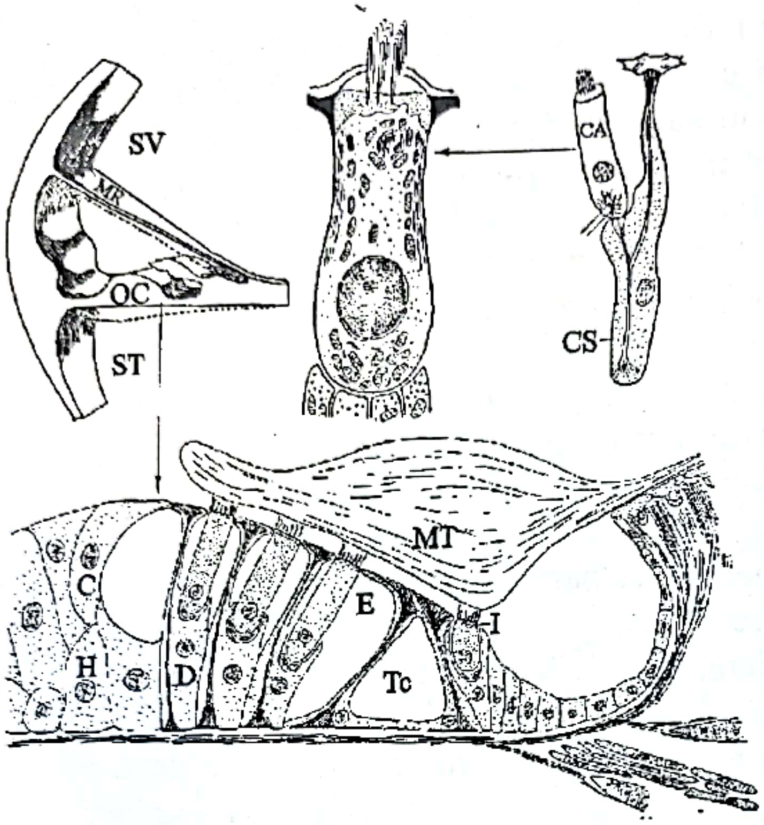

Fig. 2.73. Organul lui Corti: SV-scala vestibulară; ST-scala timpanică; OC-organul lui Corti; MR-membrana Reissner (vestibulară): CA-celula auditivă; CS-celula de susținere; MT-membrana tectoria; TC-tunelul lui Corti; E-celule auditive externe; I-celule auditive interne; D-celule Deiters; C-celule Claudius; H-celule Hensen.

Principala deosebire între ele constă însă în modul diferit în care sunt abordate de fibrele nervoase. Astfel:

- *celulele receptoare interne* au o aferență bogată. Peste 90 % din neuronii ganglionului lui Corti își trimit prelungirile spre ele, de aici și rolul lor primordial în perceperea informațiilor acustice. În schimb, inervația lor eferentă este mai săracă;
- *celulele receptoare externe* au o aferență mai săracă, dar au o bogată inervație eferentă.

Celulele de susținere se înșiruie practic pe toată suprafața membranei bazilare, de la limbusul lamei spirale și șanțul spiral intern până la șanțul spiral extern.

Limbusul lamei spirale este o îngroșare a periostului de pe fața vestibulară a acestei lame. Fața externă a limbusului, care privește spre tunelul lui Corti, este concavă și se numește *șanț spiral intern.*

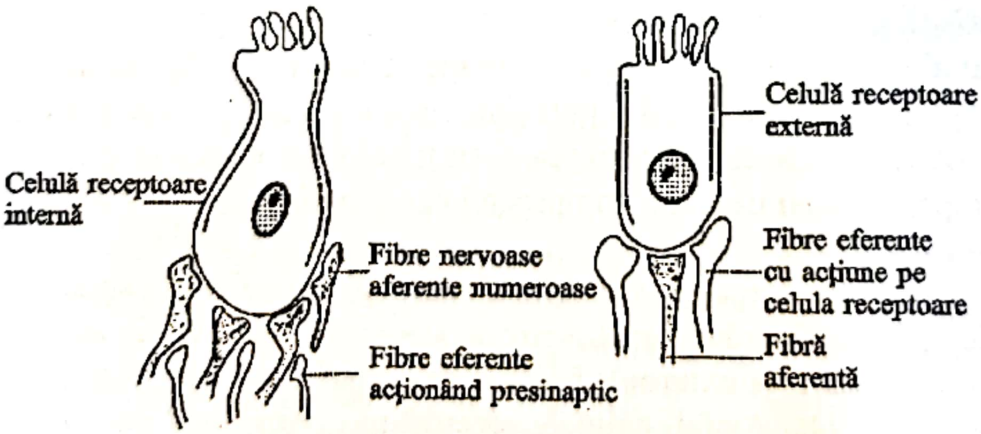

Fig. 2.74. Fibrele nervoase aferente și eferente în cadrul celulelor auditive interne și externe

Scanned with OKEN Scanner

Limbusul şi şanţul spiral sunt acoperite de celule cubice numite *celule marginale.*

Celulele receptoare interne sunt sprijinite de un singur rând de celule de susţinere numite *celule falangeale interne.* Celulele receptoare externe sunt intercalate de 3-4 rânduri de celule de susţinere fuziforme numite *celule falangeale externe* sau *celulele lui Deiters*. Celulele falangeale interne sau externe, la polul lor apical ating şi aderă de membrana reticulară. Platoul lor, privit dinspre această membrană, are forma falangelor de la degetele mâinilor, de aici şi numele de *celule falangeale*.

Polul bazal al tuturor celulelor falangeale se sprijină pe membrana bazilară şi aderă la ea. Celulele falangeale conţin în toată lungimea lor fascicole de microtubuli. Unele din acestea trimit un fel de „rafturi" pentru celulele receptoare. Altele, împreună cu cele provenite de la celulele piliere, iau parte la alcătuirea membranei reticulare.

De partea sa laterală, organul lui Corti este completat de celule de susţinere lipoidotrope numite *celulele lui Hensen.*

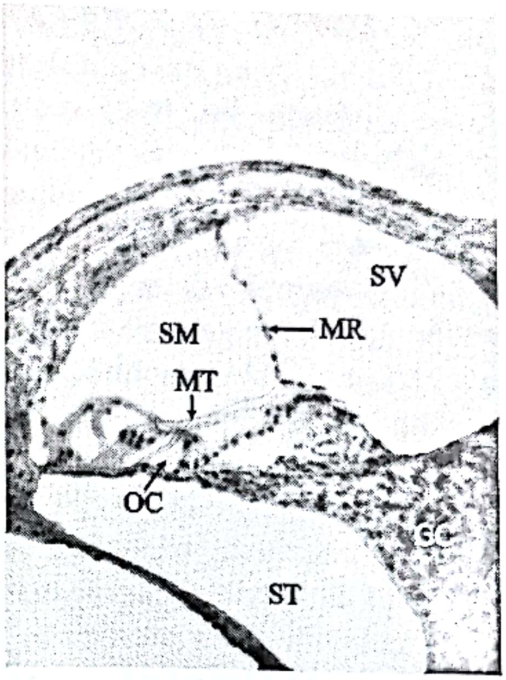

Fig. 2.75. Urechea internă de iepure, structura cohleei: SV-scala vestibulară; SM-scala media; ST-scala timpanică; MR-membrana Reissner (vestibulară); MT-membrana tectoria; OC-organul lui Corti; GC-ganglionul lui Corti. Col. HE; x 80

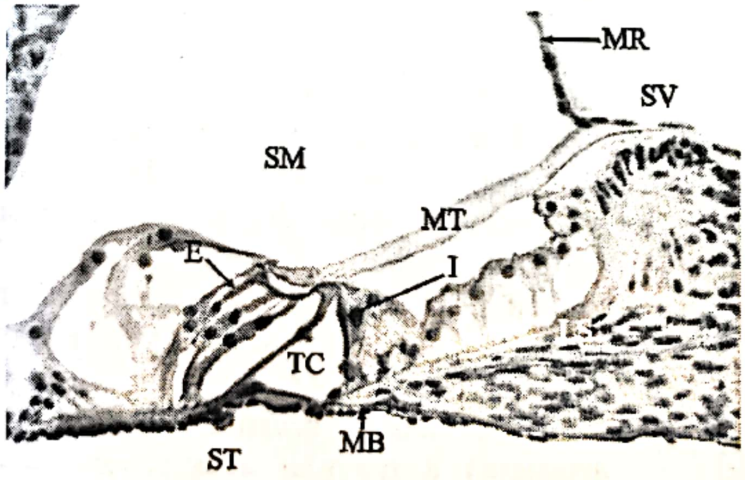

Fig. 2.76. Organul lui Corti din urechea internă de iepure: SV-scala vestibulară; SM-scala media; ST-scala timpanică; MR-membrana Reissner (vestibulară); MT-membrana tectoria; I-celule auditive interne; E-celule auditive externe; TC-tunelul lui Corti; LS-limbusul lamei spirale; MB-membrana bazilară. Col. HE; x 200

Acestea scad treptat în înălţime şi se continuă cu celulele lui Claudius care acoperă şanţul spiral extern.

Scanned with OKEN Scanner

Membrana reticulară şi membrana tectoria

Membrana reticulară este o membrană subțire care acoperă tunelul lui Corti şi, lateral lui, trece peste cele 3 rânduri de celule receptoare externe şi celulele lor falangeale, sfârşind pe primele celule ale lui Claudius. Ea rezultă din microtubulii celulelor piliere şi a celor falangeale şi aspectul ei reticular se datorează contururilor celulelor pe care le acoperă.

Membrana tectoria este plasată înaintea membranei reticulare, pe care o acoperă. Ea se inseră pe limbusul lamei spirale şi este produsă de celulele care acoperă această structură. Apoi acoperă organul lui Corti, îngroşându-se progresiv pe măsură ce se depărtează lateral, fără a depăşi ultimul rând de celule Deiters (fig. 2.75; fig. 2.76). La acest nivel se termină liber, plutind cu această extremitate în endolimfă.

Membrana tectoria este formată dintr-o substanță fundamentală omogenă în care se disting mănunchiuri de microtubuli. În membrana tectoria sunt inclavați doar stereocilii celulelor receptoare externe, cei ai celulelor interne neavând decât contacte discrete cu această membrană.

Prin mişcările sale, determinate de vibrațiile endolimfei, membrana tectoria stimulează stereocilii perilor auditivi.

Terminațiile nervoase de la baza celulelor auditive sunt dendritele neuronilor bipolari *(protoneuronii)* din ganglionul lui Corti (fig. 2.77).

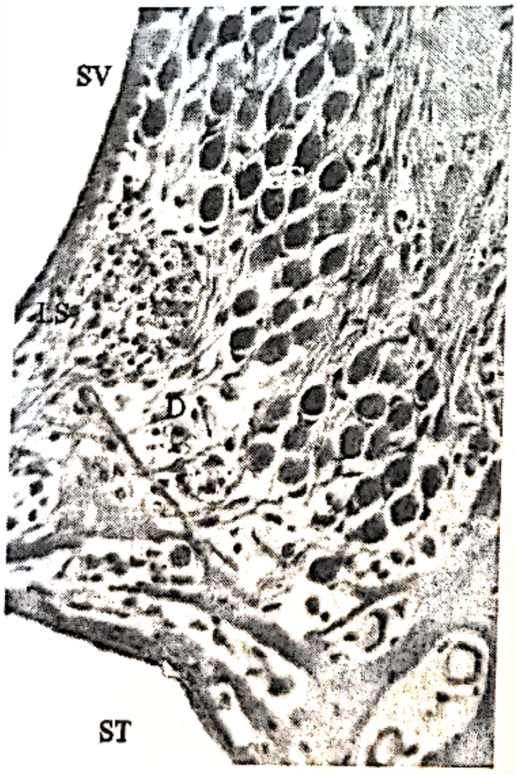

Fig. 2.77. Urechea internă de iepure, ganglionul lui Corti, localizat la baza lamei spirale ososase a melcului: GC-ganglionul lui Corti; LS-lama spirală osoasă a melcului; SV-scala vestibulară; ST-scala timpanică; D-dendritele neuronilor bipolari din ganglionul Corti realizează arborizații fine terminale în butonii sinaptici pe celulele auditive interne situate pe un rând şi pe cele externe organizate pe trei rânduri, iar A-axonii formează ramura acustică, cohleară (N. acusticus) a nervului acustico-vestibular. Col. HE; x 200

Scanned with OKEN Scanner

Calea acustică este reprezentată de axonii neuronilor bipolari din ganglionul lui Corti, ce formează ramura auditivă, cohleară (N. acusticus) a nervului acustico-vestibular (perechea a VIII-a), care ajunge în punte la cei doi nuclei cohleari (ventral şi dorsal) unde se găseşte cel de al doilea neuron *(deutoneuron)*.

Axonii neuronilor din punte, după ce s-au încrucişat trecând în partea opusă, urcă spre talamus (unde se găseşte al *treilea neuron*). Prelungirile acestuia ajung la scoarţa cerebrală în girusul temporal *(segmentul cerebral)*.

Histofiziologia organului auditiv.

Undele sonore înregistrate ca vibraţii de membrana timpanică, oscioare şi fereastra ovală a urechii medii se transmit prin perilimfă şi endolimfă canalului cohlear, organului Corti, apoi, prin calea acustică, segmentului central din scoarţa cerebrală.

Scanned with OKEN Scanner

3. GLANDELE ENDOCRINE

Glandele endocrine sau *glandele cu secreţie internă* (gr. *endos* = înăuntru, *krinos* = a secreta) sunt lipsite de canal şi secretă direct în sânge produşii lor de elaborare, substanţe chimice specifice numite *hormoni* (denumire dată de Starling în 1902, de la cuvântul grecesc *hormao* = a excita, a declanşa o activitate).

Deşi denumirea de hormoni înseamnă a stimula, substanţele elaborate de glandele endocrine au şi importante efecte inhibitorii, de frânare, astfel accepţiunea termenului de hormoni a fost extinsă şi pentru substanţele inhibitoare.

Hormonii controlează şi reglează procese biologice generale (creşterea, diferenţierea, metabolismul, etc.), iar pe de altă parte au o acţiune specifică asupra unor ţesuturi specializate sau asupra altor glande endocrine, numite ţesuturi sau glande *„ţinte"*. Hormonii care acţionează direct asupra ţesuturilor şi organelor „ţintă" (glande, muşchi) sunt *hormoni efectori,* iar cei care reglează producerea hormonilor în glandele endocrine periferice, cum sunt hormonii adenohipofizei, se numesc hormoni *tropici* sau *trofici.* Ca structură chimică, hormonii pot fi *polipeptide* (hormonii hipofizari şi insulina), pot conţine nucleul fenolic (tiroxina, adrenalina) şi *nucleul sterolic* (hormonii sexuali, corticosuprarenali).

Totalitatea glandelor cu secreţie internă dintr-un organism alcătuieşte *sistemul endocrin,* care se compune din următoarele glande: *hipotalamusul, hipofiza, epifiza, tiroida, paratiroidele, timusul* (după unii autori), *suprarenalele, insulele Langerhans ale pancreasului*, formaţiunile endocrine din glandele sexuale *(testicul şi ovarul)* şi din placentă. Glandele endocrine pot fi clasificate în glande bine individualizate cu funcţie endocrină (hipofiza, epifiza, tiroida, paratiroidele şi suprarenalele) şi *glandele amficrine (mixte),* în care ţesutul endocrin este înglobat într-o glandă exocrină (insulele Langerhans din pancreas şi formaţiunile endocrine din ovar şi testicul).

3.1. Planul general de organizare al glandelor endocrine

În structura unei glande endocrine se evidenţiază *capsula, stroma* (totdeauna de origine mezodermică) şi *parenchimul* secretor care poate proveni din toate cele trei foiţe embrionare (*endo-, mezo-* şi *ectoderm*). Pe lângă acestea se mai remarcă vase şi nervi. Capsula este un ţesut conjunctiv semiorientat, încadrat la membranele fibroase, are puţine elemente blastice şi celulare, fiind bogată în fibre de colagen şi de reticulină. Din ea se detaşă o serie de travee care împart uneori glanda în lobuli şi se continuă cu stroma care este preponderent reticulară (fig. 3.1). Fibrele de reticulină structurează o reţea fină de susţinere, atât pentru parenchim cât şi pentru vase şi nervi. Stroma este comună tuturor glandelor endocrine, ea diferă

Scanned with OKEN Scanner

însă de la o glandă la alta, atât cantitativ cât şi prin predominanţa uneia sau alteia dintre componente. Glandele care secretă hormoni steroizi au o stromă redusă, iar relaţiile epiteliu-stromă sunt de asemenea relativ simple. Stroma lor îşi păstrează pe tot parcursul vieţii capacitatea de a se diferenţia în ţesut endocrin. În glandele care secretă hormoni de natură proteică stroma este abundentă, iar relaţiile epiteliu-stromă sunt complexe.

Rolul stromei nu este numai de susţinere, ci se extinde şi asupra funcţiei de secreţie. În perioadele de secreţie hormonală intensă, celulele stromale, în special *mastocitele* se înmulţesc şi elaborează *amine biogene (histamină, serotonină, heparină)*, care modifică substanţa fundamentală şi laminele bazale, permiţând o mai bună şi rapidă difuziune a substanţelor de la celulă la capilar şi de la acesta la celulă.

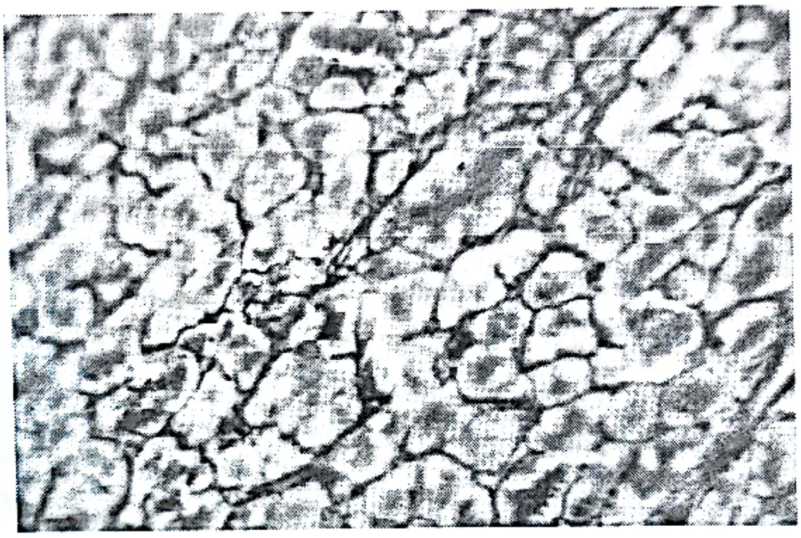

Fig. 3.1. Medulosuprarenală de iepure, prezenţa fibrelor de reticulină.
Impregnare argentică; x 200

Astfel, secreţia şi respectiv substanţele necesare pentru elaborarea secreţiei trebuie să fie vehiculate prin următoarele structuri: membrana plasmatică a celulelor endocrine, lamina bazală a epiteliului numai la glanda tiroidă, substanţa fundamentală, lamina bazală a capilarului şi citoplasma celulelor endoteliale capilare. Parenchimul este format de obicei din celule epiteliale, sau cu aspect de celule epiteliale care structurează glandele endocrine după trei tipuri principale: *reticulat, veziculos, difuz (dispersat)* (fig. 3.2).

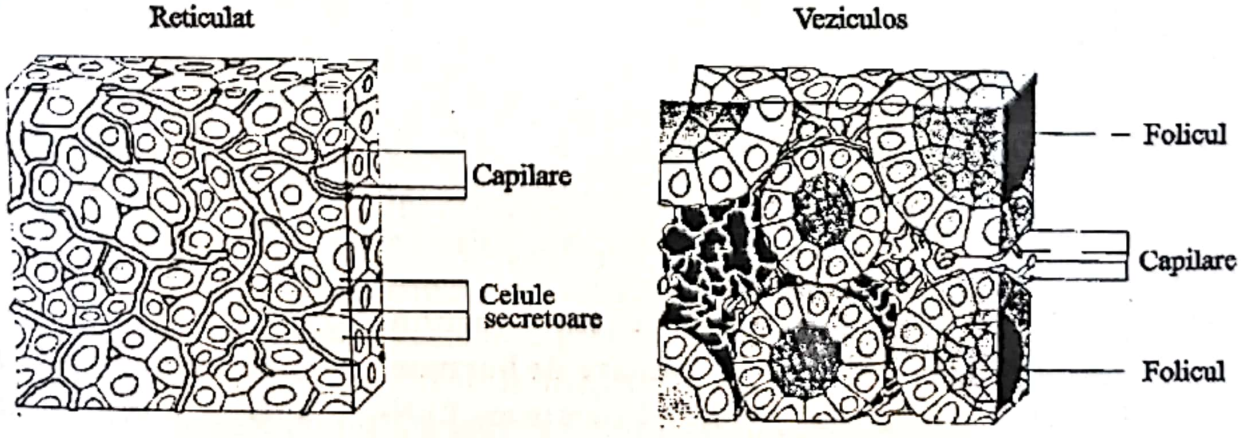

Fig. 3.2. Structurarea glandelor endocrine după tipul reticulat şi veziculos

Glandele endocrine reticulate (hipofiza, glandele suprarenale) sunt formate din cordoane de celule ramificate, printre care se remarcă numeroase capilare sinusoide şi de tip fenestrat. *Glandele endocrine de tip veziculos* sunt glande formate din numeroase vezicule sau *foliculi* (tiroida), care au luat naştere din dispunerea în coroană a celulelor epiteliale (fig. 3.3).

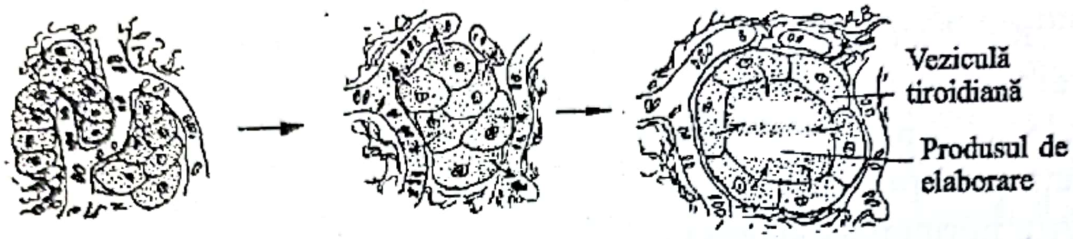

Fig. 3.3. Modalitatea formării veziculelor tiroidiene

Glandele dispersate sau difuze sunt reprezentate de insule de celule, diseminate în ţesutul conjunctiv din interiorul organului (glanda interstiţială a testiculului şi a ovarului). Celulele secretorii ce alcătuiesc parenchimul, studiate la MO, sunt caracterizate prin bogăţia în incluziuni, ce reprezintă fie substratul din care celula prelucrează hormonul, fie chiar hormonul stocat sub formă de picături sau granule. La ME, celulele endocrine au toate atributele unor celule cu secreţie activă: mitocondrii numeroase, aparat Golgi bine dezvoltat, un reticul endoplasmic bine reprezentat, cu ribozomi (RER-reticul endoplasmic rugos pentru celulele elaboratoare de hormoni polipeptidici), REN – reticul endoplasmic neted pentru celulele secretoare de hormoni steroizi), ribozomi şi lizozomi (fig. 3.4).

Glandele endocrine prezintă o structură morfologică mai simplă, fiind lipsite de canale excretorii şi având strânse relaţii cu vasele sanguine; acestea reprezintă atât calea de aport a substanţelor necesare sintezei, cât şi calea de eliminare a produşilor formaţi. Substanţele elaborate sunt fie de natură *proteică* sau *glicoproteică,* fie de natură *lipidică* şi se numesc *hormoni* (gr. *hormao* = a declanşa o activitate). Hormonii sunt vehiculaţi la distanţă de glanda unde sunt produşi şi acţionează asupra anumitor organe

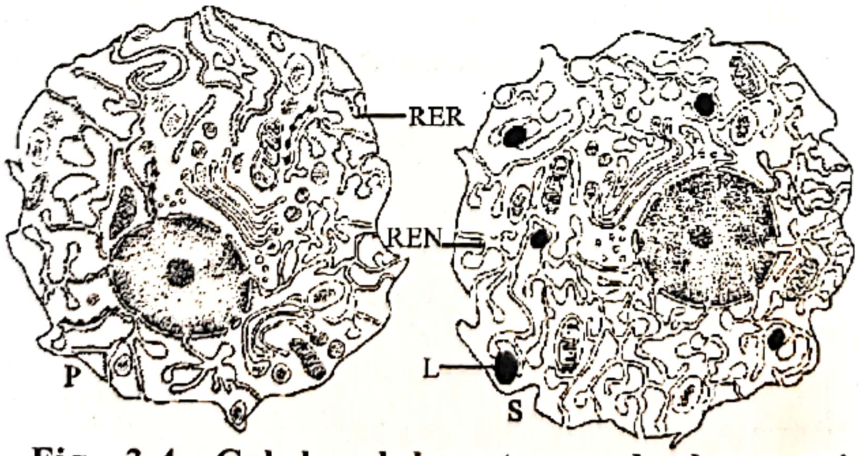

Fig. 3.4. Celula elaboratoare de hormoni polipeptidici (P) şi celula elaboratoare de hormoni steroizi (S) la ME: RER-reticul endoplasmic rugos; REN-reticul endoplasmic neted; L-picături de lipide

Scanned with OKEN Scanner

– *organe ţintă.* După timpul de acţiune, ei pot avea o perioadă de latenţă mai lungă, când sunt vehiculaţi pe cale sanguină, sau mai scurtă, când circulă pe cale nervoasă. Hormonii stimulează sau inhibă anumite procese din organele respective.

Celulele glandelor endocrine *nu prezintă o dublă polaritate* (pol bazal şi apical) ca în glandele exocrine; atât organitele cât şi granulele de secreţie sunt răspândite uniform în toată celula, fără a exista un pol secretor bine definit. *Face excepţie tiroida, care prezintă o dublă polaritate,* produsul de secreţie fiind stocat extracelular în interiorul *veziculei tiroidiene* (prin polul apical) sub formă de coloid. Înainte de a fi eliberat în circulaţie, coloidul este pinocitat de celulă prin polul apical, fuzionează cu lizozomii, iar *tireoglobulina* este degradată prin enzimele hidrolitice, rezultând *tiroxina,* care pătrunde prin polul bazal în capilarele sanguine. În glandele endocrine, vascularizaţia este bogată, reprezentată printr-o reţea capilară foarte dezvoltată, pentru ca fiecare celulă secretorie să fie în legătură directă cu vasul într-o zonă a membranei celulare. Capilarele sanguine susţinute de stroma reticulară sunt de tip sinusoid sau de tip fenestrat, cu lamina bazală subţire, dublată de fibre de reticulină foarte fine. Distanţarea celulelor endoteliale şi fenestrarea lor, înlesnesc trecerea substanţelor precursoare pentru formarea hormonilor din curentul sanguin la celulele parenchimului pe de o parte, iar pe de alta, trecerea hormonilor din celulele elaboratoare în sânge, pentru a fi vehiculate la organele ţintă. Glandele endocrine sunt bogat inervate prin fibre de natură vegetativă (orto- şi parasimpatice) care se termină prin arborizaţii fine la nivelul celulelor glandulare.

În funcţie de natura chimică a hormonului sintetizat se deosebesc trei tipuri de celule endocrine : *celule care sintetizează polipeptide mari; celule care elaborează steroizi* şi *celule secretoare de polipeptide mici.*

- *Celulele care sintetizează polipeptide mari* sunt celule cu citoplasma moderat bazofilă, datorită *reticulului endoplasmic rugos dezvoltat,* cu granule de secreţie uniform răspândite. Produsul secretat fiind în cantitate mai mică, bazofilia reticulului endoplasmic rugos şi a granulelor de secreţie va fi mai redusă, comparativ cu bazofilia celulelor exocrine, bogat secretante de proteine.

Dimensiunea, forma, colorabilitatea histochimică a granulelor de secreţie, cât şi densitatea lor electronomicroscopică, sunt specifice pentru fiecare hormon în parte. Celulele secretoare de polipeptide mari sunt din: hipofiză, tiroidă, paratiroidă, celulele alfa din insulele Langerhans.

Aceste celule sintetizează şi o proteină de asociere *«un cărăuş specific hormonului»* unite printr-o legătură labilă, care împiedică difuzarea produsului de secreţie polipeptidic prin veziculele golgiene şi care, în momentul exocitozei sau ulterior, se desface de hormon. În timp ce prezenţa granulelor de sinteză poate ilustra o activitate normală a acestor tipuri de celule, absenţa lor nu indică stadiul funcţional al glandei, reprezintă fie un aspect de hipofuncţie, fie rezultatul unei

Scanned with OKEN Scanner

eliberări recente în sânge a hormonului, în urma unei solicitări prelungite a organismului.

- *Celulele care elaborează steroizi* (celulele interstiţiale ale testicului, ovarului, suprarenalei) sunt celule palid acidofile, poliedrice sau sferice, cu nucleul central şi citoplasma spumoasă, bogată în picături lipidice. Aceste celule nu au capacitatea de a stoca produsul de sinteză, ci acesta este eliminat, în funcţie de cerinţele organismului, imediat ce este sintetizat. De aceea, celula stochează doar precursorii steroizilor.

Ultrastructural, se evidenţiază un *reticul endoplasmic neted,* foarte dezvoltat, necesar pentru sinteza colesterolului din acetat şi apoi formarea pregnenolonului, ca în final să rezulte hormoni androgeni, estrogeni şi progesteron.

- *Celulele secretoare de polipeptide mici* sunt celule care concentrează în citoplasma lor, *amine biogene* ca : *adrenalina, noradrenalina, serotonina (5-hidroxitriptamina, 5-HT),* sau aminoacizi precursori ai acestora, din care sintetizează aminele corespondente. Aceaste celulele prezintă o intensă activitate a aminoacid decarboxilazei. Datorită caracteristicii menţionate, celulele sunt denumite ca aparţinând sistemului APUD (tabelul 3.1) *(Amine Precursor Uptake and Decarboxylation - sistemul de prelucrare şi de decarboxilare a precursorilor aminici).* O parte din celulele APUD au origine embrionară comună în *crestele neurale,* ele având funcţii de sinteză, stocare şi eliminare a aminelor biogene, ulterior câştigând proprietatea de a sintetiza şi secreta în paralel şi polipeptide. Astfel, celulele mai sunt cunoscute şi sub denumirea de celule secretoare de polipeptide şi amine biogene. Granulele secretorii conţin aceste substanţe şi astfel la mamifere, sunt descrise aproximativ 30 de tipuri celulare care aparţin acestui grup.

După afinităţile lor tinctoriale, putem distinge din întreaga heterogenitate de astfel de celule endocrine, două mari grupe : unele *argentafine* şi altele, *argirofile.*

Celulele argentafine prezintă granulaţii ce reduc fără vreun tratament adiţional argintul amoniacal, colorându-se în negru. Deoarece în unele celule, granulaţiile au şi afinitate pentru sărurile de crom (bicromat), apărând brune, celulele au fost numite şi *cromafine (enterocromafine* – EC). Ele elaborează *serotonina (5-hidroxitriptamina 5-HT).* Sunt prezente în mucoasa gastrică şi cea intestinală, printre celulele epiteliului de suprafaţă, dar mai ales în cel glandular. Ultrastructural, aceste celule sunt de formă piramidală, cu un complex Golgi supranuclear dezvoltat. Granulele electronodense sunt numeroase, cu diametrul de 200 nm şi conţin produsul de secreţie, *serotonina.* Această substanţă biologic activă apare şi în alte organe, dar se pare că 2/3 din întreaga cantitate este furnizată de celulele endocrine din mucoasa gastro-intestinală. Serotonina joacă un rol important în motilitatea tubului digestiv. Celulele argentafine secretă şi *substanţa P (motilina).*

Scanned with OKEN Scanner

Tabelul 3.1. Cele mai cunoscute celule APUD prezente în organism

Denumirea celulei	*Localizarea*	*Polipeptidul produs*	*Amina biogenă*
A	Stomac	Glucagon	–
G	Stomac	Gastrină	–
EG		Glucagon	–
S	Intestin	Secretină	–
D		Somatostatină	Serotonină (5-HT)[x)]
C		ACTH	Triptamină
	Adenohipofiză		
M		MSH	Triptamină
C (parafoliculare)	Tiroidă	Calcitonină	Serotonină (5-HT)
A		Glucagon	Dopamină
B	Ins. Langerhans	Insulina	Dopamină
D	din pancreas	Somatostatina	Serotonină (5-HT)
A		Cromogranină	Adrenalină
NA	Medulosuprarenală		Noradrenalină

5-HT [x)] – 5-hidroxitriptamina

Celulele argirofile sunt mai mici decât celulele argentafine şi nu ajung cu polul apical la suprafaţa epiteliului. Granulaţiile din citoplasmă sunt inegale şi au proprietatea de a reduce azotatul de argint amoniacal, numai după tratarea prealabilă cu reactivi reducători. În cadrul acestor celule, în funcţie de structura organitelor şi conţinutul granulelor secretorii, au fost descrise următoarele tipuri celulare: A, G, EG, S, D, I, K, N.

Celulele A, ultrastructural, sunt asemănătoare celulelor A (alfa) din insulele Langerhans ale pancreasului. Granulele intracitoplasmatice conţin *hormonul glucagon* cu un rol hiperglicemiant prin acţiune glicogenolitică hepatică. Aceste celule aparţin sistemului APUD.

Celulele G sunt mai înalte, ajung până la lumen şi au granulele sferice, cu diverse densităţi ultramicroscopice. Se găsesc predominant în regiunea pilorică a stomacului, dar şi în duoden. Ele secretă *gastrina,* cu rol în stimularea formării HCl. Aceste celule fac parte şi ele din sistemul APUD.

Scanned with OKEN Scanner

Celulele EG sunt răspândite în special la nivelul ileonului şi colonului şi secretă *enteroglucagon* (EG).

Celulele S elaborează *secretina* cu rol în eliminarea ionică şi a apei în ficat şi pancreas. Ele aparţin sistemului APUD.

Celulele D sunt similare cu celulele de tip D din insulele Langerhans din pancreas. Ele sunt localizate în stomac şi duoden şi sunt implicate în sinteza *somatostatinei.*

Celulele I secretă *colecistokinina,* hormon cu rol în contracţia veziculei biliare şi în elaborarea enzimelor pancreatice.

Celulele K se găsesc în intestinul subţire şi elaborează peptide inhibitorii ale secreţiei gastrice (GIP – *gastric inhibitory peptide*).

Celulele N elaborează *neurotensina* care inhibă secreţia gastrică, creşte glicemia şi intervine în motilitatea gastro-intestinală.

Unii produşi ai celulelor endocrine gastro-intestinale acţionează ca adevăraţi hormoni peptidici (ex. *gastrina, secretina şi colecistokinina),* care sunt antrenaţi în circulaţia sanguină de unde ajung la organele ţintă (stomac, pancreas şi vezica biliară). Alte peptide *(enteroglucagon, motilina, VIP – vasoactive intestinal peptide)* sunt considerate a fi «candidaţi hormonali», a căror acţiune farmacologică, deşi cunoscută, nu a fost încă explicată în procesele fiziologice. Unele peptide *(somatostatina)* pot fi eliberate în ţesutul conjunctiv înconjurător, unde influenţează celulele din imediata vecinătate (activitate *paracrină*).

3.2. Hipotalamusul

La nivelul hipotalamusului se delimitează mai multe regiuni şi arii. Importanţa majoră în sistemul funcţional endocrin o au *nucleii hipotalamici* constituiţi din neuroni secretori.

În hipotalamus s-au evidenţiat următoarele grupuri de neuroni: *anterior, mijlociu* şi *posterior.* Denumirea grupurilor de neuroni a fost dată în raport cu poziţia fiecăruia faţă de axul hipotalamo-hipofizar, faţă de ventriculul III şi infundibulul acestuia (fig. 3.5; fig. 3.6).

În *grupul anterior* în raport cu localizarea câmpurilor de neuroni se evidenţiază *nucleul supraoptic (SON)* şi *nucleul paraventricular (PVN).* SON se remarcă deasupra chiasmei optice, în timp ce PVN este situat anterior ventriculului al III-lea. Neuronii din SON şi PVN sunt de talie mare (25-30 μm), multipolari, cu nucleul veziculos, localizat excentric şi nucleolat (fig. 3.7). Axonii acestor neuroni, în secţiunile colorate prin impregnări argentice, pot fi urmăriţi în câmpul microscopic pe distanţe de sute de micrometri. În lungul acestor axoni se remarcă

Scanned with OKEN Scanner

granule în şiraguri, de diferite dimensiuni şi PAS pozitive. Aceleaşi granule se evidenţiază şi în corpii Herring ai neurohipofizei.

Grupurile laterale sunt situate în raport cu axul medio-sagital al hipotalamusului, de o parte şi de alta a ventriculului III. În structura unui grup lateral intră doi nuclei: *nucleul hipotalamic dorsomedial* şi *nucleul hipotalamic ventromedial*. Aceşti nuclei se deosebesc numai prin poziţia lor, în timp ce sub aspect structural cuprind neuroni cu morfologie similară. Astfel, neuronii au dimensiunea de 15 µm, sunt multipolari şi conţin în neuroplasmă granule PAS-pozitive.

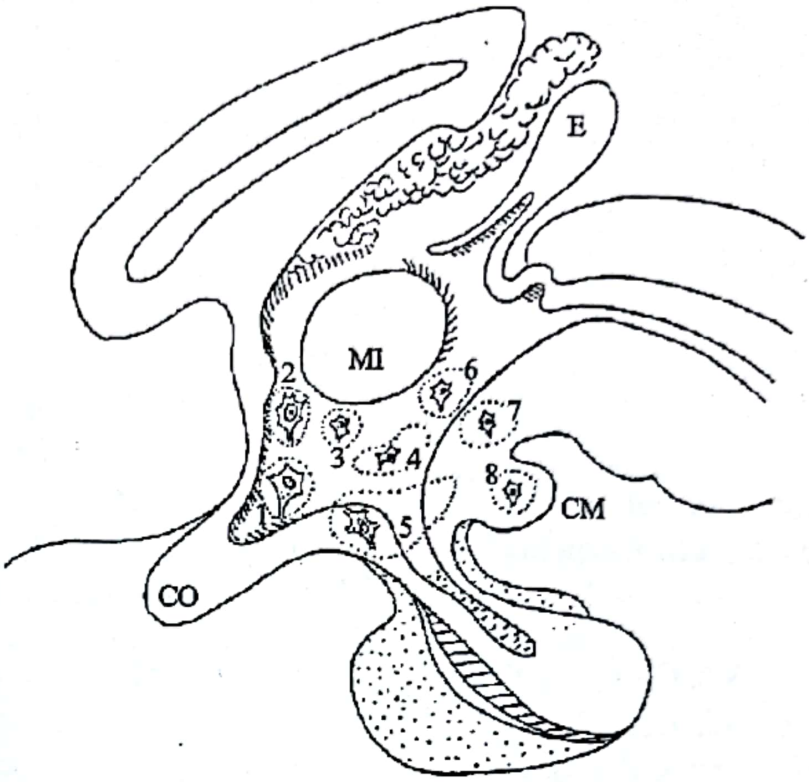

Fig. 3.5. Complexul hipotalamo-hipofizar la suinele femele: Grupul anterior *(1. nuc. supraopticus; 2. nuc. paraventricularis);* Grupul lateral (3. *nuc. hypotalamicus dorsomedialis;* 4. *nuc. hypotalamicus ventromedialis*); Grupul mijlociu (5. *nuc. infundibularis*); Grupul posterior (6. *nuc. periventricularis caudalis*; 7. *nuc. premamilaris*; 8. *nuc. corporis mamilaris*) ; E - epifiza; MI - masa intermediară; CO - chiasma optică; CM - corpul mamilar; *3, 4, 5, 6, 7 - formează aria hipofizotropă a hipotalamusului la scroafă, cu neuroni multipolari secretori de RH şi IH

Grupul mijlociu se remarcă în jurul originii infundibulului ventriculului III, de unde şi denumirea de *nucleu infundibular*, care este structurat din neuroni multipolari, cu dimensiunea de 12 µm şi cu numeroase granule în citoplasmă (fig. 3.8)

Grupul posterior include neuronii localizaţi posterior ventriculului III. Unii neuroni cu dimensiunea de 10 µm sunt dispuşi în apropierea epiteliului ependimar al ventriculului III, structurând *nucleul periventricular caudal*, în timp ce alţi neuroni apar anterior corpului mamilar, cu dimensiunea de 11 µm, formând *nucleul premamilar*.

În corpul mamilar s-au evidenţiat neuroni multipolari cu dimensiunea de 18 µm, ce structurează *nucleul mamilar*.

Scanned with OKEN Scanner

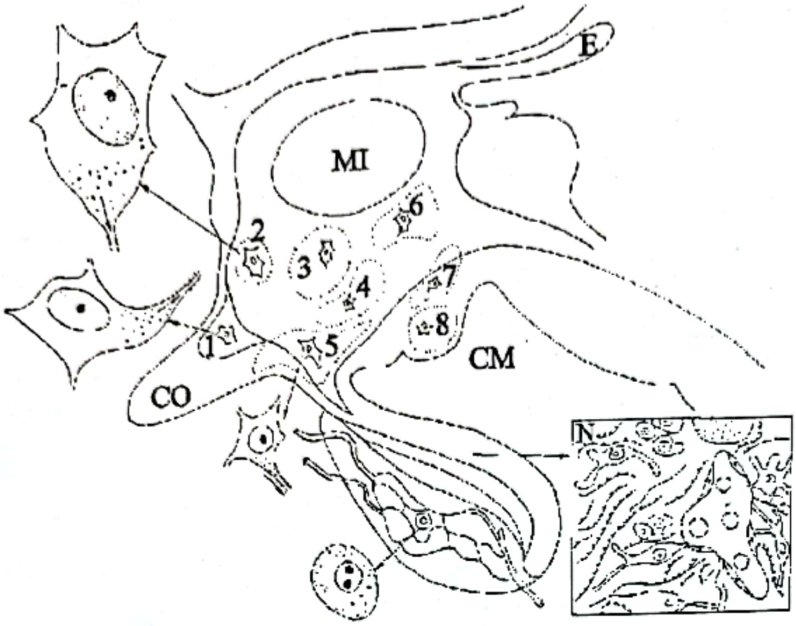

Fig. 3.6. Complexul hipotalamo-hipofizar la ovinele femele: Grupul anterior (1. *nuc. supraopticus*; 2. *nuc. paraventricularis*); Grupul lateral (3. *nuc. hypotalamicus dorsomedialis;* 4. *nuc. hypotalamicus ventromedialis*); Grupul mijlociu (5. *nuc. infundibularis*); Grupul posterior (6. *nuc. periventricularis caudalis*; 7. *nuc. premamilaris*; 8. *nuc. corporis mamilaris*); N-neurohipofiza; E - epifiza; MI - masa intermediară; CO - chiasma optică; CM - corpul mamilar; *3, 4, 5, 6, 7 - formează aria hipofizotropă a hipotalamusului la oaie, cu neuroni hipotalamici

Fig. 3.7. Hipotalamus de oaie, nucleul paraventricular (NPV) cu neuroni multipolari de 25-30 µm. Col. Novelli; x 400

Sistemele de interrelaţie între hipotalamus şi hipofiză sunt: *sistemul hipotalamo–adenohipofizar* şi *sistemul hipotalamo-neurohipofizar* (fig. 3.9).

Sistemul hipotalamo-neurohipofizar este reprezentat de nucleii din zona hipotalamică anterioară - *nucleii supraoptici şi paraventriculari.* Axonii formează fasciculul hipotalamo-neurohipofizar (tija hipofizară). Nucleii supraoptici şi paraventriculari sintetizează *vasopresina (ADH)* şi *oxitocina (OXT).* Aceşti doi hormoni sunt legaţi de o proteină specifică - *neurofizina* - fiind transportaţi de-a lungul axonilor în neurohipofiză.

Mult timp s-a considerat că nucleul supraoptic (NSO) secretă *vasopresina* (ADH), iar nucleul paraventricular (NPV) *oxitocina.* Studiile imunocitochimice actuale au relevat distribuţia egală a acestor neurohormoni în ambii nuclei. Neuropeptidele secretate sunt cuplate cu o proteină transportoare, formând agregate granulare cu un diametru

Scanned with OKEN Scanner

de 5-200 nm. Acest complex se desface la nivelul capilarelor neurohipofizei, ADH-ul şi oxitocina trecând în sângele capilar. În plus, ADH cuplat cu proteina sa transportoare, *neurofizina*, poate fi eliberat şi în sistemul port-venos hipotalamo-adenohipofizar, potenţând acţiunea hormonului de eliberare al ACTH-ului.

Fig. 3.8. Hipotalamus de oaie, neuron multipolar din nucleul infundibularis, ce elaborează FSH-RH şi LH-RH.
Col. Novelli ; x 900

Sistemul hipotalamo-hipofizar este reprezentat de o arie semilunară medio-bazală talamică numită *aria hipofizotropă* care realizează legătura vasculară de tip special cu adenohipofiza prin sistemul venos porthipofizar descris de Popa şi Fielding (1930). În structura acestei arii intră neuronii ce secretă hormoni hipofizotropi de *stimulare* sau *eliberare* (Releasing Hormones = RH-hormon de eliberare; *to release* = a elibera) şi *inhibitori* (Inhibiting Hormones = IF-hormon de inhibare; *to inhibit* = a inhiba) ai secreţiilor adenohipofizare (fig. 3.10).

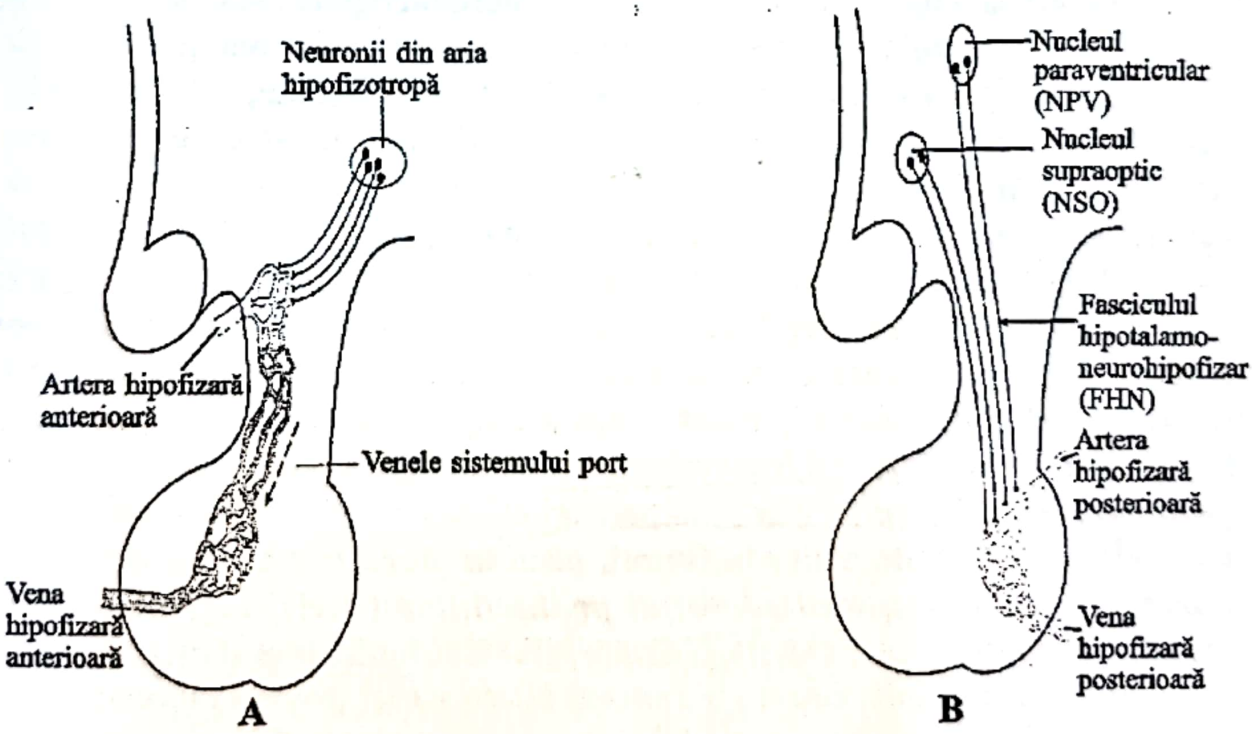

Fig. 3.9. Interrelaţiile hipotalamus-hipofiză: A-sistemul hipotalamo-adenohipofizar (sistemul venos port hipotalamo-adenohipofizar); B-sistemul hipotalamo-neurohipofizar

Scanned with OKEN Scanner

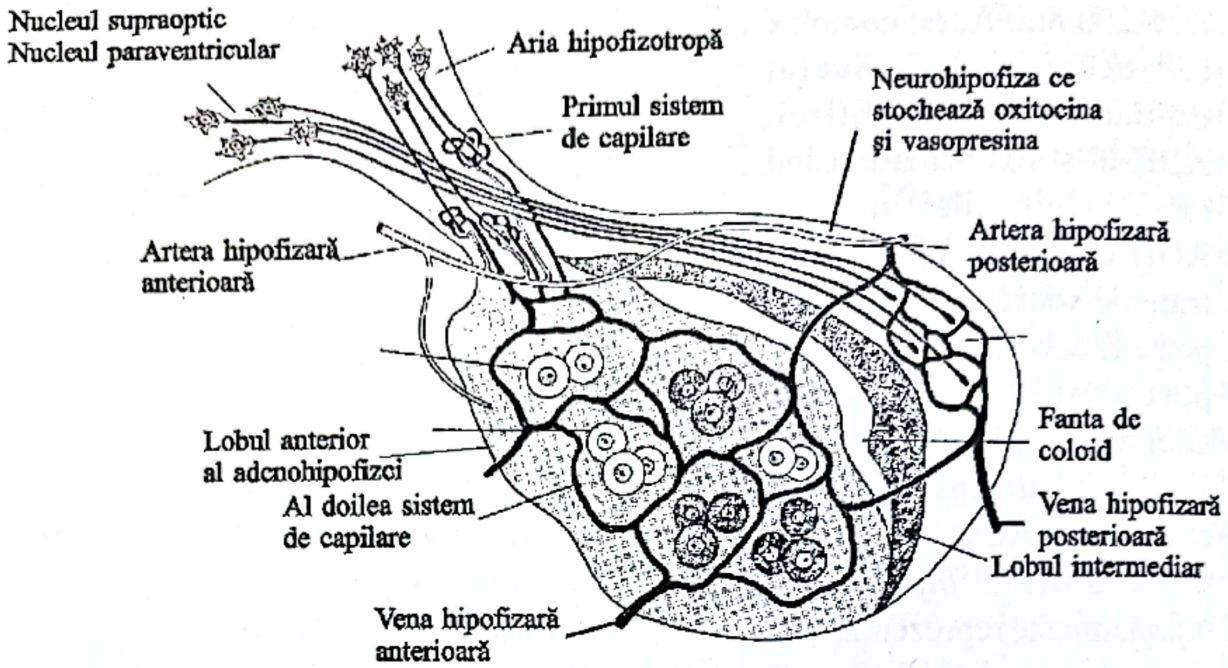

Fig. 3.10. Sistemul hipotalamo-adenohipofizar şi sistemul hipotalamo-neurohipofizar la vacă *(Liebich şi colab., 1999)*

Proprietăţile comune ale hormonilor hipotalamici sunt: lipsa de specificitate, structura chimică de polipeptide, secreţia în cantităţi de ordinul nanogramelor şi mecanismul de acţiune la nivelul membranelor celulelor adenohipofizare, prin adenilciclază.

Pentru ca o substanţă să fie considerată hormon hipotalamic - de stimulare sau de inhibare hipofizară - este necesar să îndeplinească trei condiţii:
- să fie sintetizată de către neuronii secretori ai hipotalamusului;
- să fie decelată în sistemul port venos hipotalamo-hipofizar în concentraţii mai ridicate decât în circulaţia sistemică;
- să fie activă asupra celulelor secretorii ale adenohipofizei.

Hormonii de stimulare sunt secretaţi pentru fiecare hormon adenohipofizar şi sunt specifici pentru secreţiile respective. Ei sunt eliberaţi de axonii neuronilor secretori la nivelul eminenţei mediane a hipotalamusului şi apoi sunt transportaţi prin sistemul venos port hipofizar la fiecare tip de celulă pentru elaborarea hormonilor specifici. Astfel, sunt secretaţi în hipotalamus hormonii de eliberare pentru toţi cei şapte hormoni adenohipofizari.

În privinţa hormonilor inhibitori, până în prezent se cunosc următorii: *hormonul de inhibiţie al secreţiei prolactinice* (PIH), *al secreţiei de melanostimulină* - MSH (MIH) şi al *hormonului somatotrop* (SIH), numit şi *somatostatin*.

Scanned with OKEN Scanner

Principalii hormoni hipotalamici:

- *oxitocina (OXT)* şi *vasopresina (ADH)* secretaţi de nucleul supraoptic (NSO) şi nucleul paraventricular (NPV) şi depozitaţi în neurohipofiză sub forma *corpilor Herring*;
- *releasing hormonii:*
  - SRH - *Somatotropin Releasing Hormon;*
  - TRH - *Tireotropin Releasing Hormon;*
  - CRH - *Corticotropin Releasing Hormon;*
  - FSH-RH; Gn-RH-*Gonadotropin Releasing Hormon;*
  - LH-RH; L-RH; Gn-RH – *Luteinizing Releasing Hormon;*
  - PRH - *Prolactin Releasing Hormon;*
  - MRH - *Melanotropin Releasing Hormon.*
- *inhibiting hormonii:*
  - PIH - *Prolactin Inhibiting Hormon;*
  - SIH - *Somatotropin Inhibiting Hormon;*
  - MIH - *Melanotropin Inhibiting Hormon.*

3.3. Hipofiza

Hipofiza este una dintre cele mai importante glande endocrine prin legăturile sale intime cu sistemul nervos central şi cu aproape toate celelalte glande cu secreţie internă. Este aşezată în şeaua turcească (depresiune a osului sfenoid), ataşată diencefalului printr-un pedicul numit *tija hipofizară*. Hipofiza se mai numeşte şi *glandă pituitară*, deoarece Galenus considera că are rol în secreţia flegmei, a *pituitei* (*pituita* = mucozitate). Numele de hipofiză datează din anul 1778 când este folosit de Sommerring (*hypo* = jos şi *phisis* = a creşte). Embriologic, anatomic şi fiziologic, hipofiza cuprinde două părţi: *anterohipofiza (adenohipofiza)* şi *neurohipofiza*. Originea embriologică diferită explică morfologia şi fiziologia lor variată. *Adenohipofiza* ia naştere din plafonul gurii primitive – *stomodeum*- unde se produce o evaginare a epiteliului, care proliferează spre sistemul nervos central şi formează o pungă numită *punga lui Rathke*. Aceasta creşte în detrimentul cavităţii care se micşorează. În acelaşi timp, din planşeul celui de al treilea ventricul, se formează o evaginare cu proliferarea ţesutului nervos nevroglic (mugurele diencefalic), care se alătură de mugurele din stomodeum. Prin alăturarea celor două părţi se formează *glanda hipofiză*. Primordiul bucal va pierde legătura cu plafonul bucal prin fragmentarea şi involuţia cordonului epitelial şi va forma adenohipofiza în timp ce primordiul nervos, îşi va păstra legătura cu diencefalul prin tija hipofizară. Cavitatea pungii Rathke se va micşora, cei doi pereţi se vor alipi, delimitându-se un lob anterior şi un lob intermediar, acesta din urmă alipit lobulului nervos. Din

Scanned with OKEN Scanner

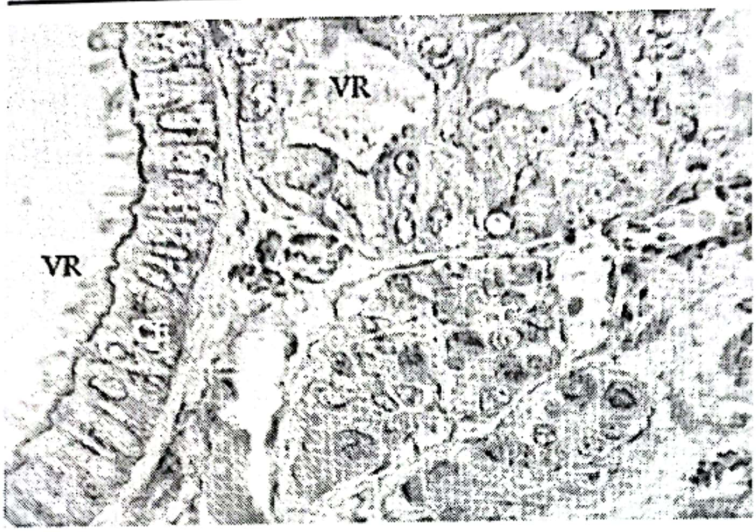

Fig. 3.11. Veziculă Rathke (VR) cu diametrul de 510 µm în treimea anterioară a lobului anterior al adenohipofizei de vacă Brună, în vârstă de 4 ani: CE-celule epiteliale cu cili; CC-celule cromofile izolate. Col. MH_2; x 200

cavitate rămâne o fantă numită *„fanta hipofizară" (fanta cu coloid).* În embriogeneza hipofizei la vacă sunt situații când are loc pensarea pungii Rathke în anumite zone, ce conduce la formarea unor vezicule cu diametrul de 30-520 µm căptușite de un epiteliu de tip respirator, prevăzut cu cili *(Cotea C., 2000).* Acestea s-au numit *vestigii Rathke* (fig. 3.11), care au fost evidențiate și în adenohipofiză la suine *(Paul I., 1990).*

Lobul anterior trimite de asemenea o prelungire care

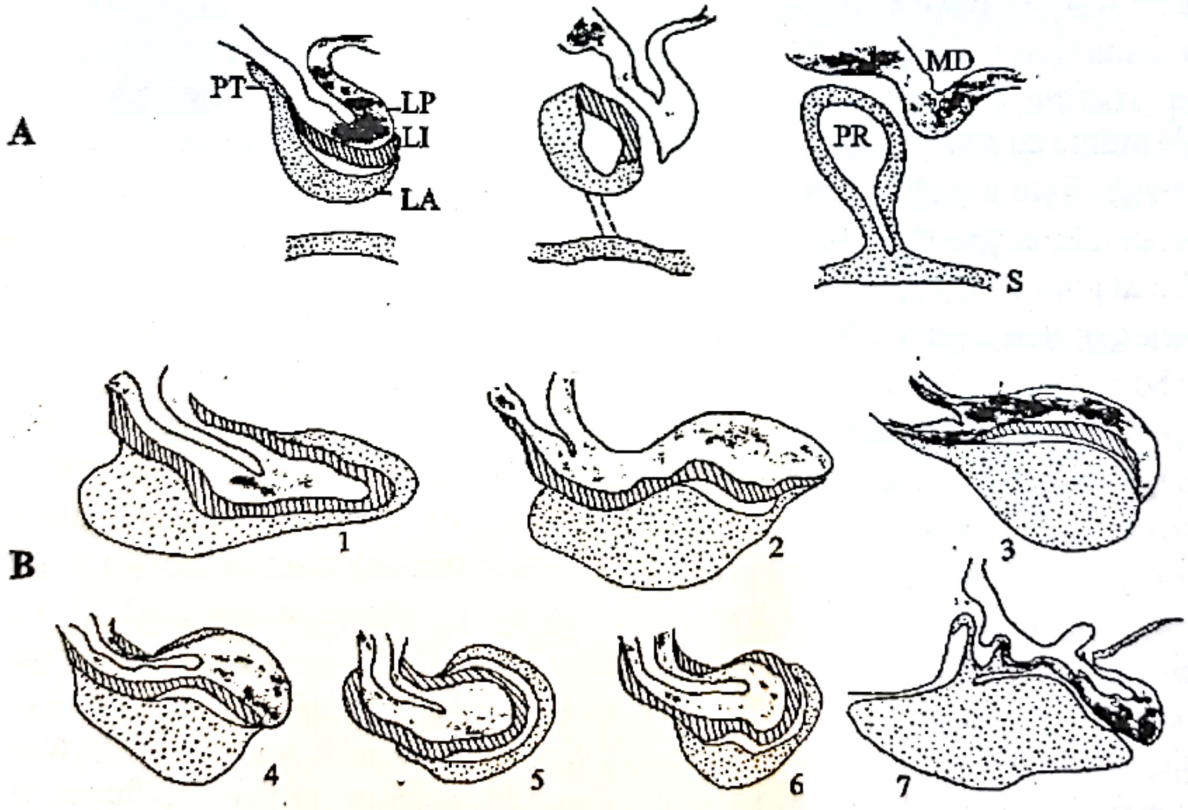

Fig. 3.12. A. Embriogeneza hipofizei: S-stomodeum; PR-punga Rathke; MD-mugure diencefalic; LA-lobul anterior; LI-lobul intermediar; PT-partea tuberală; LP-lobul posterior; **B. Hipofiza la diverse specii:** 1-cal; 2-bou; 3-oaie; 4-porc; 5-câine; 6-pisică; 7-găină

Scanned with OKEN Scanner

înveleşte tija hipofizară constituind *partea tuberală.* În lobul nervos, cavitatea care derivă din ventriculul III dispare sau uneori persistă sub forma unei mici cavităţi căptuşită cu epiteliul ependimar denumită *recessus infundibular.* Astfel, se constituie complexul glandular denumit *hipofiză* (fig. 3.12).

Hipofiza este formată din *adenohipofiză* şi *neurohipofiză* (fig. 3.13).

- Adenohipofiza
  - lobul anterior (pars distalis)
  - lobul intermediar (pars intermedia)
  - porţiunea tuberală (pars tuberalis)
- Neurohipofiza
  - lobul posterior (pars nervosa)
  - tija
  - eminenţa mediană

3.3.1. Adenohipofiza

Adenohipofiza este partea cea mai voluminoasă a glandei, reprezentând cca. 77 % şi este formată din *lobul anterior (pars distalis), lobul intermediar (pars intermedia)* şi *porţiunea tuberală (pars tuberalis).*

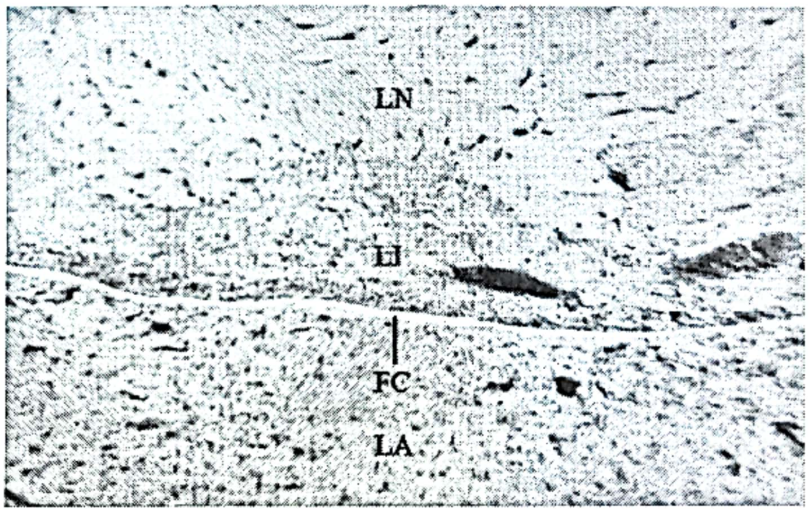

Fig. 3.13. Hipofiză de şoarece: LA-lobul anterior; FC-fanta de coloid; LI-lobul intermediar; LN-lobul nervos. Col. MH_2; x 80

Lobul anterior (pars distalis) este structurat după tipul reticulat. Celulele au o foarte mare varietate de formă, mărime şi afinităţi tinctoriale. În secţiunile colorate HE se remarcă prezenţa următoarelor tipuri de celule, după afinitatea tinctorială a citoplasmei: *celule cromofobe, celule cromofile (acidofile şi bazofile).* Prin folosirea de metode de colorare cu acid-periodic-Schiff (PAS), aldehid-fuxină, metode imuno-histochimice, tehnica imuno-fluorescenţei pentru evidenţierea hormonilor de natură protidică, metoda de colorare MH_2 *(Mircea Hurduc, 1968)*, în cadrul acestor trei grupe celulare se evidenţiază alte tipuri de celule cu caractere morfologice diferite, ce elaborează hormoni specifici. Sintetizând toate rezultatele, se descriu în lobul anterior al hipofizei, următoarele celule (fig. 3.14):

Scanned with OKEN Scanner

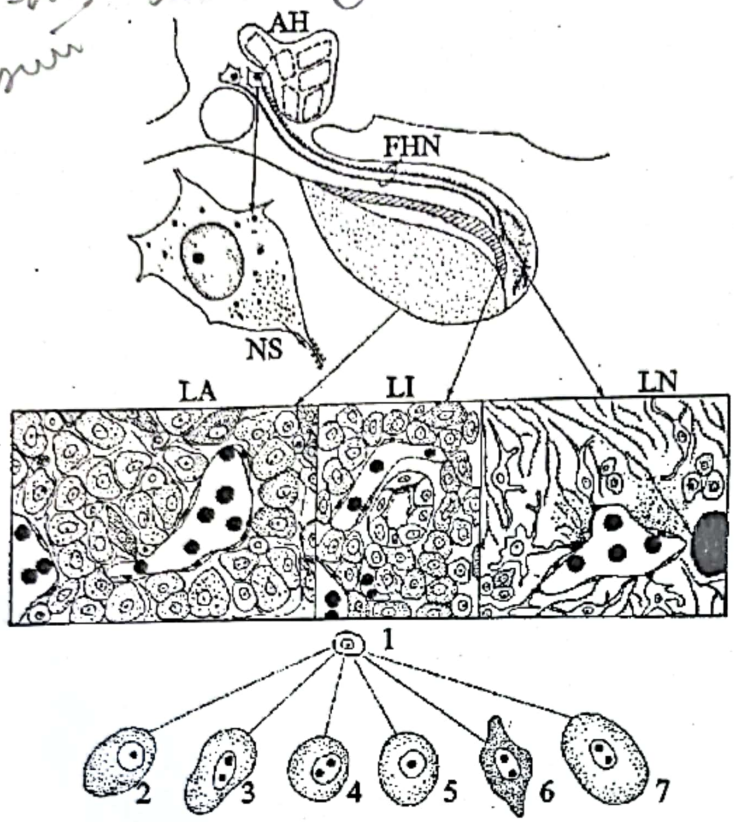

Fig. 3.14. Structura histologică a hipofizei şi legătura sa cu hipotalamusul. AH-aria hipofizotropă; FHN-fasciculul hipotalamo-neurohipofizar; NS-neuron secretor din nucleul supraoptic şi paraventricular; LA-lobul anterior; LI-lobul intermediar; LN-lobul nervos. Citologia adenohipofizei: 1-celula cromofobă; 2-alfa; 3-eta; 4-epsilon; 5-gama; 6-delta; 7-beta

Se va descrie citologia lobului anterior al hipofizei la taurine, folosind pentru comparaţie şi datele corespunzătoare de la alte specii.

Celulele cromofobe nu constituie o populaţie omogenă, unele din ele sunt cromofile (acidofile şi bazofile) *degranulate* după ce au elaborat secreţia în aşa fel încât apartenenţa lor la un tip sau altul este dificil de stabilit. În această categorie se pot observa celulele de dimensiunile cromofilelor şi cu citoplasma lipsită de granule.

Există însă şi o populaţie de celule cromofobe mici *(primordiale)* de 7 µm, de un aspect ovalar sau triunghiular, cu foarte puţină citoplasmă, clară, agranulară, cu afinităţi tinctoriale slabe şi cu nucleul aşezat central şi nucleolat. Aceste celule sunt organizate în cuiburi mici sau foarte rar apar izolate şi constituie sursa de înlocuire a celulelor cromofile, care se realizează prin mitoze.

- Cromofobe
  - primordiale
  - degranulate (*) cromofile, ce au elaborat hormonii)
- Cromofile
  - neglicoprotidice (PAS-negative)
    - alfa (STH, GH)
    - eta (LTH, PRL)
    - epsilon (ACTH)
  - glicoprotidice (PAS-pozitive)
    - beta (FSH)
    - gama (LH, ICSH)
    - delta (TSH)

- Lobul intermediar: celule cromofobe
  cromofile PAS-pozitive (MSH) (tabelul 3.1)

Celulele cromofile sunt celule secretoare, ce conţin granulaţii specifice în citoplasmă. Aceste granulaţii reprezintă substratul chimic al hormonului sau însuşi hormonul respectiv. După elaborarea în sânge a secreţiei, celulele se degranulează, aceasta indicând stadiul final al secreţiei. Durata de viaţă a celulelor secretoare nu se cunoaşte. După unele cercetări, ele dispar printr-un proces de topire (*holocrinie*), înlocuirea celulelor secretoare făcându-se frecvent prin mitoze. Există posibilitatea trecerii unui tip de celulă într-altul, în funcţie de necesităţile organismului în anumiţi hormoni.

Toate tipurile de celule secretoare din lobul anterior al hipofizei la MO conţin în citoplasmă numeroase granule care se colorează diferit în funcţie de tipul de celulă. Pentru a nu se repeta în text, la fiecare celulă secretoare, se prezintă la început aspectele generale comune la ME. Astfel, celulele secretoare prezintă toate organitele bine dezvoltate: aparatul Golgi, reticulul endoplasmic granular, cel agranular foarte puţin evident, mitocondrii, ribozomi şi lizozomi.

Celulele acidofile, neglicoprotidice (PAS-negative) au afinitate pentru coloranţii acizi şi conţin în citoplasmă granule mari. Sunt cele mai numeroase, localizate mai ales în centrul lobulului anterior al hipofizei şi reprezintă 75 % din populaţia cromofilă a acesteia.

Celulele alfa (STH – Somatotropic Hormone, GH - Growth Hormone) secretă *hormonul de creştere* care a fost izolat în stare impură de Evans (1921) din hipofiza de bou, şi în stare pură în anul 1955, de Evans şi Li. Aceste celule au forme variabile, dar în cadrul acestora predomină forma ovalară, cu dimensiunea medie de 13-15 µm şi cu 1-2 nuclei nucleolaţi. Ele sunt foarte numeroase şi situate mai ales în centrul lobului anterior. În citoplasmă conţin granule relativ mari, PAS-negative. Deoarece granulele nu se colorează în mod distinct, întreaga citoplasmă capătă o tentă oranj în coloraţia MH_2. Procentul şi încărcarea celulelor alfa cu granule diferă în funcţie de vârstă şi starea fiziologică a animalului. La fetuşii masculi şi femeli de taurine, acestea sunt primele celule din categoria celulelor cromofile care apar în lobul anterior *(Cotea C., 1977).*

Celulele eta (LTH-Luteotropic Hormone, PRL-Prolactine) secretă *hormonul luteotrop,* care are rol în menţinerea activităţii secretorii a *corpului luteal* (corpul galben) pentru elaborarea de progesteron. LTH-ul este secretat în cantităţi mari în cursul lactaţiei, exercitând o acţiune directă asupra secreţiei lactate în glandele mamare, de unde şi denumirea de *hormon lactogen, galactogen, prolactina* sau *mamotrofina.* Celula are formă ovalară, cu dimensiunea medie de 10,5 µm. Nucleul este veziculos, nucleolat, cu dimensiunea medie de 4 µm şi aşezat central.

Tabelul 3.2. *Hormonii hipofizari şi hipotalamici*

Nr. crt.	*Hormoni hipofizari*		*Hormoni hipotalamici*	
	Abrevieri	*Denumirea*	*Abrevieri*	*Denumirea*
1.	STH; GH	Somatotropic Hormone, Growth Hormone, Hormonul de creştere	SRH; GH-RH *) SHIF; GH-RIH	Somatotropin Releasing Hormone, Growth Hormone-Releasing Hormone, Hormonul de eliberare al STH Somatotropin Inhibiting Hormone, Growth Hormone Inhibiting Hormone, Hormonul de inhibare al STH
2.	LTH; PRL	Luteotropic Hormone, Prolactine, Hormonul luteotrop, Lactogen, Mamotrofina, Galactogen	PRH *) PIF; PIH	Prolaction-Releasing Hormone, Hormonul de eliberare al prolactinei Prolactin-Inhibiting Hormone, Hormonul de inhibare al prolactinei
3.	ACTH	Adrenocorticotropic Hormone, Hormonul adrenocorticotrop, Corticotropina	CRH	Corticotropin-Releasing Hormone; Hormonul de eliberare al corticotropinei
4.	FSH	Follicle-Stimulating Hormone, Hormonul de stimulare foliculară, Gonadotropina A, Gonadostimulina A	FSH-RH; FRH	Follicle Stimulating-Releasing Hormone, Hormonul de eliberare al FSH
5.	LH; ICSH	Luteinizing Hormone, Hormonul luteinizant, Interstitial Cell Stimulating Hormone, Hormonul de stimulare al celulelor interstiţiale, Gonadotropina B, Gonadostimulina B	LH-RH; LRH	Luteinizing Hormone Releasing Hormone; Hormonul de eliberare al hormonului luteinizant
6.	TSH	Thyrotropic Hormone, Hormonul tireotrop, Tireostimulina, Tireotropina	TRH	Thyreotropin-Releasing Hormone; Hormonul de eliberare al tirotropinei
7.	MSH	Melanocyte-stimulating Hormone, Hormonul de stimulare al melanocitelor, Melanostimulina	MFH *) MIH	Melanotropin-Releasing Hormone; Hormonul de eliberare al melanotropinei Melanotropin-Inhibiting Hormone, Hormonul de inhibare al eliberării melanotropinei
8.	–		OXT	Oxitocin, Ocitocin, Ocitocină
9.	–		ADH; VP	Antidiuretic Hormone, Adiuretina, Vasopresina

*) Hormoni de inhibare = Inhibiting Hormones = IH

Scanned with OKEN Scanner

În citoplasmă se remarcă granule care în coloraţia MH_2 imprimă întregii celule o tentă roşie cărămizie. Procentul lor creşte în prima jumătate a gestaţiei la vacă (celule de gestaţie), deoarece prin secreţia de LTH stimulează corpul luteal pentru a elabora progesteron, hormonul necesar menţinerii gestaţiei.

Imediat după parturiţie la vaci, numărul lor creşte şi conţin în citoplasmă numeroase granule. De asemenea, ele devin mai numeroase în perioada lactaţiei la vaci stimulând prin secreţia lor producerea lactozei. La găini, în perioada clocitului există o solicitare mare a acestor celule, multe din ele fiind degranulate şi foarte greu de identificat. Studiile de microscopie cantitativă demonstrează intensa consumare a celulelor LTH în decursul clocitului la găini, fapt pentru care se mai numesc *„celule de clocire"*. Unele cercetări au confirmat parţial termenul de celule de clocire deoarece şi alte varietăţi celulare participă la acest proces fiziologic *(Sasu Elena, 1976).*

Celulele epsilon (ACTH-Adrenocorticotropic Hormone) elaborează *hormonul adrenocorticotrop* sau *corticotropina* care ţine sub controlul său activitatea corticosuprarenalei (stimulează zona fasciculată a acesteia). Forma ei este sferică sau ovalară cu citoplasma colorată în galben-oranj. Singurul criteriu de individualizare a celulelor ACTH este dimensiunea lor mică, de 9 µm. Nucleul cu dimensiunea de 5 µm este localizat excentric şi prezintă nucleolul evident. După stresuri repetate, la animale s-a observat hiperplazia şi hipertrofia acestor celule, care la ME – prezintă un reticul endoplasmic granular dezvoltat şi numeroşi ribozomi fie ataşaţi, fie liberi aglomeraţi în grămezi. ACTH-ul stimulează biosinteza şi secreţia de glucocorticoizi din zona fasciculată a corticosuprarenalei.

Celulele bazofile, glicoprotidice sau PAS-pozitive sunt localizate mai ales la periferia lobului anterior al hipofizei şi sunt mai puţin numeroase, ele reprezintă aproximativ 25 % din totalitatea celulelor cromofile. Granulaţiile din citoplasmă au afinitate pentru coloranţii bazici şi sunt PAS-pozitive, datorită conţinutului lor în proteoglicani. Prezintă un polimorfism accentuat şi afinităţi tinctoriale diferite, ceea ce uşurează încadrarea lor într-un anumit tip celular. Granulaţiile din citoplasmă sunt numeroase şi întotdeauna mai mici comparativ cu celulele acidofile.

Celulele beta (FSH-Follicle Stimulating Hormone) secretă hormonul de maturare foliculară (*hormonul foliculo-stimulant),* care la femelă produce maturarea foliculilor ovarieni şi elaborarea de hormoni estrogeni, iar la masculi stimulează spermatogeneza şi dezvoltarea tubilor seminiferi din testicul. Sunt celule ovalare, cu dimensiunea medie de 14 µm, cu nucleul excentric şi nucleolat (fig. 3.15). Citoplasma conţine granule mici, albastru-strălucitoare şi este slab bazofilă. Caracterul de bazofilie redusă, facilitează diferenţierea lor de celelalte celule glicoprotidice. La ME, se remarcă granule omogene de 800-1000 Å, izolate sau grupate în grămezi, în matricea citoplasmei. După castrare, celulele beta se

Scanned with OKEN Scanner

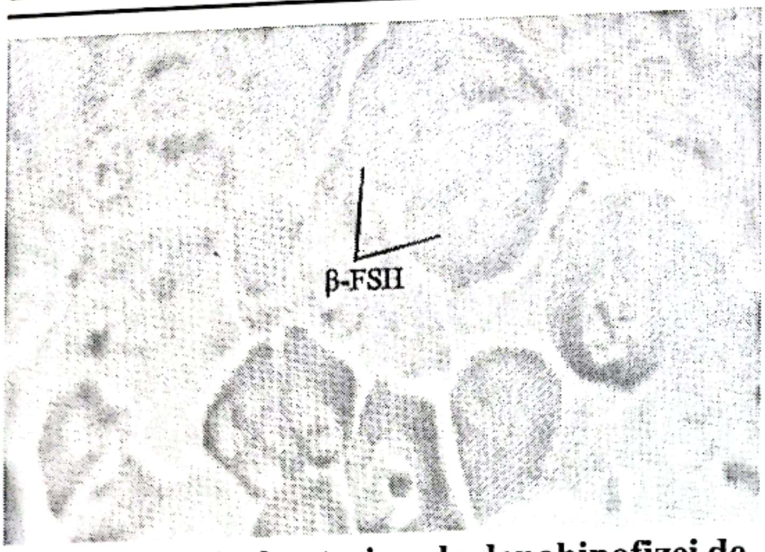

Fig. 3.15. Lobul anterior al adenohipofizei de vacă Holstein în vârstă de 7 ani în estrus: β-celule beta-FSH. Col. MH_2; x 900

Fig. 3.16. Hipofiză, lobul anterior de scroafă Landrace cu ovariectomie bilaterală. Prezența de vacuole în celulele β-FSH. Col. MH_2; x 200

hipertrofiază, citoplasma se vacuolizează, vacuolele fuzionează într-o vacuolă mai mare, voluminoasă, ce ocupă o mare parte din citoplasmă, de unde denumirea de *„celule de castrare"* (fig. 3.16; fig. 3.17). Numărul celulelor beta şi semnele activității lor secretorii sunt în funcție de starea fiziologică a animalelor. Astfel la suine, în proestrus, ating cel mai mare procent de participare, iar la tauri în plină activitate sexuală sunt foarte frecvente. În ceea ce priveşte diferențierea celulelor beta, ele apar în adenohipofiza fetuşilor masculi şi femeli de taurine, începând cu luna a IV-a, demonstrând în acest mod că intervin în dezvoltarea foliculilor ovarieni din ovarul fetusului şi conturarea tubilor seminiferi din testiculul fetal *(Cotea C., 1977).*

Celulele gama (LH-Luteinizing Hormone, ICSH-Interstitial Cell Stimulating Hormone) produc hormonul luteinizant (LH) la femelă şi hormonul de stimulare al celulelor interstițiale (ICSH) din testicul la masculi. Acest hormon, la femelă completează maturația foliculilor ovarieni începută de FSH, apoi intervine în dehiscența foliculilor (eliberarea ovocitului II din folicul) şi asigură formarea corpului luteal, dar nu şi secreția de progesteron a acestuia care este controlată de LTH. La masculi, stimulează diferențierea celulelor interstițiale Leydig din testicul şi prin aceasta, secreția de androgeni. Acționează direct sau indirect prin intermediul androgenilor asupra spermatogenezei. Celulele gama au dimensiunea medie de 11,5 µm, cu nucleul veziculos de 4,5 µm, nucleolat şi localizat uşor excentric. Citoplasma lor se colorează prin coloratia MH_2 în albastru-gri. Această tentă de culoare este un

Scanned with OKEN Scanner

caracter diferenţial faţă de celelalte celule glicoproteidice. La masculii taurinelor, celulele au următoarea reprezentare în procente: 17,5 la tăuraşi, 6 la tineretul mascul castrat, 20,5 la tauri şi 2 la boii de muncă. Prin secreţia ritmică şi succesivă a hormonilor gonadotropi (FSH şi LH) se întreţine activitatea sexuală periodică la femele, cu faza de estrus (de activitate) şi faza de diestrus (repaus).

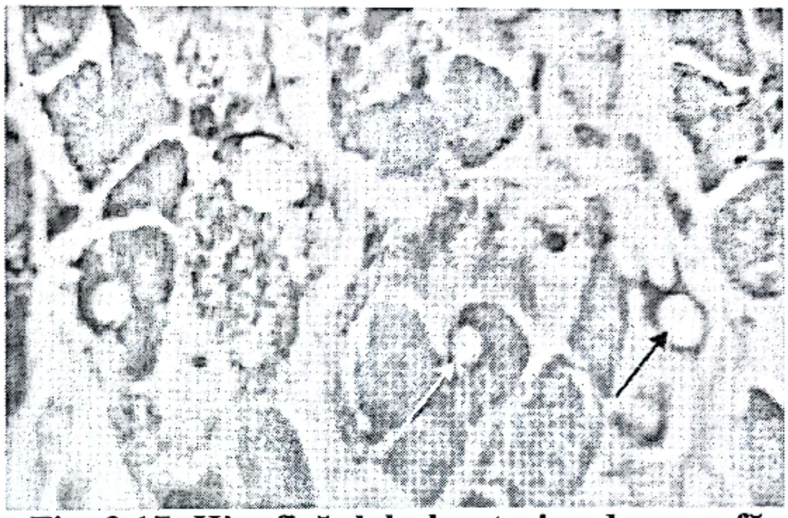

Fig. 3.17. Hipofiză, lobul anterior de scroafă Landrace cu ovariectomie bilaterală. Vacuolizarea citoplasmei celulelor β-FSH din populaţia cromofilă. Col. MH_2; x 400

Celulele delta (TSH-Thyrotropic Hormone) secretă hormonul tireotrop (TSH), tireotropina sau tireostimulina care ţine sub controlul său activitatea tiroidei. Recentele cercetări admit existenţa a trei hormoni tireotropi:

- *TSH (g)*, în care litera „g" este iniţiala cuvântului englezesc (*growth = creştere*), contribuie la creşterea masei celulare a tiroidei;
- *TSH (m)*, „m" este iniţiala de la „metabolic", stimulează biosinteza hormonilor tiroidieni;
- *EPS*-Exophtalmus producing substance, care este responsabil de exoftalmia din hipertiroidie.

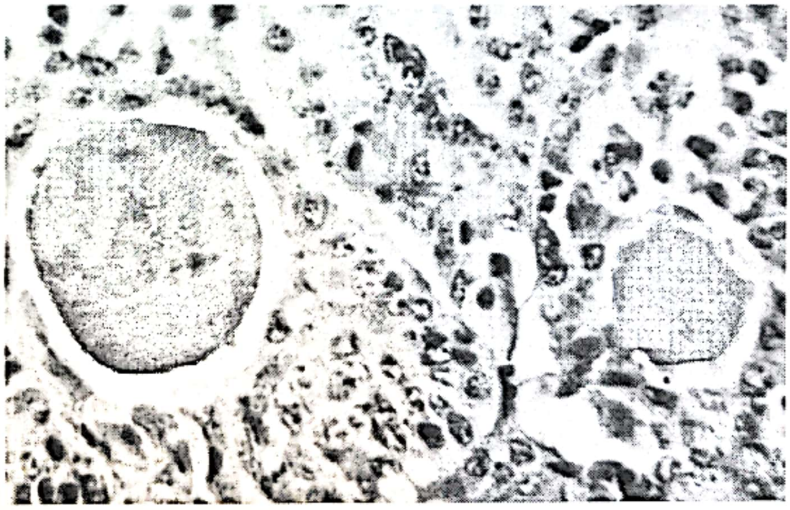

Fig. 3.18. Structuri veziculare (foliculare) în lobul intermediar al adenohipofizei la suinele femele din rasa Landrace. Col. PAS; x 400

Celula delta are dimensiunea de 13,5 µm, este efilată la extremităţi şi mai dezvoltată în regiunea nucleară, având aspectul limbului unei frunze.

Nucleul este veziculos, de obicei binucleolat şi localizat central. Citoplasma este intens bazofilă, cu numeroase granule, caractere care o fac uşor diferenţiabilă de celelalte celule glicoprotidice. În anotimpurile reci încărcarea cu granule a celulelor delta este mare, ceea ce demonstrează că

Scanned with OKEN Scanner

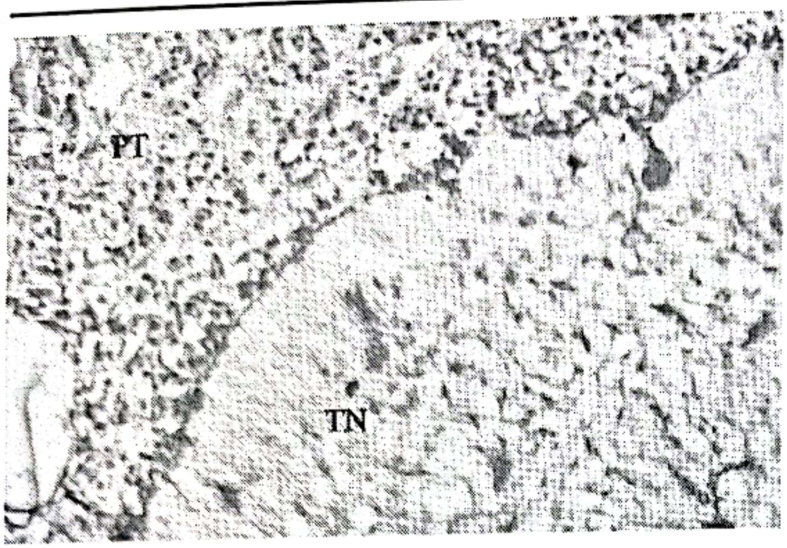

Fig. 3.19. Porţiunea tuberală a adenohipofizei de oaie: PT-porţiunea tuberală; TN-tija neurohipofizei. Col. MH_2; x 200

frigul stimulează secreţia de TSH, în schimb vara, încărcarea este mică, demonstrând că secreţia de TSH se reduce. La animalele hipotrepsice, se evidenţiază o degranulare masivă a celulelor delta, deci o scădere a elaborării TSH-ului, până la blocarea secreţiei lui.

Lobul intermediar (pars intermedia) este prezent la mamifere şi lipseşte la păsări. Acest lob este separat de cel anterior printr-o fantă plină de coloid, elaborat de celulele lobului intermediar. Celulele sale sunt organizate în cordoane sau în mici vezicule ce conţin în lumenul lor coloid *(Cotea C., 1977)* (fig. 3.18). Citoplasma lor este slab bazofilă şi fin granulară. Ele secretă MSH *(Melanocyte-Stimulating Hormone),* hormonul de stimulare a melanocitelor, hormonul melanofor sau intermidina ce controlează pigmentaţia pielii şi răspunsurile acestei pigmentări la lumină.

Porţiunea tuberală (pars tuberalis) reprezintă o expansiune a adenohipofizei, situată de-alungul tijei infundibulare. Este formată din celule mici, cu citoplasmă slab bazofilă, organizată în cuiburi sau cordoane scurte, în raporturi intime cu capilarele sanguine (fig. 3.19). Citoplasma conţine granule rare iar ca organite se remarcă numeroase mitocondrii, ce atestă un metabolism intens. Nu se cunoaşte încă semnificaţia funcţională a acestor celule.

3.3.2. Neurohipofiza

Neurohipofiza este formată din lobul *posterior* sau *nervos, tija hipofizară* şi *eminenţa mediană*, reprezentând 25 % din hipofiză şi are diferite forme la animale. Lobul nervos este delimitat de o capsulă conjunctivo-vasculo-glială, care reprezintă o expansiune a piei mater. Lobul posterior este de origine şi cu structură nervoasă. Acesta este format dintr-o stromă, un parenchim celular şi fibre nervoase. Stroma de natură conjunctivo-reticulară conţine numeroase capilare localizate de obicei în septele conjunctive delicate care se detaşă din capsulă şi care separă teritoriile în mici lobuli. Septele sunt bogat vascularizate prin vase de calibru mic şi capilare la nivelul cărora se remarcă fibrele nervoase ale fasciculului hipotalamo-neurohipofizar, dispuse de-a lungul capilarului şi în palisadă la periferia lobulilor.

Scanned with OKEN Scanner

Parenchimul este format din celule numite *„pituicite"* şi din *celule epiteliale*. Pituicitele sunt de natură nevroglică *(lobul posterior al hipofizei nu are celule nervoase)* şi sunt de două tipuri: unele *protoplasmatice* cu citoplasma mai abundentă, polimorfe, cu nucleul rotund, bogat în cromatină şi cu prelungiri scurte şi groase, iar altele *fibroase* cu un corp celular sărac în citoplasmă, cu nucleul ovalar şi prelungiri citoplasmatice subţiri şi lungi. Prelungirile ambelor tipuri de

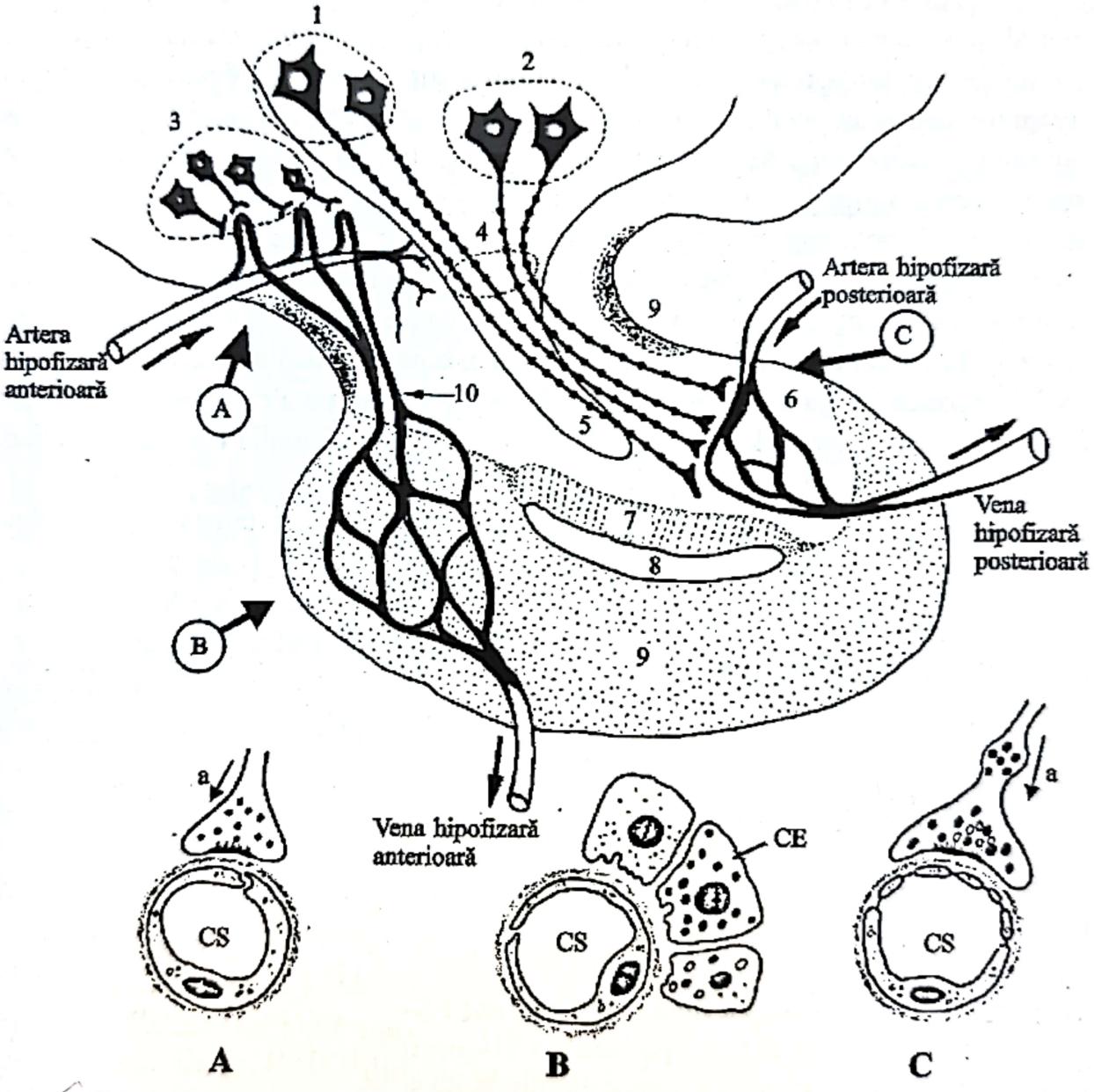

Fig. 3.20. Modalităţi de hemocrinie la ME în: A-hipotalamus, a-axon; B-adenohipofiză, CE-celule endocrine din lobul anterior; C-neurohipofiză, a-axon; CS-capilare sanguine de tip sinusoid şi fenestrat; 1. nuc. supraoptic (NSO); 2. nuc. paraventricular (NPV); 3. aria hipofizotropă; 4. fasciculul hipotalamo-neurohipofizar; 5. recessus infundibular; 6 neurohipofiza; 7. lobul intermediar; 8. fanta de coloid; 9. lobul anterior; 10. venulele sistemului port hipotalamo-adenohipofizar

Scanned with OKEN Scanner

pituicite se termină în jurul capilarelor sanguine prin nişte picioruşe perivasculare şi la nivelul corpilor Herring. În citoplasma unor pituicite, pe măsura înaintării în vârstă a animalelor s-au observat granule de pigment negru-brun (melanina) sau galben-brun (pigment de uzură).

Celulele epiteliale au în general citoplasma bazofilă şi se evidenţiază în grupe mici în vecinătatea lobului intermediar. Ele sunt considerate celule migrate din lobul anterior în dezvoltarea embrionară a hipofizei. Celulele epiteliale diferă de cele ale lobului anterior, prin faptul că sunt mai mici şi citoplasma conţine rare granule.

În substanţa interstiţială a lobului posterior se remarcă de-alungul fibrelor nervoase formaţiuni ovalare rotunde sau cu contur neregulat, de dimensiuni variabile, numite *corpii Herring*. Aceştia sunt consideraţi ca fiind forma sub care se stochează secreţia neuronilor hipotalamici în lobul posterior, deoarece după secţionarea fasciculului hipotalamo-hipofizar (totalitatea axonilor din nucleul supraoptic şi cel paraventricular ai hipotalamusului), substanţa Herring se acumulează la extremitatea proximală a prelungirilor secţionate. Fibrele nervoase sunt în majoritate mielinice şi reprezintă axonii neuronilor secretori din nucleii hipotalamusului: nucleul supraoptic (NSO) şi paraventricular (NPV). Aceste fibre sunt dispuse paralel în tija hipofizară, au o dispoziţie neregulată în lobul posterior şi se termină prin dilataţii în formă de măciucă în jurul capilarelor sanguine şi a pituicitelor (fig. 3.20).

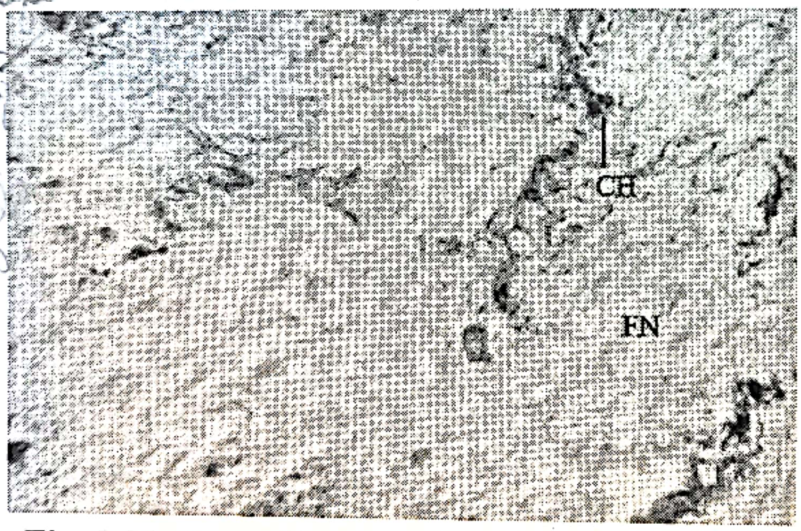

Fig. 3.21. Neurohipofiza de oaie în estrus: FN-fibre nervoase organizate în palisadă; CH-corpii Herring (secreţia depozitată a neuronilor din NSO şi NPV din hipotalamus). Col. MH_2; x 400

Neuronii din nucleul supraoptic secretă hormonul antidiuretic (ADH-Antidiuretic Hormone) sau *vasopresina* cu acţiune antidiuretică prin resorbţia apei la nivelul *tubilor contorţi distali* şi colectori, reducând în acest mod diureza. În schimb, nucleul paraventricular secretă ocitocina (OXT-Oxitocin) care stimulează contracţiile uterine în iniţierea travaliului din timpul parturiţiei şi contracţia celulelor mioepiteliale ale canalelor galactofore, determinând prin aceasta eliminarea laptelui. Neuronii secretori ai celor doi nuclei din hipotalamus au citoplasma bogată în corpi Nissl, un nucleu mare nucleolat, dendrite scurte şi o prelungire unică-axonul. Totalitatea axonilor acestor neuroni din cei doi nuclei constituie *fasciculul hipotalamo-*

Scanned with OKEN Scanner

hipofizar. Neuronii secretă cei doi hormoni ce sunt legați de o proteină specifică *(neurofizină)* și sunt transportați în lungul axonilor și depozitați la nivelul lobului posterior al hipofizei, în corpii Herring (fig. 3.21). Neurosecreția mai apare și ca material fin granular aglomerat în jurul capilarelor și fibrelor nervoase terminale. Acest mod de secreție a hormonilor în lungul fibrelor nervoase se numește *neurocrinie*.

Morfologic, aceste fapte au fost dovedite prin punerea în evidență a granulațiilor de secreție în pericarionul neuronilor secretori, în lungul fibrelor nervoase (axonii acestor neuroni) care merg de la neuroni, prin tija hipofizară, în lobul posterior al hipofizei și la nivelul terminațiilor nervoase în jurul capilarelor. Colorațiile speciale au mai evidențiat în acești corpi Herring proteoglicani și acidul L-ascorbic. Eliberarea hormonilor din corpii Herring este operată de pituicite care îi separă de neurofizină și îi cedează sângelui. Din cele expuse mai sus, reiese clar că *hormonul antidiuretic* și *ocitocina* nu sunt secretați de lobul posterior al hipofizei *(care îndeplinește rolul de organ de depozitare și de eliberare după necesitățile organismului)*, ci de nucleul supraoptic (NSO) și cel paraventricular (NPV).

3.4. Epifiza — glanda pineală

Epifiza este un organ mic de 5 mm-1 cm, în funcție de specie, situată înaintea tuberculilor cvadrigemeni, atașată la tavanul ventriculului III printr-un pedicul, centrat de o cavitate căptușită cu celule ependimare. Forma sa de con de pin, i-a atras denumirea și de *glandă pineală*.

Morfogeneza. Epifiza este de origine neuroectodermică, apare de timpuriu la sfârșitul lunii a II-a la fetusul de taurine ca o evaginare a tavanului ventriculului III, care prin proliferare formează un nodul plin cu celule rotunde sau ovale. Acestea se organizează în cordoane epiteliale în contact intim cu vasele sanguine din țesutul mezenchimal. Țesutul conjunctiv de la nivelul meningelui, îndeosebi de la nivelul piei mater, structurează capsula, iar cel mezenchimal din interiorul nodulului se organizează și împarte parenchimul în lobuli, slab delimitați în epifiza fetusului și foarte evidențiați pe măsura înaintării în vârstă a animalului.

Celulele încep să se diferențieze la începutul lunii a VIII-a la fetusul de taurine în: celule cu citoplasma clară și de dimensiuni mari *pinocitele (pinealocitele)* și în celule întunecate, de dimensiuni mai mici *(celule interstițiale)* (fig. 3.22). Diferențierea celulară se continuă și după parturiție la taurine până la vârsta de doi ani, când glanda are structură histologică caracteristică speciei.

Structura histologică. Epifiza este delimitată de o capsulă conjunctivă, subțire la carnivore, dezvoltată la ecvine și cu o structură intermediară la suine și taurine. Capsula provine din pia mater și din ea se desprind travee ce împart parenchimul în lobuli de mărimi și forme diferite. Traveele conjunctive conțin

Scanned with OKEN Scanner

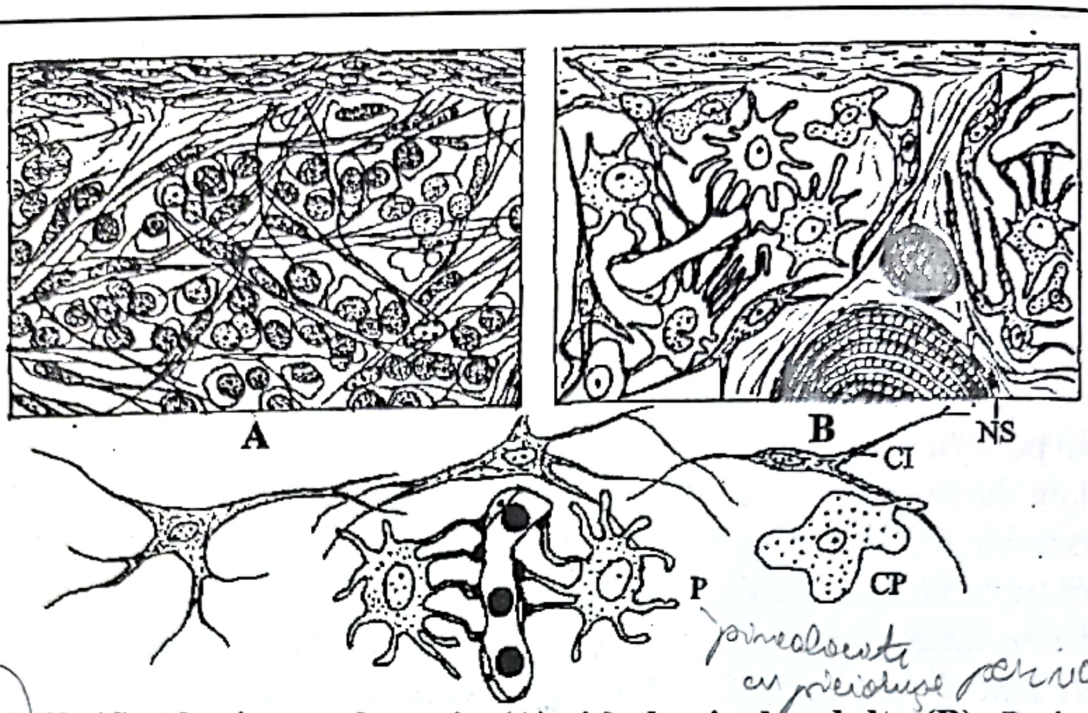

Fig. 3.22. Epifiza la tineretul taurin (A) şi la bovinele adulte (B): P-pinocite (pinealocite); CI-celule interstiţiale; CP-celule pigmentare; NS-nisip cerebral (acervuli)

vasele şi nervii ce deservesc lobulii, constituind *stroma interlobulară*. În interiorul lobului, se remarcă *stroma intralobulară* de susţinere formată din fibre de reticulină, fibre gliale (prelungirile celulelor interstiţiale) şi celule conjunctive ca: fibroblaste, fibrocite, celule pigmentare şi frecvente mastocite a căror conţinut în histamină joacă un rol în secreţia epifizei.

Fig. 3.23. Epifiza de viţel: numeroase pinealocite. Col. MH_2; x 200

Parenchimul este format din două categorii de celule de origine nervoasă: *celule principale* (*pinocitele* sau *pinealocitele*) şi *celule interstiţiale (gliale)* (fig. 3.23).

Pinealocitele (celulele principale) reprezintă 95 % din populaţia celulară a parenchimului epifizar. Ele sunt dispuse în cordoane sau în cuiburi, care uneori iau aspect folicular şi sunt greu vizibile în coloraţia HE, datorită citoplasmei care este palidă sau slab bazofilă. Folosind coloranţi pe bază de argint (azotat de argint), pinocitele apar evidente deoarece conţin în citoplasmă granule argentafine ce reprezintă precursorul melatoninei. Pe lângă aceste granule

Scanned with OKEN Scanner

se mai evidenţiază în citoplasma lor prin colorații specifice: lipide, glicogen şi granule de pigment de uzură (lipofuscina) mai ales la animalele în vârstă. Pinocitele au dimensiuni de 6-12 μm şi forme diferite (poliedrice, stelate, cilindrice, neregulate) cu numeroase prelungiri subțiri dispuse radiar ce se termină în coşulețe sau butoni (de tipul sinapselor), în apropierea altor celule principale, dar mai ales pe pereții capilarelor sanguine. Nucleii sunt mari, palizi datorită sărăciei în cromatină, nucleolați şi de forme variate (rotunzi, ovalari, reniformi sau uneori lobați). La ME se deosebesc două tipuri de pinocite: *întunecate* şi *clare*. Între aceste două tipuri nu există diferențe esențiale, ele diferă prin bogăția sau sărăcia în organite celulare, ceea ce demonstrează că ele reprezintă stadii funcționale ale aceluiaşi tip celular. Cele întunecate reprezintă stadiul de activitate al pinocitelor, fiind mai bogate în organite, în timp ce pinocitele clare sunt sărace în organite, fiind considerate celule clare care au elaborat.

Principalul hormon al glandei este *melatonina*, amină biogenă a cărei sinteză porneşte de la serotonină sub acțiunea serotonin-N-acetyltransferazei şi hydroxyindolo-methyltransferazei, enzime sensibile la variațiile luminoase diurne. Experimental, s-a demonstrat că nucleul suprachiasmatic este generatorul nervos endogen al ritmului circadian. Stimulii luminoşi recepționați pe calea tractului retinohipotalamic au efect inhibitor, lent asupra generării semnalelor şi rapid asupra transmisiei acestora, probabil prin blocarea ciclului enzimatic, care antrenează la rândul său blocarea ritmului circadian la lumină constantă. Glanda pineală este cea mai activă în întuneric, iar expunerea la lumină, după câteva ore de întuneric, diminuă activitatea glandei. Melatonina este secretată în sânge şi în lichidul cefalorahidian, ajungând astfel la celulele țintă. Ea scade secreția hormonilor gonadotropi hipofizari prin acțiune inhibitorie directă asupra adenohipofizei sau indirectă asupra hormonilor de eliberare hipotalamici.

Celulele interstițiale gliale, reprezentate de *astrocite*, sunt mai rare, reprezintă 5 % din totalul celulelor parenchimului, dispuse în cordoane care separă sau înconjură grupele de pinocite. Formele lor sunt variate (fuziforme, stelate şi cu contur neregulat), datorită prezenței numeroaselor prelungiri. Acestea sunt lungi, cunoscute sub denumirea de *fibre gliale*, care contribuie la formarea stromei intralobulare. Aspectul general al celulelor interstițiale la MO este mai întunecat, contrastând cu cel clar al celulelor principale. Citoplasma este intens bazofilă, datorită bogăției în ribozomi liberi şi ataşați membranelor reticulului endoplasmic. Nucleii sunt mai mici şi mai denşi, având o cantitate mai mare de cromatină decât cei ai pinocitelor, ovali sau rotunzi şi cu nucleoli mici.

Celulele pigmentare sunt cu atât mai numeroase, cu cât animalul este mai în vârstă, astfel la boii de muncă în vârstă de 12-14 ani ele sunt foarte frecvente. În citoplasmă conțin granule de pigment melanic (fig. 3.24), feruginos sau lipofuscină.

Scanned with OKEN Scanner

Fig. 3.24. Epifiză de bou în vârstă de 14 ani: numeroase celule pigmentare (CP). Col. HE; x 200

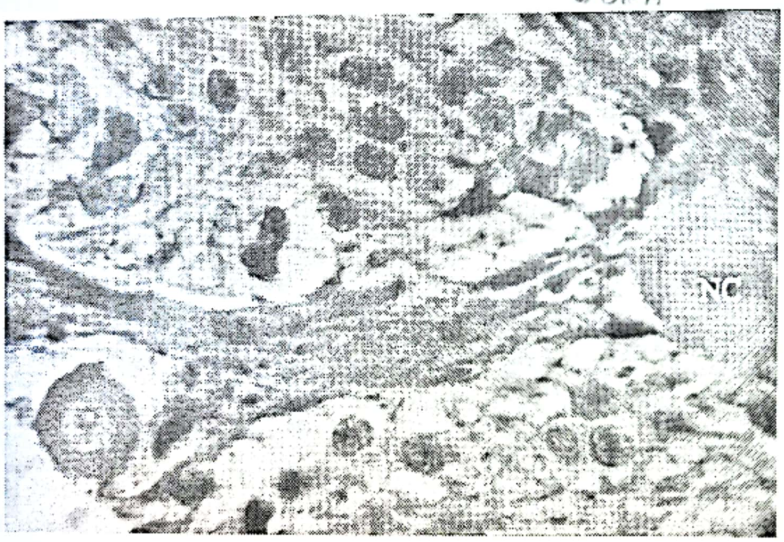

Fig. 3.25. Epifiză de bou în vârstă de 14 ani: NC-nisip cerebral localizat în septul conjunctiv. Col. HE; x 200

Frecvența melanozei este de 30,2 % la taurine, cea mai mare la tineretul mascul din rasa Brună de Maramureş, 39,21% la ovine şi foarte rară la suine *(Paul I., 1976).*

Caracteristic epifizei sunt formațiunile sferice cu aspect lamelar, organizate în structuri concentrice şi formate dintr-o matrice organică mineralizată, numite *concreţiuni calcare (nisipul cerebral, acervuli sau corpora arenaceea).* Acestea sunt localizate în spațiile interlobulare şi în capsulă, fiind caracteristice animalelor adulte şi mai ales animalelor senile, boii de muncă *(Paul I., 1976)*; incidența concreți-unilor ar fi de 65,62 % la taurine, cu variații în raport de vârstă, rasă, sex (cea mai mare frecvență între 6-10 ani la femelele din rasele pigmentate), 39,21 % la ovine şi doar 10 % la suine, decelabile microscopic, deci de dimensiuni foarte mici. Ele sunt absente la cabaline *(Heiniger 1965, citat de Paul, 1976).* Concreţiunile reprezintă un proces distrofic.

Histofiziologia. În pinocite se observă semnele citologice ale unei secreții intense a hormonului melatonina. Produsul de secreţie elaborat la nivelul reticulului endoplasmic granular şi trecut prin aparatul Golgi în vederea formării veziculelor cu conținut dens la ME, poate să treacă în capilarele sanguine şi de aici în circulația generală sau, cum s-a văzut la neurohipofiză, poate să se propage în substanța nervoasă spre diencefal şi ventriculul al III-lea prin neurocrinie şi hidrencefalocrinie (prin lichidul cefalo-rahidian).

Scanned with OKEN Scanner

Considerată mult timp ca un vestigiu filogenetic al unei structuri cu funcţii fotoreceptoare, epifiza este privită actualmente ca o *glandă endocrină* având funcţii majore, de obicei *inhibitorii*, în reglarea activităţii hipofizei, pancreasului endocrin, paratiroidelor, suprarenalei şi gonadelor.

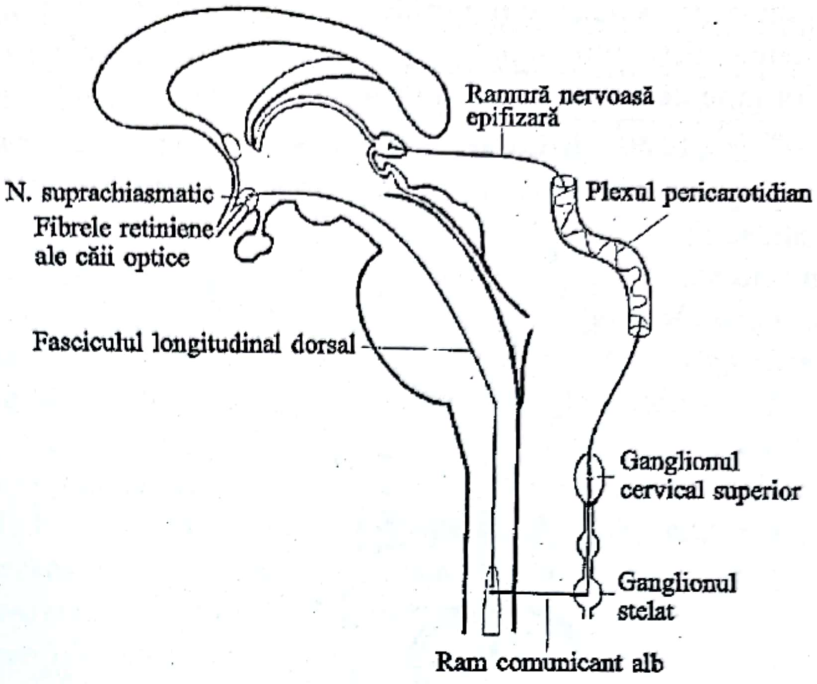

Fig. 3.26. Inervaţia epifizei *(Petrovanu şi colab., 1996)*

Activitatea sa secretorie este determinată de stimulii luminoşi recepţionaţi la nivelul retinei. Pe calea tractului retino-hipotalamic, impulsul nervos este transmis nucleului suprachiasmatic şi de aici, pe calea fasciculului longitudinal dorsal, neuronilor simpatici preganglionari de la nivelul primului segment toracic. Axonii acestora iau calea ramurii comunicante albe până la ganglionul stelat, parcurg ascendent lanţul simpatic cervical şi fac sinapsă cu neuronii postganglionari din ganglionul cervical superior (fig. 3.26).

Axonii neuronilor postganglionari pătrund în craniu pe calea plexului pericarotidian şi, la intrarea în sinusul cavernos, se angajează prin cortul cerebelului, se plasează în peretele lateral al sinusului drept, formează *ramuri nervoase* ce realizează sinapse neurosecretorii noradrenergice cu pinealocitele. Pe această cale, informaţiile generate de modificările luminoase sezoniere sau ale ciclului noapte-zi, recepţionate la nivelul retinei, sunt transmise celulelor epifizare *melatonin-secretoare*.

Melatonina are acţiune antisexuală reducând spermatogeneza şi inhibând dezvoltarea gonadelor. Pe lângă această acţiune antigonadotropă, epifiza are şi o funcţie anticorticotropă, antitireotropă şi antiandrogenă, ceea ce demonstrează antagonismul epifiză-hipofiză.

3.5. Glandele suprarenale

Suprarenalele sunt glande perechi localizate la polul anterior al rinichiului. Ca şi hipofiza, suprarenala este formată din două porţiuni distincte ca origine,

Scanned with OKEN Scanner

structură şi funcţie: o porţiune epitelială de origine mezodermică provenită din epiteliul celomic *(corticala sau corticosuprarenala)* şi o porţiune nervoasă de origine neuroectodermică provenită din celulele migrate de la nivelul crestelor neurale *(medulara sau medulosuprarenala)*.

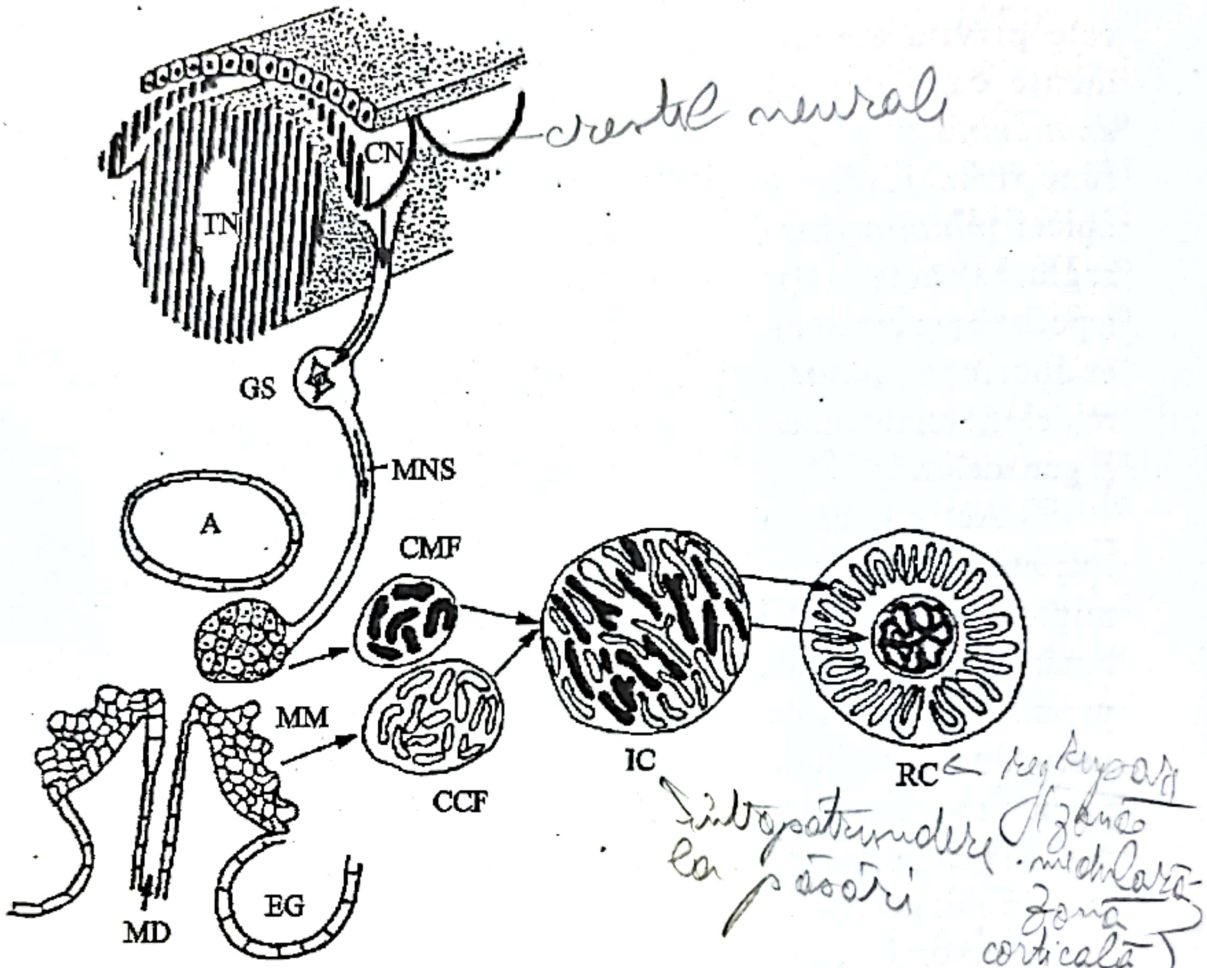

Fig. 3.27. Etapele morfogenezei glandelor suprarenale: TN-tub neural; CN-creste neurale; GS-ganglion simpatic; MNS-mugurii nervilor splanhnici; A-aorta; MD-mezenter dorsal; EG-eminenţa genitală; MM-mugure mezotelial; CMF-cordoanele medulosuprarenalei fetale; CCF-cordoanele corticosuprarenalei fetale; IC-întrepătrunderea cordoanelor celulare ale celor două formaţiuni fetale; RC-regruparea cordoanelor celulare cromafine în centrul glandei

Morfogeneza. Edificarea glandelor suprarenale are loc în trei etape: a) *dezvoltarea corticosuprarenalei şi medulosuprarenalei fetale*; b) *întrepătrunderea cordoanelor celulare ale corticosuprarenalei şi medulosuprarenalei*; c) *regruparea cordoanelor celulare ale medulosuprarenalei în centrul glandei* (fig. 3.27).

a) Dezvoltarea corticosuprarenalei şi medulosuprarenalei fetale. Corticosuprarenala este de origine mezodermică, ea provine ca şi gonadele din proliferarea epiteliului celomic sub forma unui mugure epitelial (mugur mezotelial din regiunea situată între limita internă a eminenţei genitale şi rădăcina mezenterului dorsal). Prin pătrunderea capilarelor sanguine, masa mugurelui va fi împărţită în

numeroase cordoane celulare. Apoi mugurii mezoteliali se desprind de epiteliul celomic, devenind temporar două formaţiuni anatomice independente *(corticosuprarenalele fetale).*

În acelaşi timp are loc şi migrarea *simpatogoniilor* din crestele neurale pe traiectul mugurilor nervilor splanhnici. Pe măsură ce simpatogoniile se apropie de mugurele epitelial celomic, acestea se diferenţiază în două categorii de celule: unele denumite *simpatoblaste* care vor contribui la formarea simpatocitelor din structura ganglionilor simpatici, iar altele sunt aşa-zisele *feocromoblaste* (cu afinitate pentru sărurile de crom) şi care vor da naştere la celulele *cromafine.* Demn de evidenţiat este că transformarea feocromoblastelor în celule cromafine are loc cu mult înainte ca simpatoblastele să devină simpatocite, ceea ce demonstrează că medulosuprarenala fiind un paraganglion cromafin apare înaintea ganglionilor simpatici. În acest mod, până în etapa când se organizează şi funcţionează sistemul nervos simpatic, funcţiile acestuia sunt îndeplinite de secreţia celulelor cromafine. Într-o etapă următoare, celulele cromafine se grupează formând aglomerări simetrice, *medulosuprarenalele fetale*, care se observă în apropierea corticosuprarenalelor fetale. În medulosuprarenalele fetale, odată cu vasele sanguine pătrund şi fibrele nervoase provenite din nervii splanhnici şi celulele nervoase simpatice, care se vor grupa şi vor forma microganglioni simpatici sau vor rămâne izolate printre celulele cromafine ale medulosuprarenalei.

b) Întrepătrunderea cordoanelor celulare ale celor două formaţiuni fetale. Acest proces are loc la fetuşii de taurine la sfârşitul lunii a III-a când cele două formaţiuni, care pentru un timp au stat la oarecare distanţă una de alta, se apropie, intră în contact, iar cordoanele de celule cromafine ale medulosuprarenalei se amestecă cu cordoanele de celule ale corticosuprarenalei. *Acest aspect persistă numai la păsări.*

c) Regruparea cordoanelor celulare cromafine în centrul glandei. În acest mod se constituie substanţa medulară a suprarenalei. Nu se cunoaşte bine cauza îmbinării într-un singur organ a structurilor corticale şi medulare, ţesuturi diferite ca origine şi funcţie endocrină, însă această îmbinare are desigur un rol important în funcţia şi reglarea debitului hormonal al celor două structuri.

Structura histologică. Suprarenala este protejată de o capsulă fibroasă, în structura căreia la unele animale (taurine) se remarcă fibre musculare netede. Capsula spre exterior este formată din fibre de colagen groase şi mai multe fibre elastice, iar spre interior conţine fibre de reticulină şi foarte multe celule conjunctive tinere, structurând *blastemul.* Din acest strat se formează mereu noi celule corticale. De aici importanţa blastemului pentru regenerarea corticosuprarenalei. Din capsulă se desprind travee conjunctivo-vasculare, ce conţin foarte multe fibre de reticulină ce străbat organul până în centrul său, separând cordoanele corticalei şi ale medularei (fig. 3.28).

Scanned with OKEN Scanner



Fig. 3.28. Suprarenală de iepure, dispoziția fibrelor de reticulină pentru susținerea cordoanelor celulare. Impregnare argentică; x 200

Fibrele de reticulină ce formează rețele foarte fine în jurul celulelor glandulare, împreună cu fibrele de colagen din travee și celulele conjunctive (fibrocitele, histiocitele) formează *stroma*. *Parenchimul* glandei este separat în două structuri: *corticala (corticosuprarenala)* și *medulara (medulosuprarenala)*(fig. 3.29).

- Corticosuprarenala
  - a) zona glomerulată
  - *) zona arcuată (cal, câine și iepure)
  - b) zona fasciculată (spongiocite)
  - c) zona reticulată
  - zona X (juvenilă) – la șoarece, șobolan și hamster
- Medulosuprarenala
  - celule A (adrenalinice)
  - celule N (noradrenalinice)
  - celule nervoase ganglionare

3.5.1. Corticosuprarenala

Corticosuprarenala reprezintă 89-90 % din volumul total al glandei și este formată din celule epiteliale rotunde, poliedrice sau alungite cu dimensiuni variabile, care se dispun în cordoane sau cuiburi separate prin stromă. În totalitate are o culoare galbenă pe secțiune, datorită prezenței în citoplasmă a lipidelor, care constituie o rezervă de material precursor necesar biosintezei hormonilor de natură sterolică. Legat de acest aspect, trebuie evidențiată prezența în aceste celule a unui *reticul endoplasmic agranular dezvoltat*. Caracterele citologice, dar mai ales dispoziția diferită a cordoanelor celulare determinată de arhitectonica vasculară,

Scanned with OKEN Scanner

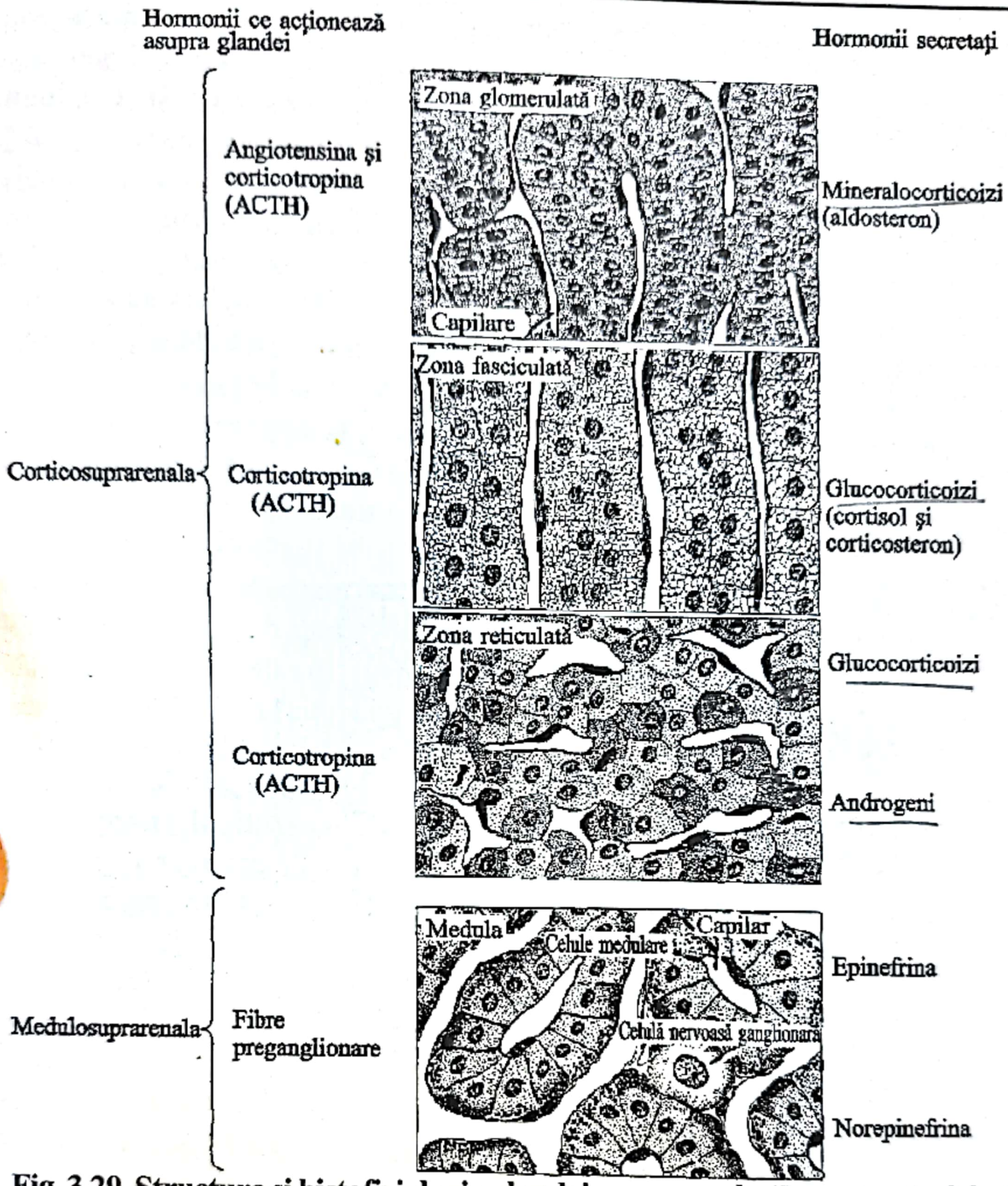

Fig. 3.29. Structura și histofiziologia glandei suprarenale *(Junqueira și colab., 1998)*

imprimă corticosuprarenalei o *zonare distinctă*. Astfel, ea este formată din trei zone: a) *zona glomerulată* (sau la unele animale cal, câine, iepure – *zona arcuată*) 15 % (fig. 3.30); b) *zona fasciculată* 70 %; c) *zona reticulată* 15 % (fig. 3.31; fig. 3.32; fig. 3.33; fig. 3.34). La unele specii de mamifere (șoarece, șobolan, hamster) există, în plus, o *zonă X (juvenilă)* – în corelație directă cu dezvoltarea sexuală a animalelor. De evidențiat că nu există demarcație netă între aceste trei zone, trecerea de la o zonă la alta se realizează progresiv.

a) Zona glomerulată este formată din celule mici, rotunde sau poliedrice dispuse în aglomerări ovoide, similare cu niște glomeruli. La cal, câine și iepure,

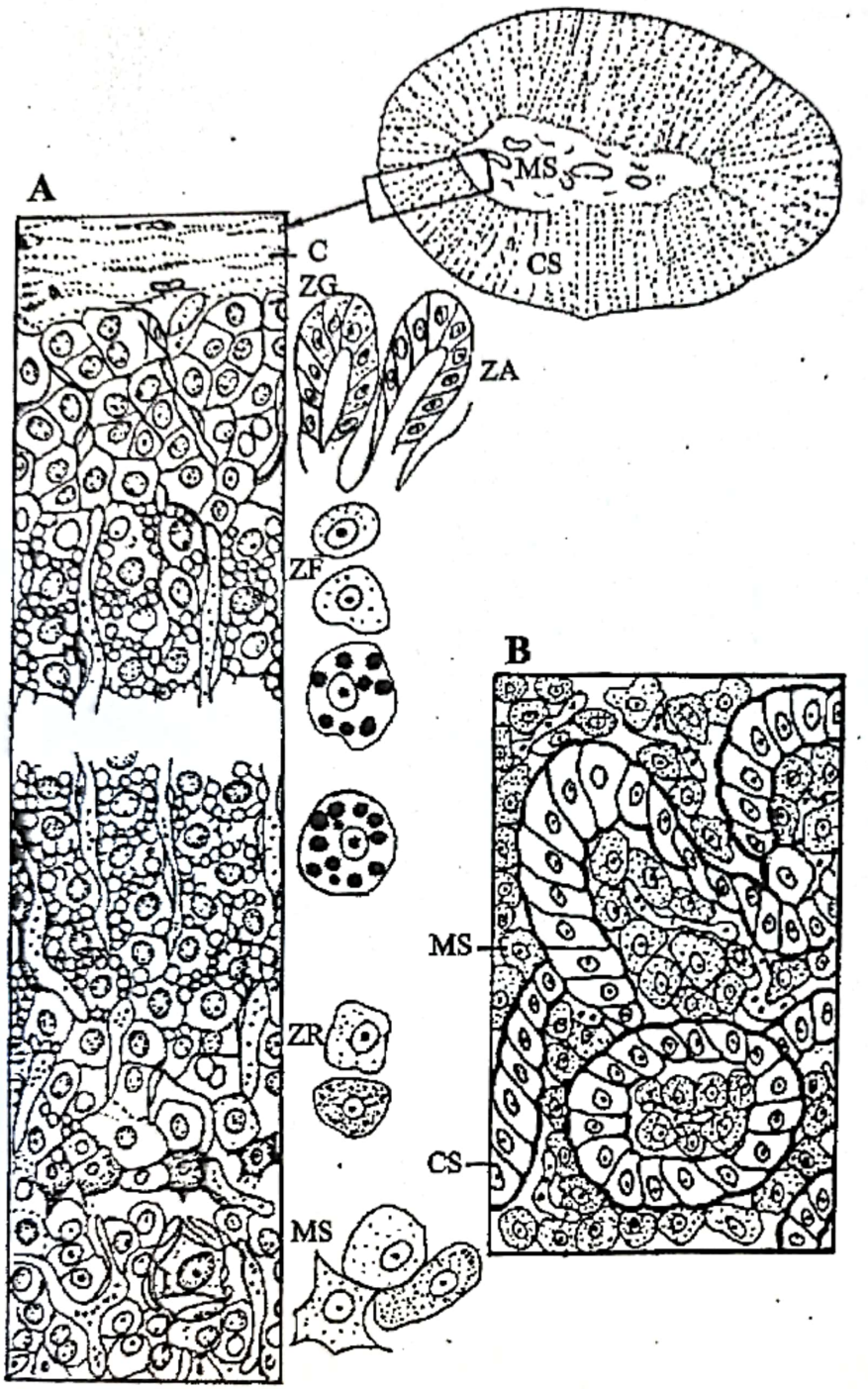

Fig. 3.30. Structura histologică a suprarenalei la mamifere (A) şi păsări (B). C-capsula; ZG-zona glomerulată; ZA-zona arcuată (cal, câine şi iepure); ZF-zona fasciculată; ZR-zona reticulată; CS-corticosuprarenala; MS-medulosuprarenala

celulele acestei zone sunt cilindrice, organizate în cordoane care se recurbează în apropierea capsulei structurând *zona arcuată* (fig. 3.32). Nucleii sunt în majoritate sferici, mici, bogaţi în cromatină, nucleolaţi şi situaţi spre polul vascular al celulelor. Citoplasma este bazofilă şi conţine ca incluziuni vitamina A (evidenţiată prin metoda fluorescenţei) şi cantităţi mici de lipide. Ultrastructural, se evidenţiază un reticul endoplasmic agranular foarte dezvoltat, aparat Golgi situat juxtanuclear (între nucleu şi polul vascular al celulei) şi numeroase mitocondrii. În această zonă s-au remarcat mitoze relativ frecvente. Celulele din zona glomerulată secretă hormonii *mineralocorticoizi (aldosteronul* care este cel mai activ şi acoperă 95 % din activitatea mineralocorticoidă, corticosteronul şi dezoxicorticosteronul, cu efecte foarte reduse).

b) Zona fasciculată este regiunea cea mai dezvoltată, continuă, fără demarcaţie netă de zona glomerulată şi este formată din celule poligonale organizate

Scanned with OKEN Scanner

în cordoane paralele şi înconjurate de capilarele sanguine care converg spre medulară. Celulele sunt mari, cu nucleul veziculos şi nucleolat (1-2 nucleoli). Mitozele din această zonă sunt mai rare decât în zona glomerulată. Citoplasma este bazofilă şi conţine ca incluziuni: lipide (colesterol şi esteri de colesterol, acizi graşi, grăsimi neutre), acid L-ascorbic (corticosuprarenala fiind unul dintre organele cele mai bogate în această vitamină), acid adenozintrifosforic (ATP) şi fosfatază alcalină. Toate aceste caracteristici citochimice sunt legate de biosinteza hormonilor de natură sterolică.

În secţiuni efectuate la criostat şi colorate cu Sudan IV, lipidele apar sub formă de picături galben-portocalii, de diferite dimensiuni. În secţiunile la parafină, citoplasma celulelor apare intens vacuolară datorită dizolvării lipidelor în solvenţii organici folosiţi, ceea ce imprimă celulelor un aspect spongios, de unde şi denumirea de *spongiocite* (fig. 3.33). Acestea la ME prezintă un reticul endoplasmic agranular foarte dezvoltat, aparat Golgi, situat spre polul vascular, mitocondrii cu creste frecvente şi ribozomi liberi.

Spre partea internă a zonei fasciculate, se mai evidenţiază un alt tip de celule care după bazofilia intensă a citoplasmei lor au primit denumirea de *celule întunecate*. Ele sunt de diferite dimensiuni, cu nucleul voluminos şi nucleolat. Citoplasma conţine puţine incluziuni lipidice sub formă de picături foarte mici şi rare. La ME, reticulul endoplasmic agranular este mai puţin dezvoltat, aparatul Golgi este localizat perinuclear şi mitocondriile sunt rare. Pe baza citochimiei şi ultrastructurii lor, celulele întunecate sunt interpretate ca forme de trecere spre spongiocite. Celulele zonei fasciculate

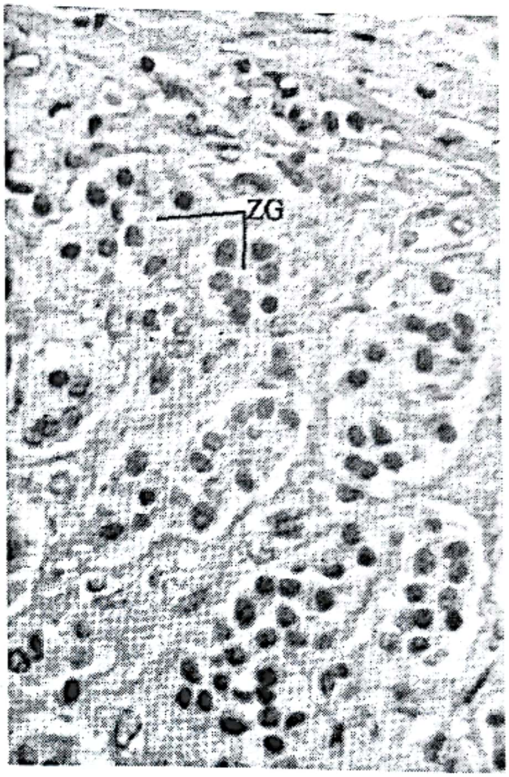

Fig. 3.31. Corticosuprarenală de vacă: ZG-zona glomerulată; C-capsula. Col. Papanicolau; x 200

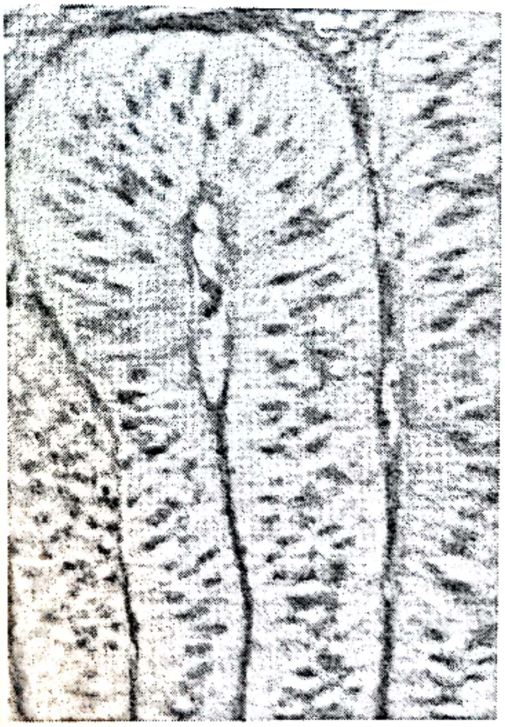

Fig. 3.32. Corticosuprarenală de cal: ZA-zona arcuată; C-capsula. Col. Papanicolau; x 200

Scanned with OKEN Scanner

Fig. 3.33. Corticosuprarenală de vacă, zona fasciculată cu spongiocite. Col. Papanicolau; x 400



Fig. 3.34. Corticosuprarenală de vacă, zona reticulată. Col. Papanicolau; x 200

secretă hormonii *glucocorticoizi,* denumire care decurge din acțiunea lor, produc hiperglicemie, nu însă pe seama glicogenului hepatic, ci a proteinelor (gluconeogeneză). Aceşti hormoni sunt: *cortizolul (hidrocortizon)* 95 % şi *corticosteronul* 5 % din secreția glucocorticoidă.

c) *Zona reticulată.* Celulele acestei regiuni sunt organizate în cordoane dispuse în rețea, între care se găsesc capilarele sanguine cu lumen larg (fig. 3.34). Ele sunt de diferite dimensiuni şi după aspectul citoplasmei sunt de două tipuri: *întunecate* şi *clare.*

Celulele întunecate au citoplasma intens bazofilă, săracă în incluziuni lipidice şi cu organitele puțin dezvoltate.

Celulele clare conțin în colorațiile specifice cantități mai mari de lipide, iar organitele sunt bine reprezentate, îndeosebi reticulul endoplasmic agranular. Unele celule clare prezintă semne de degenerescență traduse prin nucleul picnotic şi citoplasma încărcată cu pigment, probabil un pigment de uzură, a cărui natură este discutată. Se consideră că ar fi un complex de cromolipide (lipofuscină).

Prezența lipidelor în vecinătatea unui reticul endoplasmic agranular dezvoltat şi a mitocondriilor, pledează pentru o secreție de natură sterolică a celulelor clare din zona reticulată. Într-adevăr în această fază se elaborează hormonii steroizi sexuali (estrogeni, progesteron şi androgeni).

Histofiziologia corticosuprarenalei. Corticosuprarenala este indispensabilă vieții. După suprarenalectomie survine moartea animalului din lipsă de secreție a mineralocorticoizilor. Aceşti hormoni controlează metabolismul apei şi al electroliților, menținând constant raportul Na/K.

Scanned with OKEN Scanner

Zona fasciculată este controlată în elaborarea hormonilor glucocorticoizi de adenohipofiză prin hormonul ACTH, iar acesta de hipotalamus prin CRH (fig. 3.35).

Participarea axului hipotalamo-hipofizo-corticosuprarenal în declanşarea răspunsului la cele mai variate solicitări este un fapt bine precizat. Se utilizează noţiunea de *„stres"*, prin care se înţelege situaţia funcţională a organismului în care sub acţiunea unor stimuli reflecşi umorali se declanşează pe cale nervoasă o activitate hipotalamo-hipofizo-corticosuprarenală cu hipersecreţie de CRH, ACTH şi cortizol. Acest hormon reduce şi localizează reacţia tisulară la locul de acţiune al agentului nociv (stresor), inhibă procesul inflamator secundar şi măreşte rezistenţa globală a organismului la acţiunea acestui agent.

Zona reticulată, elaboratoare de hormoni steroizi sexuali, este influenţată de sex şi starea fiziologică a animalelor. Astfel, s-a evidenţiat o hipertrofie a acestei zone la femelele taurinelor şi suinelor în faza de estrus (călduri) a ciclului sexual, când se elaborează hormoni estrogeni la un nivel ridicat.

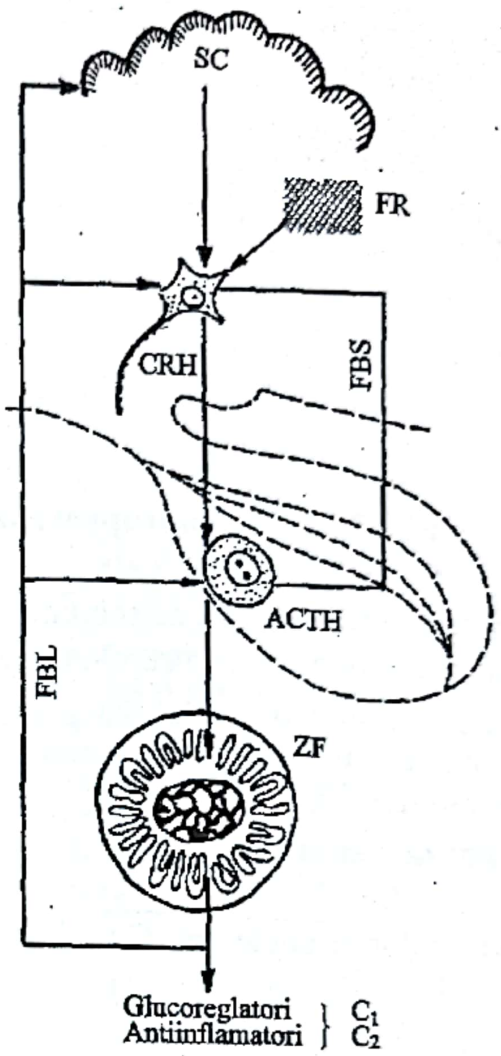

Fig. 3.35. Dependenţa zonei fasciculate a corticosuprarenalei de hormonii hipotalamici şi hipofizari: SC-scoarţa cerebrală; FR-formaţia reticulată; CRH-neuron din hipotalamus ce secretă CRH; ACTH-celula epsilon ce elaborează ACTH; ZF-zona fasciculată; C_1-cortizolul 95 %; C_2-corticosteronul 5 %; FBL-feed-back lung; FBS-feed-back scurt.

3.5.2. Medulosuprarenala

Menţionăm faptul că *medulosuprarenala* este o structură rapid autolizantă post mortem în aproximativ 60 minute, de aceea se impune ca recoltarea organului să se facă imediat după moartea sau sacrificarea animalului. Delimitarea celor două substanţe – *corticală şi medulară* – nu este netă, grupe de celule corticale pătrunzând în medulară. Este formată din celule mari, cu dimensiuni de 20-30 μm şi organizate în cordoane neregulate. Datorită caracterului bidimensional al secţiunilor histologice, cordoanele celulare prezintă aspectul fals de dispoziţie neregulată. În realitate, cordoanele sunt ordonate, ele

Fig. 3.36. Medulosuprarenala de vacă.
Col. clorură ferică; x 400

fiind dispuse de-alungul celor două sisteme vasculare, arterial şi venos. Din această dispunere rezultă o dublă polarizare a celulelor. Astfel, unul dintre poli ce conţine nucleul se află în contact intim cu capilarele arteriale, iar celălalt pol unde sunt localizate granulele de secreţie şi aparatul Golgi, este dirijat spre capilarele venoase. Localizarea aparatului Golgi la polul venos şi acumularea de secreţie în această regiune, demonstrează că descărcarea hormonilor are loc în capilarele venoase.

Sub aspect morfologic, medulosuprarenala este un ganglion vegetativ simpatic, diferenţiat, în sensul că neuronii postganglionari au devenit celule secretoare. Acestea sunt de două tipuri: *celulele A (adrenalinice)* şi *celulele N (noradrenalinice)* (fig. 3.36).

Celulele A (adrenalinice) sunt aproximativ cilindrice, cu nucleul mare, veziculos şi nucleolat. Citoplasma conţine numeroase granule de secreţie. Sunt localizate în arcuri la periferia medularei şi conţin hormonul *adrenalină* sau *epinefrină*. Granulele de secreţie sunt nefluorescente şi reacţionează slab sau deloc atât cu argintul cât şi cu iodul. Adrenalina reprezintă 80-90 % din secreţia hormonală a medulosuprarenalei. Ultrastructural, celulele A prezintă un reticul endoplasmic granular dezvoltat (adrenalina fiind un derivat al tirozinei), aparatul Golgi bine evidenţiat, numeroase mitocondrii şi ribozomi. Granulele de secreţie sunt evidente la polul venos al celulei (fig. 3.37).

Celulele N (noradrenalinice) au o formă poligonală cu nucleul mare, rotund, cu 1-2 nucleoli şi o citoplasmă încărcată cu granule. Celulele N sunt localizate în centrul medulosuprarenalei în grupuri şi conţin granule cu hormonul *noradrenalină* sau *norepinefrină,* ce reprezintă 10-20 % din secreţia glandei. Granulele de noradrenalină sunt autofluorescente, mult mai dense la ME decât cele de adrenalină, se colorează puternic cu argint şi iod şi sunt localizate în citoplasma polului venos al celulei. La ME, celulele N au aceleaşi organite dezvoltate ca şi celulele A, deoarece noradrenalina este un derivat ale aceluiaşi aminoacid - tirozina.

Atât granulele celulelor A cât şi cele ale celulelor N au afinitate pentru sărurile de crom, cu care se colorează în stare proaspătă în cafeniu, de unde şi denumirea de celule *cromafine* sau *feocrome.*

Scanned with OKEN Scanner

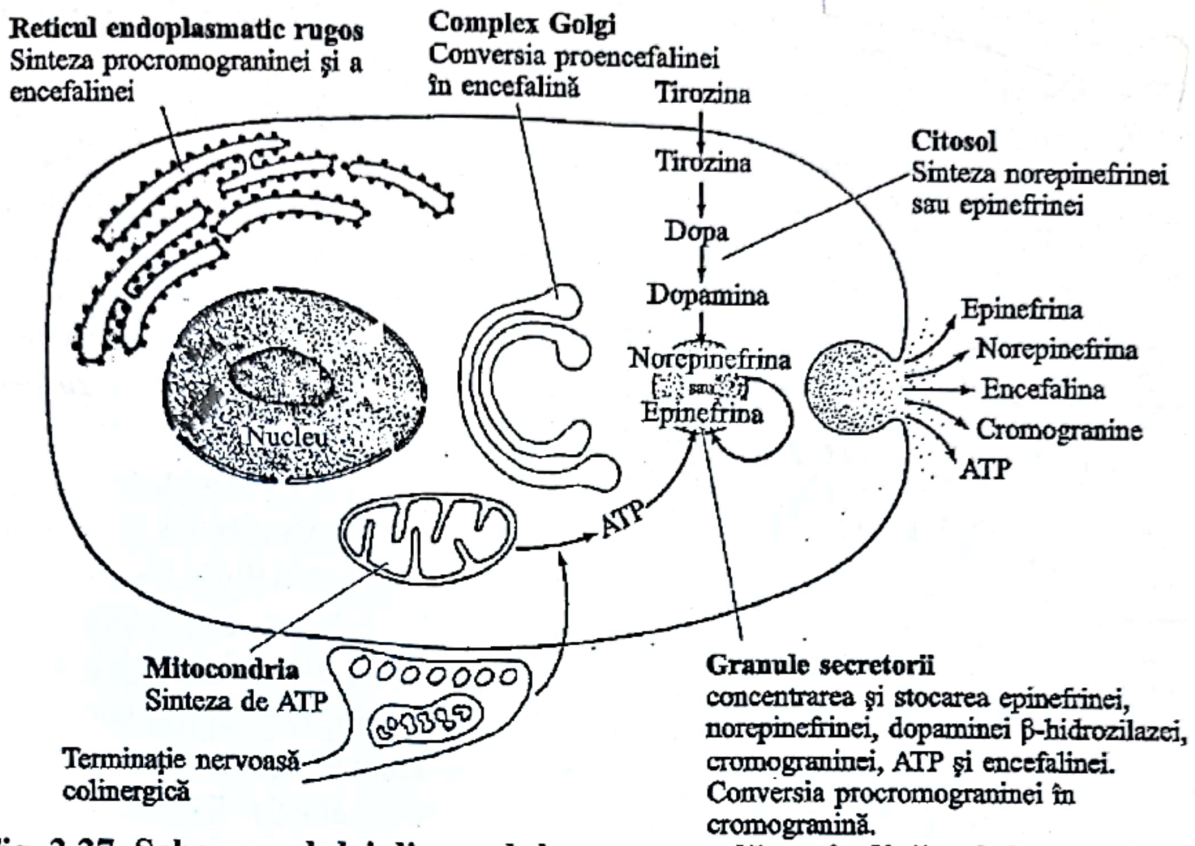

Fig. 3.37. Schema celulei din medulosuprarenală, ce indică rolul organitelor în sinteza granulelor secretoare. Sinteza norepinefrinei şi conversia în epinefrină are loc în citosol *(Junqueira şi colab., 1998)*

Adrenalina şi noradrenalina, datorită prezenţei în structura lor a nucleului benzenic ortodihidroxilat se mai numesc şi *catecholamine.* Acestea sunt foarte sensibile la acţiunea substanţelor oxidante, rezultând derivaţi oxidaţi numiţi *adrenoeromi.* Folosind agenţii oxidanţi se demonstrează prezenţa catecholaminelor în granulele secretorii ale celulelor cromafine astfel: clorura ferică le colorează în albastru-verde, iodul în galben, iar tetraoxidul de osmiu în roz, care virează spre brun-negru.

În medulosuprarenală s-au mai evidenţiat şi celule *nervoase ganglionare simpatice* dispuse izolat în mici grupuri, formând *microganglioni.* Fibrele postganglionare ale acestor celule se ramifică mai ales în jurul capilarelor arteriale şi în vecinătatea celulelor cromafine.

Histofiziologia medulosuprarenalei. Medulosuprarenala nu este absolut indispensabilă vieţii, deoarece hormonii săi sunt produşi şi în alte structuri, cum sunt paraganglionii. Adrenalina şi noradrenalina acţionează asupra aparatului cardio-vascular dar nu sinergic, ci antagonist. În stările de stress există hipersecreţie de hormoni medulosuprarenalieni, care declanşează prin intermediul hipotalamusului hipersecreţia de ACTH. De aceea adrenalina şi noradrenalina sunt interpretaţi ca hormoni ai *„stărilor de alarmă"*, ei fiind primii efectori ai alarmei nervoase.

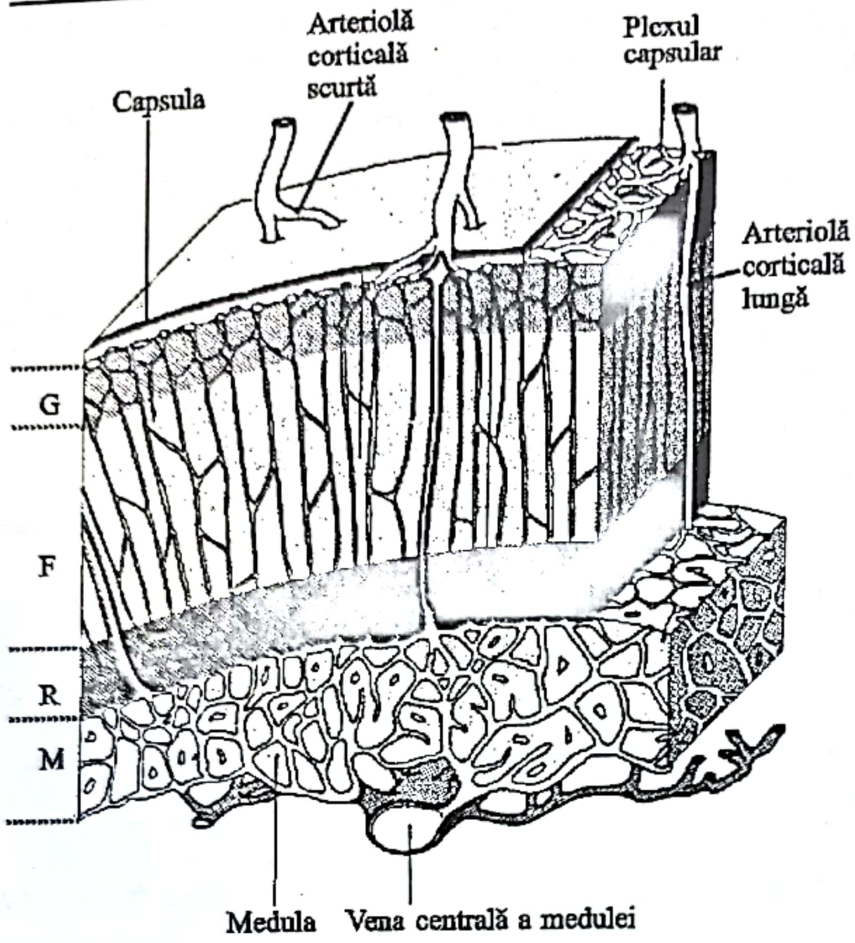

Fig. 3.38. Vascularizaţia suprarenalei: G-zona glomerulată; F-zona fasciculată; R-zona reticulată; M-medula

Vascularizaţia. Ramurile provenite diferit în funcţie de specie, din arterele renale, frenice şi arterele suprarenale propriu-zise, realizează un *plex arterial* la nivelul capsulei. Din acest plex se desprind *ramuri arteriale capsulare* (care se capilarizează şi apoi sângele este drenat prin venele capsulare) şi *arteriole* pentru parenchimul glandular. Arteriolele sunt de două tipuri: unele *lungi* pentru medulară şi altele *scurte* pentru corticală (fig. 3.38). *Arteriolele scurte* dau capilarele sinusoide de-alungul cordoanelor celulare din corticosuprarenală, care apoi constituie *sistemul de capilare venos*.

Datorită existenţei celor două sisteme de capilare, arterial şi venos, cordoanele celulare se orientează după ele şi se dispun în mod regulat, aspect demonstrat pe medulosuprarenala de pisică perfuzată. În secţiunile histologice datorită caracterului bidimensional al acestora, cordoanele apar cu un aspect fals de aranjare în reţea. Capilarele corticale şi medulare se varsă în venele radiculare care formează *vena centrală principală medulară*, care părăseşte medulara prin hil. Vasele limfatice se evidenţiază numai în capsulă şi în medulosuprarenală.

Inervaţia. Corticosuprarenala este inervată de fibre nervoase simpatice provenite din plexul solar şi ganglionul semilunar. Aceste fibre formează reţele fine în jurul vaselor sanguine capilare, sau în jurul celulelor din zona glomerulată şi fasciculată. De asemenea, se remarcă şi fibre parasimpatice din nervul vag, a căror semnificaţie nu este încă elucidată.

Medulosuprarenala dispune de o bogată inervaţie simpatică. Fibrele simpatice se termină în *coşuleţe (sinapse)* în jurul celulelor cromafine şi de-alungul

Scanned with OKEN Scanner

capilarelor sanguine, în special a celor arteriale. În medulosuprarenală se evidențiază celule nervoase simpatice izolate sau grupate, formând microganglioni simpatici a căror fibre postganglionare se ramifică în jurul capilarelor sanguine, mai ales a celor arteriale (având semnificația de chemoreceptori) și în vecinătatea celulelor cromafine. Această inervație intrinsecă bogată, precum și originea nervoasă a celulelor cromafine, fac ca medulosuprarenala să fie considerată un mare ganglion nervos simpatic.

3.5.3. Glandele suprarenale accesorii

În decursul histogenezei suprarenalelor, celulele de origine din epiteliul celomic și din crestele neurale, pot să mai formeze structuri situate în teritorii mai mult sau mai puțin îndepărtate. În funcție de participarea celor două structuri de origine diferite la edificarea lor, structurile accesorii sunt de trei tipuri:

a) Glande suprarenale accesorii de tip mixt. Sunt organe cu aceeași structură ca a suprarenalelor, cuprinzând substanță medulară și substanță corticală, a căror citoarhitectonică este asemănătoare. Sunt localizate de obicei în vecinătatea imediată a suprarenalelor.

b) Glandele suprarenale accesorii numai cu substanță corticală, localizate mai ales în apropierea gonadelor, fapt explicat prin aceeași origine embriologică. Mugurele mezotelial celomic din care derivă corticosuprarenala se află în imediata vecinătate a crestei genitale, de unde derivă gonada.

c) Glandele suprarenale accesorii numai cu substanță medulară (cromafină). Sunt formate din cordoane de celule cu origine nervoasă ca și medulosuprarenala, situate mai ales în apropierea ganglionilor simpatici și de aceea mai sunt cunoscute sub denumirea generică de *paraganglioni.* Aceștia alcătuiesc în ansamblul lor, un adevărat sistem, în structura căruia intră o stromă reticulară cu o rețea abundentă de capilare sanguine. Parenchimul este format din grupe de celule cromafine de origine nervoasă și fibre nervoase atât amielinice cât și mielinice.

Se cunosc paraganglioni în structura cărora intră celulele epiteliale ce conțin în citoplasmă granulații cromafine, secreția lor - *adrenalina* - fiind identică cu hormonul secretat de medulosuprarenală. În această categorie intră *paraganglionii cromafini* din țesutul conjunctiv al ovarului, uterului, vezicii urinare, veziculelor seminale și organul lui Zuckerkandl (paraganglionul aortic abdominal).

Alte formațiuni paraganglionare nu conțin celule cromafine *(paraganglioni acromafini)* a căror celule nu secretă adrenalina, ci au un rol *chemoreceptor*, controlând compoziția chimică a sângelui și în mod special conținutul în gaze: *paraganglionul carotidian (glomul carotic)* situat la bifurcația carotidei primitive și *corpusculul supracardiac.*

Scanned with OKEN Scanner

3.5.4. Glandele suprarenale la păsări

La găina adultă, *suprarenalele* sunt situate anterior bifurcării venei cave caudale. Există o strânsă legătură între suprarenale şi gonade. Astfel, la găină, glanda stângă este inclusă în pediculul ovarian, iar la cocoş sunt localizate în vecinătatea porţiunii anterioare a epididimului.

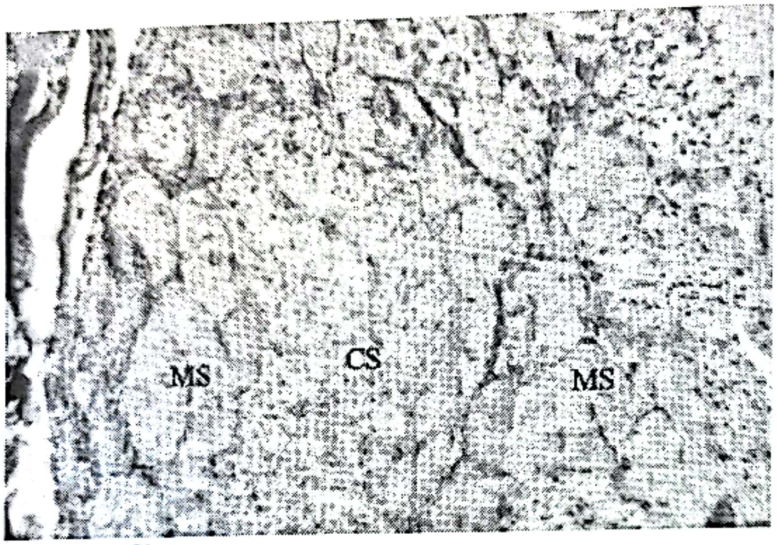

Fig. 3.39. Suprarenală de găină:
CS-corticosuprarenala; MS-medulosuprarenala. Col. Papanicolau; x 200

Suprarenalele sunt protejate de o capsulă formată dintr-un ţesut conjunctiv fibro-elastic. Stroma glandulară este reprezentată de septe delicate care se detaşă din capsulă şi din fibre de reticulină organizate în reţea.

Parenchimul este format din cele două structuri, *corticală* şi *medulară*, care contrar denumirii lor, nu sunt separate, ci sunt asociate fără ordine (fig. 3.30; fig. 3.39). Astfel, corticala este structurată în cordoane celulare neregulate de aspect clar, slab colorate, în timp ce medulara este reprezentată de celule cromafine grupate în insule hipercromatice. De aici rezultă un contrast net între cele două structuri în secţiunile histologice. Faptul că cele două structuri se găsesc întrepătrunse în suprarenala de pasăre, demonstrează că în histogeneza glandei nu mai are loc separarea cordoanelor medulare de cele corticale. Proporţia ţesutului cortical şi medular în suprarenală la pasăre este variabilă, depinzând de o serie de factori: sex, vârstă, stare fiziologică.

Cordoanele celulare corticale apar ca formaţiuni neregulate, ovalare sau rotunde, cu celulele dispuse radiar. Celulele sunt prismatice, cu citoplasma intens vacuolară în secţiunile histologice la parafină şi cu numeroase picături de lipide în preparatele colorate cu Sudan IV. De asemenea, citochimic se evidenţiază colesterol, esteri de colesterol şi acid L-ascorbic. Nucleul este ovalar, bogat în cromatină şi nucleolat, cu 1-3 nucleoli. Ultrastructural s-a evidenţiat reticulul endoplasmic agranular dezvoltat, aparatul Golgi situat supranuclear şi mitocondrii numeroase, răspândite neuniform în celulă.

Celulele care structurează substanţa medulară sunt grupate câte două, trei sau chiar mai multe (30-40) formând insulele neregulate înconjurate de cordoanele celulare ale corticalei. Aceste celule sunt poligonale, mai mari decât celulele corticalei, cu

Scanned with OKEN Scanner

citoplasma intens bazofilă şi cu un nucleu mare (6-7 μm) şi veziculos. Nucleul este localizat central, bogat în cromatină, care este dispusă difuz şi cu 1-2 nucleoli. Bazofilia intensă a acestor celule este dată de numeroasele granule din citoplasmă, care reprezintă secreţia. Printre aceste celule s-au mai evidenţiat celule nervoase. Ultrastructural, celulele secretoare ale medularei conţin un reticul endoplasmic granular, ribozomi, mitocondrii şi aparat Golgi mic asociat de obicei cu granulele secretorii, care apar dense. Granulele sunt sferice, cu dimensiunea de 0,10-0,45 μm şi cu un conţinut dens, situat central. Între acest conţinut dens şi membrana limitantă (ce se formează în zona Golgi) se remarcă un halou clar. De asemenea, s-au evidenţiat terminaţii sinaptice tipice ale fibrelor nervoase pe celulele secretoare. Aceste celule elaborează *adrenalina.*

3.6. Tiroida

Numele acestei glande vine de la cuvântul grecesc *tireos* = *scut* şi se referă la forma organului, aşa cum apare, mai ales la om.

Histogeneza. Glanda tiroidă ia naştere printr-o evaginare a endodermului planşeului gurii primitive, care formează un *mugur* numit *tubercul tiroidian.* Mugurele epitelial coboară anterior de trahee, se alungeşte şi devine *canal.* Porţiunea distală a canalului se dilată, transformându-se într-o formaţiune masivă din care se vor dezvolta *doi lobi* laterali uniţi printr-un *istm.* Partea proximală a canalului regresează şi în acest mod glanda pierde legătura cu locul de origine. Uneori persistă grupe celulare din partea proximală a canalului sau chiar mici tiroide eratice. Prin pătrunderea ţesutului mezenchimal, masa de ţesut epitelial distală va fi restructurată în grupe mici celulare, în mijlocul cărora va apare secreţia sub formă de coloid. Prin apariţia secreţiei în lumen, celulele rămân aşezate pe un singur rând constituind astfel *foliculii* sau *veziculele tiroidiene primare.*

Structura histologică. Tiroida este delimitată de o *capsulă fibro-elastică,* puternic aderentă de parenchim. De la nivelul capsulei se detaşă o serie de *travee conjunctivo-vasculare* cu vase şi nervi, ce împart parenchimul în *lobuli.* Aceştia sunt delimitaţi de o *stromă perilobulară* formată dintr-un ţesut fibro-elastic ce conţine vasele şi nervii glandei. *Stroma intralobulară* conţine şi numeroase celule conjunctive: *fibroblaste, histiocite, mastocite, elemente limfoide* (care uneori structurează limfonoduli). Aceste celule stromale reacţionează la TSH ca şi celulele foliculului tiroidian, demonstrând în acest mod legătura strânsă cu parenchimul secretor. În jurul foliculului tiroidian se evidenţiază stroma perifoliculară, care împreună cu aceasta constituie *unitatea morfofuncţională a glandei.* Stroma perifoliculară este formată din substanţă fundamentală în care se găsesc fibre de reticulină organizate în reţea. Această stromă este interpusă între lamina bazală a

Scanned with OKEN Scanner

epiteliului folicular şi lamina bazală a capilarelor sanguine satelite. Parenchimul tiroidian este reprezentat de două tipuri de celule epiteliale: *celule foliculare* ce intră în structura foliculilor tiroidieni (fiind sub dependența TSH-ului) şi *celule parafoliculare* (independente de TSH) care se grupează în jurul foliculilor (fig. 3.40).

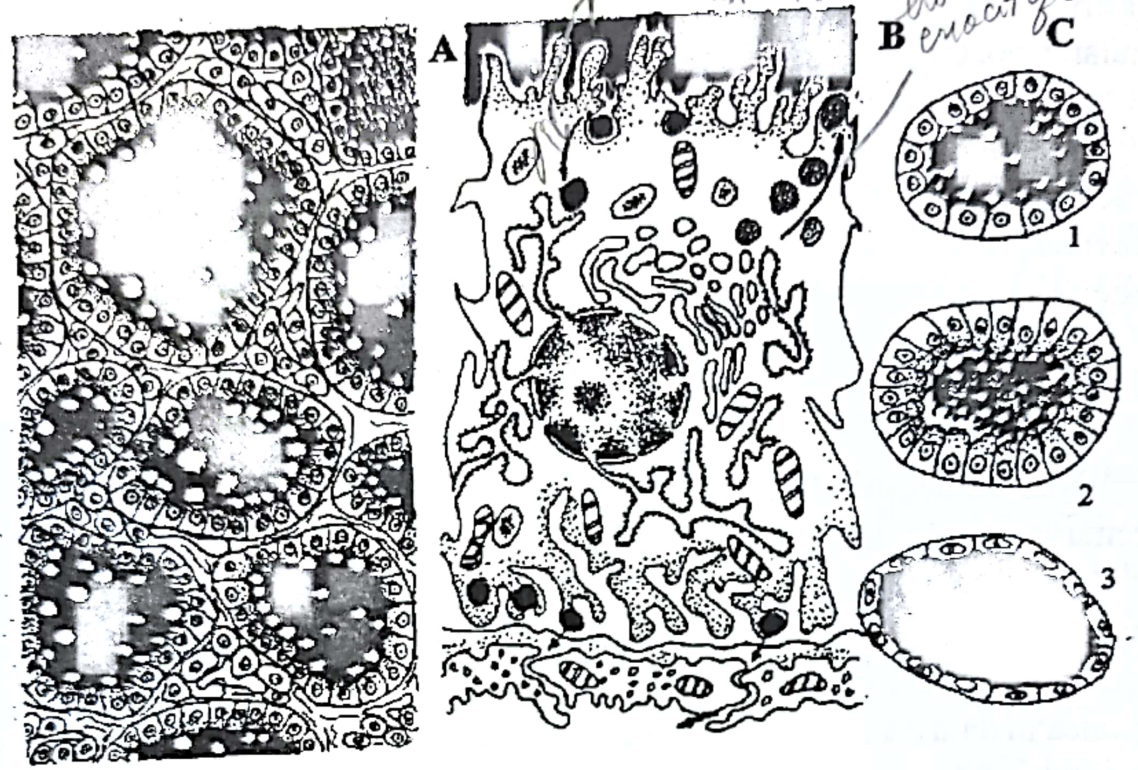

Fig. 3.40. Structura histologică a tiroidei: A-secțiune histologică prin tiroidă unde se remarcă foliculii tiroidieni şi celulele parafoliculare; B-ciclul secretor al celulei epiteliului folicular la ME; C- aspectele morfocitologice ale foliculilor tiroidieni în: 1-normofuncție; 2-hiperfuncție; 3-hipofuncție.

3.6.1. Foliculul tiroidian

Foliculul tiroidian este o formațiune ovoidă sau sferică, constituită dintr-o lamină bazală pe care sunt dispuse un singur rând de celule epiteliale ce delimitează prin polul lor apical un lumen, în care depozitează un produs de secreție numit *coloid tiroidian*. Celulele foliculare sunt polarizate, polul apical fiind în contact intim cu coloidul, iar polul bazal sprijinindu-se pe lamina bazală, stabilind în acest mod legături cu stroma perifoliculară şi deci cu capilarele sanguine din regiune. În fiecare lobul se remarcă 20-40 foliculi tiroidieni cu dimensiunea variind între 50 şi 500 µm, cei mai mari fiind situați la periferia lobulului, iar cei cu dimensiuni mici, în centrul acestuia. Morfocitologia foliculilor tiroidieni este dependentă de TSH şi de aportul de iod necesar în elaborarea hormonilor tiroidieni. Starea funcțională a foliculilor, deci a glandei, se poate aprecia pe baza următoarelor

criterii: diametrul foliculilor, cantitatea şi caracterele coloidului şi aspectul citologic al epiteliului glandular folicular. Foliculii se găsesc în diferite stadii de activitate, imprimând parenchimului tiroidian sub raport morfologic, un aspect mozaicat. Astfel, foliculii se pot surprinde chiar în cadrul aceluiaşi lobul în diferite faze: *repaus relativ, normofuncţie, hiperfuncţie, hipofuncţie.*

Foliculii în repaus relativ au diametrul mare, cu un coloid abundent în lumen, vâscos şi acidofil. Celulele foliculare sunt cubice sau aplatizate, cu nucleul turtit şi mic.

Foliculii în normofuncţie au diametrul mic, în lumen se evidenţiază coloidul ce conţine marginal vacuole de resorbţie, imprimând aspect festonat de coloid „mâncat" pe margini. Coloidul este slab bazofil şi mai diluat. Celulele epiteliale sunt cubice, cu tendinţă de a deveni cilindrice, cu nucleul rotund şi nucleolat (fig. 3.41).

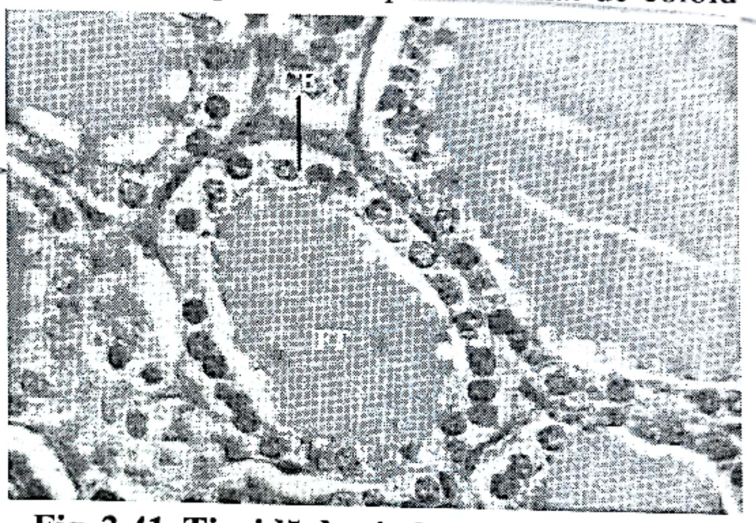

Fig. 3.41. Tiroidă de viţel: FT-foliculi tiroidieni în normofuncţie, ce conţin în lumen coloidul festonat; CE-celule epiteliale cubice. Col. PAS; x 400

Foliculii în hiperfuncţie sunt mici, cu un lumen strâmt în care proiemină polul apical al celulelor epiteliale. Coloidul este intens bazofil, foarte diluat, cu foarte multe vacuole de resorbţie marginale, ceea ce demonstrează că celulele preiau coloidul în vederea elaborării hormonilor specifici. Celulele foliculare sunt prismatice înalte, cu nucleul ovalar şi nucleolat (fig. 3.42).

Foliculii în hipofuncţie au diametrul mare cu lumenul plin până la refuz de coloid foarte vâscos, intens acidofil şi uniform repartizat până în vecinătatea polului apical al celulelor foliculare. Celulele epiteliale sunt puternic aplatizate, de aspect endoteliform, cu nucleul discoidal şi mic.

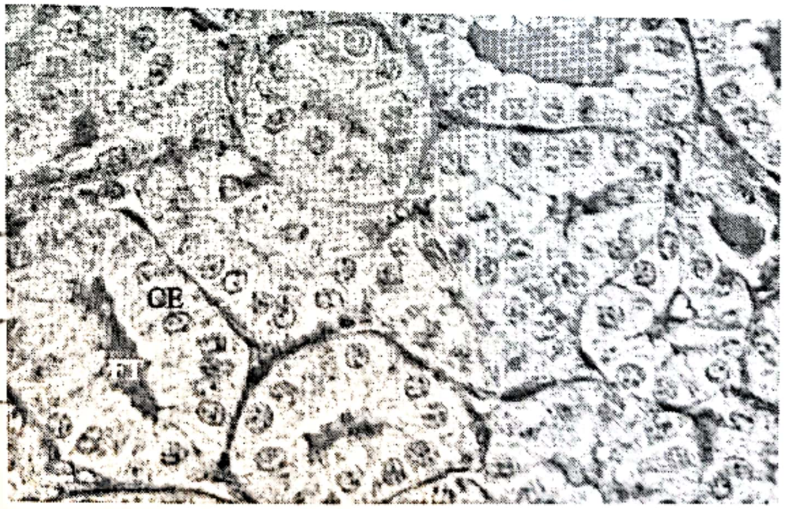

Fig. 3.42. Tiroidă de purcel: FT-folicul tiroidian în hiperfuncţie; CE-celule epiteliale înalte. Col. Papanicolau; x 400

Scanned with OKEN Scanner

Aspectele morfocitologice ale foliculilor tiroidieni, deci ale glandei tiroide sunt dependente de o serie de factori; specia, sexul, vârsta animalului, starea fiziologică (gestația), nivelul furajării și anotimpul. Astfel s-a demonstrat existența unei stări de hiperfuncție la cabaline, iar la taurine și suine existența unei stări de hiperfuncție normală. În ceea ce privește vârsta, se evidențiază hiperfuncția tiroidiană la tineret și hipofuncția la animalele adulte. Iarna, foliculii sunt mai mici, celulele epiteliale foliculare sunt mai înalte și mai active, iar coloidul este mai puțin abundent și festonat pe margini; deci, frigul stimulează activitatea glandei. În timpul verii celulele devin plate și cu activitate secretorie redusă. În gestație, se acumulează în lumenul foliculilor o cantitate crescută de coloid la vacă, scroafă, cățea și iepuroaică, ce scade după parturiție și crește din nou în timpul lactației.

Examinată la ME, celula epitelială foliculară prezintă toate organitele necesare ciclului său secretor (fig. 3.43).

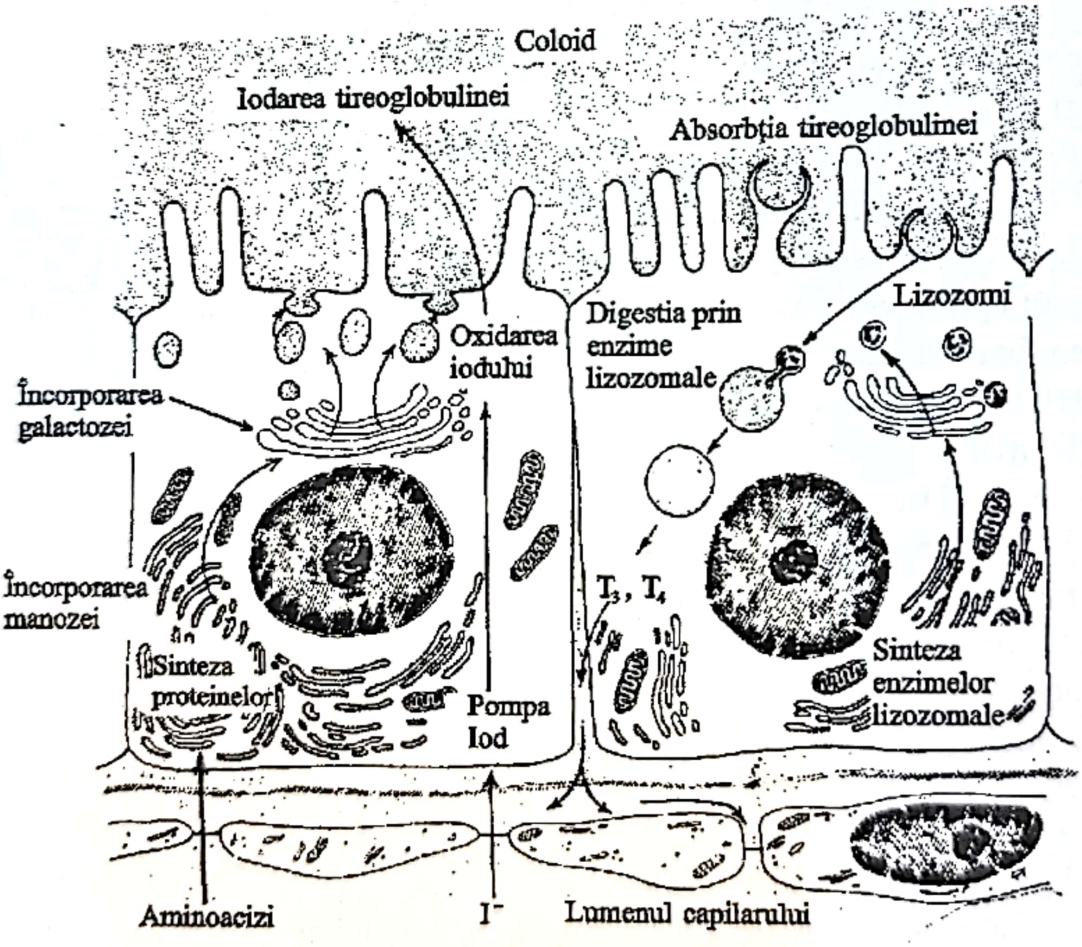

Fig. 3.43. Sinteza și iodarea tireoglobulinei (stânga); absorbția și digestia (dreapta). Acestea au loc în aceeași celulă *(Junqueira și colab., 1998)*

Astfel, aparatul Golgi este foarte dezvoltat ca și aparatul mitocondrial, reticulul endoplasmic rugos, ce formează cisterne dilatate în care se observă un conținut amorf, lizozomii sunt numeroși mai ales la polul apical, iar ribozomii se

Scanned with OKEN Scanner

găsesc fie ataşaţi pereţilor reticulului endoplasmic, fie liberi. Membrana polului apical prezintă numeroşi microvili de diferite forme şi dimensiuni ce pătrund în coloid, iar la polul bazal, membrana prezintă o serie de invaginări profunde. În citoplasma polului apical se remarcă numeroase picături (vezicule pinocitare cu reacţii identice cu ale coloidului).

Metodele citoenzimatice evidenţiază activitatea crescută a enzimelor oxidative: ATP-aza, peroxidaze, beta-glucoronidaza, succin dehidrogenaza şi citocromoxidaza.

Celulele foliculilor tiroidieni secretă hormonii tiroidieni: *tiroxina* sau *tetraiodotironina* (T_4) şi *triiodotironina* (T_3).

Coloidul tiroidian este o substanţă omogenă de consistenţă vâscoasă, de culoare galben-cafenie în glanda proaspătă şi reprezintă 30 % din greutatea glandei. Coloidul conţine tireoglobulina elaborată de celulele foliculare. Tireoglobulina este o glicoproteină ce conţine: *oze* (glucoză, manoză, fructoză, glucozamină, acid sialic), *aminoacizi* (cisteină, tirozină, leucină, valină), şi acid hialuronic şi condroitin sulfaţi care dau coloidului reacţia PAS-pozitivă. Coloidul tiroidian conţine iod, aproximativ 25 % din cantitatea totală de iod din organism. În coloid s-au mai evidenţiat enzime proteolitice şi oxidative.

Ciclul secretor al celulelor epiteliale foliculare

Studiile complexe în care s-au folosit metodele citoenzimologice, electronomicroscopice, cât şi iodul marcat, au evidenţiat că ciclul secretor al celulelor epiteliale foliculare decurge în mai multe etape (fig. 3.43).

a) Captarea iodului în sânge se face prin polul bazal al celulei. Iodul care

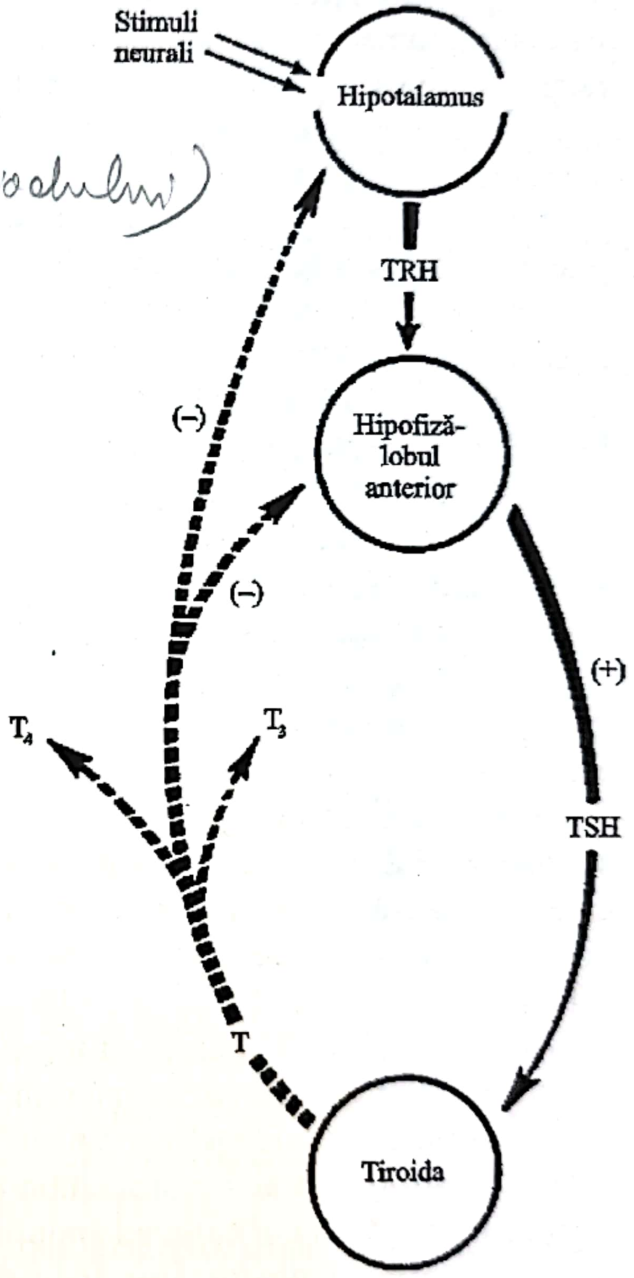

Fig. 3.44. Relaţia între hipotalamus, hipofiză şi tiroidă. Săgeţile continue indică stimularea, iar cele întrerupte arată inhibarea

circulă în sânge sub formă ionică, este captat prin absorbție de proteine în celula epitelială foliculară, realizând o concentrație de 50-350 de ori mai mare în celule decât în plasmă *(pompa de iod)*. Pentru explorarea funcțională a tiroidei se folosește captarea iodului radioactiv I^{131} în tiroidă (radioiodocaptarea). Tiroida captează iodul în funcție de starea ei funcțională; în normofuncție 40-50 % din iodul administrat; în hiperfuncție radioiodocaptarea crește la 50-58 %, iar în hiperfuncție, este de 0,25 %. Captarea iodului este sub dependența TSH-ului (fig. 3.44).

b) Oxidarea iodului anorganic în iod organic. La nivelul mitocondriilor, care sunt numeroase la polul bazal, peroxidazele realizează oxidarea iodului anorganic în iod organic ($2\ I^- \longrightarrow I_2 + 2\ e$), oxidarea fiind sub controlul TSH-ului.

c) Biosinteza hormonilor cu depozitarea lor în coloidul tiroidian. Proteinele sunt sintetizate la nivelul reticulului endoplasmic granular, transferate prin microvezicule în aparatul Golgi, unde realizează cu poliozidele elaborate de acesta glicoproteine care sunt secretate în lumenul folicular prin exocitoză, formându-se în acest mod coloidul tiroidian. Iodul oxidat sau activat, la nivelul polului apical al celulelor foliculare înafara sau înăuntrul membranelor acestora, reacționează cu tirozina din molecula de tireoglobulină și formează mono- și diiodotirozina. Din cuplarea acestora rezultă *triiodotironina* (T_3) și *tiroxina* sau *tetraiodotironina* (T_4), care reprezintă numai o parte redusă a tireoglobulinei.

d) Hidroliza coloidului și resorbția lui. Enzimele proteolitice, fosfataza acidă și hialuronidaza din coloid, sub influența TSH-ului degradează glicoproteinele și transformă coloidul care inițial era intens acidofil, vâscos și PAS-pozitiv, în coloid bazofil, fluid și PAS-negativ. În acest mod sunt eliberate glicoproteinele care sunt resorbite de celule cu ajutorul microvililor polului apical al celulelor epiteliale foliculare prin pinocitoză.

e) Hidroliza tireoglobulinei și transportul hormonilor activi în sânge. În regiunea apicală a celulelor foliculare, unde se remarcă la ME numeroși lizozomi care fuzionează cu picăturile de coloid preluate prin pinocitoză, se realizează hidroliza tireoglobulinei sub acțiunea enzimelor lizozomale (fosfataza acidă și ATP-aza). În urma hidrolizei rezultă hormonii tiroidieni: *tiroxina* 90-95 % și *triiodotironina* 5-10 %, care sunt transferați în sânge la nivelul polului bazal al celulei. În acest transport activ intervine ATP-aza de la nivelul mitocondriilor.

Hormonii tiroidieni în organism stimulează procesele de oxidare celulară (efect calorigen), care acționează asupra creșterii, diferențierii și asupra sistemului nervos. Pe lângă cei doi hormoni amintiți, din hidroliza tireoglobulinei, rezultă și *monoiodtirozina* și *diiodtirozina*. Iodul din acești aminoacizi ioduraţi este eliberat sub acțiunea unei deiodaze și va fi folosit pentru un nou ciclu secretor.

Cele cinci etape ale ciclului secretor sunt sub dependența TSH-ului și se desfășoară independent în celulele epiteliale foliculare, dar cu respectarea

Scanned with OKEN Scanner

succesiunii lor. Pe plan morfologic toate acestea se reflectă printr-un polimorfism accentuat al celulelor epiteliale foliculare şi uneori al lobulilor, încât pe drept cuvânt tiroida este o glandă cu aspecte structurale variate.

3.6.2. Celulele parafoliculare (celulele C)

Celulele parafoliculare secretă *calcitonina (tirocalcitonina),* hormon hipocalcemiant antagonist parathormonului elaborat de glandele paratiroide. Sunt celule ovalare sau poliedrice, mai mari ca celulele epiteliale foliculare, au citoplasma clară, nucleul mare ovalar, sărac în cromatină şi nucleolat (fig. 3.45). Ele formează mici aglomerări între foliculii tiroidieni cu aspect de insule numite *insulele lui Wöllfler.* La MO se remarcă unele celule „C" cu citoplasma mai clară şi altele mai întunecate. Aspectul întunecat este dat de numeroase granule din citoplasmă, care prin impregnare cu metale grele, devin foarte vizibile.

Microscopia electronică a confirmat observaţiile făcute la MO, prin care celulele cu citoplasma mai clară sunt celulele cu granulaţii fine şi rare (celule clare, agranulare care au elaborat hormonul şi se pregătesc eventual pentru o nouă secreţie). Celulele cu citoplasma întunecată (celulele întunecate, granulare) au acumulat produsul de secreţie -*calcitonina*- în veziculele condensate şi vor elabora în funcţie de necesităţi. Calcitonina fiind un hormon polipeptidic, în celulele parafoliculare sunt dezvoltate organitele implicate în sinteza proteinelor. Secreţia de calcitonină este independentă de TSH, ea este controlată prin mecanisme de feedbach (hipocalcemia inhibă secreţia hormonală, pe când hipercalcemia o stimulează).

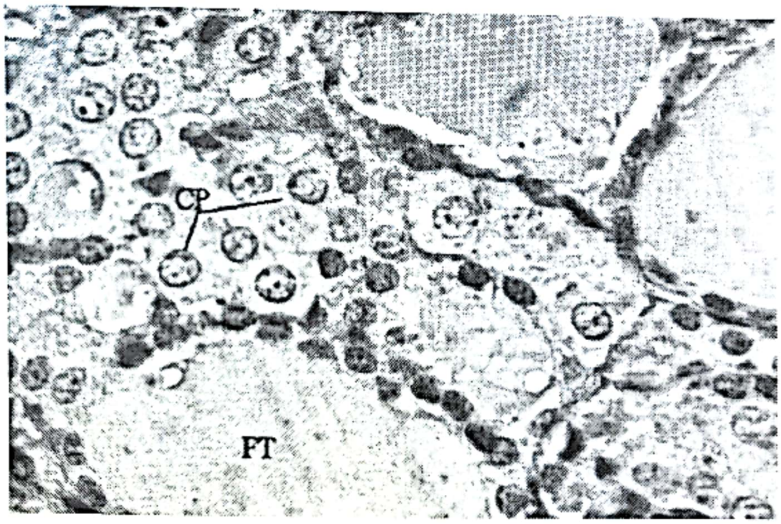

Fig. 3.45. Tiroidă de cățel în vârstă de 4 luni: FT-folicul tiroidian; CP-celule parafoliculare. Col. PAS; x 400

Vascularizaţia şi inervaţia tiroidei

Glanda tiroidă este foarte vascularizată, în timp de o oră prin ea trece întreaga cantitate de sânge din organismul animal. Vascularizaţia este mai bogată la femelele gestante, femelele în lactaţie şi la majoritatea animalelor în anotimpul rece. Arterele tiroidiene anterioare şi posterioare dau numeroase arteriole, care realizează un *plex* superficial din care se formează capilarele localizate mai ales perifolicular.

Scanned with OKEN Scanner

Arteriolele în majoritatea lor sunt cu periniță, în acest mod reglându-se debitul sanguin din glandă. Un rol important în această reglare revine şi anastomozelor arterio-venoase prezente în glandă. Venele formează plexuri mari în jurul glandei şi au un traiect invers.

Vasele limfatice se formează în stroma perifoliculară, apoi acestea drenează limfa, prin stroma interlobulară în vasele mari din jurul capsulei.

Inervația este reprezentată de fibre simpatice ce provin din ganglionul cervical mijlociu şi fibre parasimpatice din nervul vag. Fibrele simpatice realizează plexuri în jurul foliculilor tiroidieni şi în peretele vaselor, constituind nervii vasomotori. Din plexul nervos perifolicular se desprind unele fibre foarte fine, care străbat laminele bazale ale foliculilor şi se termină sub formă de butoni printre celulele epiteliale foliculare, iar altele se termină sub aceeaşi formă printre celulele parafoliculare.

3.7. Paratiroidele

Paratiroidele sunt organe mici, de forma şi mărimea unui bob de mei, de orez sau de grâu, alipite tiroidei printr-un țesut conjunctiv ce structurează capsula. O pereche de glande este situată anterior tiroidei, iar cealaltă posterior. La taurine în unele cazuri, paratiroidele s-au evidențiat incluse în parenchimul tiroidian. La păsări, paratiroidele sunt bine individualizate.

Histogeneza. Paratiroidele provin din endoblast. Din diverticulul dorsal al pungilor III şi IV endobrahiale se dezvoltă la începutul lunii a II-a de gestație la taurine, glandele paratiroide anterioare şi posterioare, ca nişte muguri epiteliali plini şi perechi. Țesutul mezenchimal din jur şi din interior se organizează şi împarte mugurii epiteliali în mici lobuli. Pedicului de legătură al glandelor paratiroide cu pungile faringiene dispare prin liza celulelor ce intră în structura lui. Astfel, paratiroidele pierd legătura cu țesutul de origine şi în acest mod din pungile endobrahiale IV, ia naştere perechea anterioară de glande paratiroide, iar din pungile III se formează perechea posterioară.



Fig. 3.46. Secțiune histologică prin paratiroidă la bovine

Structura histologică. Fiecare glandă este invelită de o *capsulă* proprie de natură conjunctivă ce aderă strâns de capsula tiroidei. De la nivelul capsulei se detaşă *travee conjunctive* foarte subțiri, ce conțin vase şi nervi şi care împart

Scanned with OKEN Scanner

parenchimul glandular în *lobuli*. Datorită traveelor foarte delicate sărace în țesut conjunctiv, lobulii sunt slab delimitați. În interiorul lobulului se evidențiază *stroma reticulo-capilară* ce susține țesutul nobil al parenchimului (fig. 3.46).

Parenchimul este structurat după tipul reticulat, fiind reprezentat de celule epiteliale glandulare dispuse în cordoane dense și neregulate. Celulele glandulare vin în contact intim prin una din suprafețele lor cu capilarele sanguine de tip sinusoid în care își varsă produsul de secreție. Cordoanele celulare sunt susținute de stroma reticulară care se interpune între celule și capilarele sanguine. Celulele epiteliale glandulare sunt de două tipuri: *celule principale* și *celule oxifile* (fig. 3.47).

a) Celulele principale sunt cele mai numeroase, de formă poliedrică, cu dimensiunea de 8-16 µm, cu nucleul ovalar sau veziculos, localizat central și nucleolat. După dimensiunea și aspectul citoplasmei, celulele principale se prezintă sub două aspecte: *celulele principale întunecate* și *celulele principale clare*.

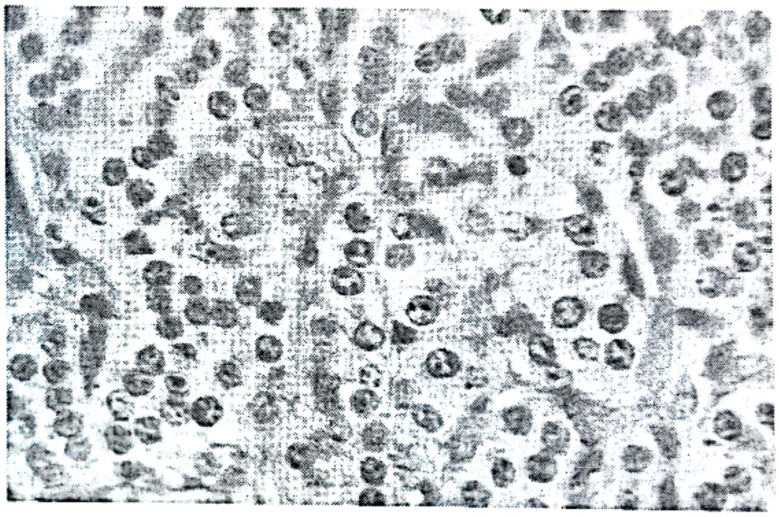

Fig. 3.47. Paratiroidă de vacă în vârstă de 5 ani: celulele epiteliale glandulare organizate în cordoane. Col. PAS; x 400

Celulele principale întunecate sunt celulele active ale glandei, de dimensiuni mai mici (8-10 µm), cu citoplasma încărcată de granule PAS-pozitive și cu afinitate pentru sărurile de argint. În citoplasmă s-a mai evidențiat glicogen în cantitate redusă sub formă de granule fine și rare. Ele secretă *parathormonul* indispensabil vieții, care este un polipeptid cu acțiune *hipercalcemiantă*, fiind antagonist *calcitoninei* elaborat de *celulele parafoliculare* din tiroidă. Hormonul fiind un polipeptid, celula principală întunecată prezintă la ME un reticul endoplasmic granular dezvoltat, aparat Golgi bine evidențiat, mitocondrii alungite și ribozomi. Granulele de secreție pot fi observate la nivelul aparatului Golgi sub formă de granule imature cu un conținut slab conturat și de granule mature cu conținutul electrono-dens, localizate mai ales spre regiunea unde celula vine în contact intim cu capilarul sanguin. Aceste granule reprezintă secreția de hormon, care la microscopul fotonic apare ca granule argentafine ce fixează argintul.

Celulele principale clare sunt inactive cu citoplasma de aspect clar, mai mari ca precedentele (10-14 µm). În citoplasma lor se evidențiază cantități crescute de glicogen și lipofuscină, care este un pigment de uzură. Granulele de secreție

Scanned with OKEN Scanner

sunt foarte rare sau lipsesc, ceea ce demonstrează că aceste celule nu elaborează hormonul. Microscopia electronică a reliefat slaba dezvoltare a organitelor.

b) Celulele oxifile sunt foarte puține în raport cu celulele principale, prezintă citoplasma intens acidofilă și nucleul picnotic. La tineret sunt foarte rare, în timp ce la animalele în vârstă, se observă creșterea lor numerică, fiind interpretate ca celule principale uzate sau îmbătrânite. Ele se dispun izolat sau în cuiburi printre cordoanele celulelor principale. La ME, organitele celulare sunt de cele mai multe ori absente sau când sunt prezente, sunt slab conturate, cu excepția mitocondriilor care se dispun în pachete a căror creste apar în coroană. În citoplasmă nu se remarcă granule de secreție.

Vascularizația și inervația. Rețeaua de capilare sinusoide foarte bogată, localizată printre cordoanele celulare, provine din cele două artere paratiroidiene anterioare și posterioare. Sângele este colectat în venele paratiroidiene. În paratiroide s-au evidențiat fibre simpatice amielinice care formează plexuri perivasculare.

Histofiziologia. Paratiroidele prin secreția lor reprezentată de *parathormon (hormon hipercalcemiant)* reglează metabolismul calciului și al fosforului, menținând balanța fosfor/calciu. Hiperfuncția paratiroidiană *(hiperparatiroidismul)* determină mobilizarea calciului din schelet prin creșterea numărului de osteoclaste active, care distrug lamele osoase prin fagocitoză. În acest caz, osteoblastele existente scad numeric și prezintă activitate secretorie foarte redusă în oseină, demonstrând o capacitate osteoformatoare mult diminuată. În hipofuncție *(hipoparatiroidism)* apar tulburări în calcifierea și dezvoltarea oaselor. Ca și secreția de calcitonină, secreția de parathormon este controlată de concentrația calciului sanguin prin mecanisme de feet-back: hipercalcemia, inhibă secreția hormonului, pe când hipocalcemia o stimulează. Până în prezent nu a fost demonstrată existența unui hormon adenohipofizar, cu rol în reglarea secreției paratiroidei.

3.8. Pancreasul endocrin

Pancreasul endocrin este reprezentat de mici suprafețe sferice sau ovoide, delimitate de acini pancreatici printr-un țesut conjunctiv delicat. Aceste suprafețe se numesc *„insulele Langerhans"*, cu dimensiunea ce variază între 50-200 μm și care în totalitate reprezintă 1-2 % din greutatea pancreasului (fig. 3.48). Celulele insulelor sunt organizate în cordoane neregulate și anastomozate, printre care se găsesc numeroase capilare sanguine de tip sinusoid.

Histogeneza. Insulele Langerhans se pare că iau naștere din epiteliul acinului glandular deja format, prin diviziunea celulelor sale. În această diviziune axa multiplicării este paralelă cu axa celulară, bazalo-apicală. Consecința acestei

diviziuni este că celulele fiice se localizează în apropierea membranei bazale a acinului. În citoplasma celulelor fiice se evidențiază granule de secreție, asemănătoare celor din celulele endocrine ale insulelor. Celulele bazale cu granule în citoplasmă, se vor grupa înafara acinului glandular în spațiul mezenchimal, fiind înconjurate de lamina bazală care formează un fel de sac pentru întreaga grupare celulară. La nivelul originii sacului are loc topirea laminei bazale. Insulele de celule izolate de lumenul acinului, se polarizează la capilarele sanguine pentru a-şi elabora secreția şi în felul acesta se formează insulele Langerhans (fig. 3.49).

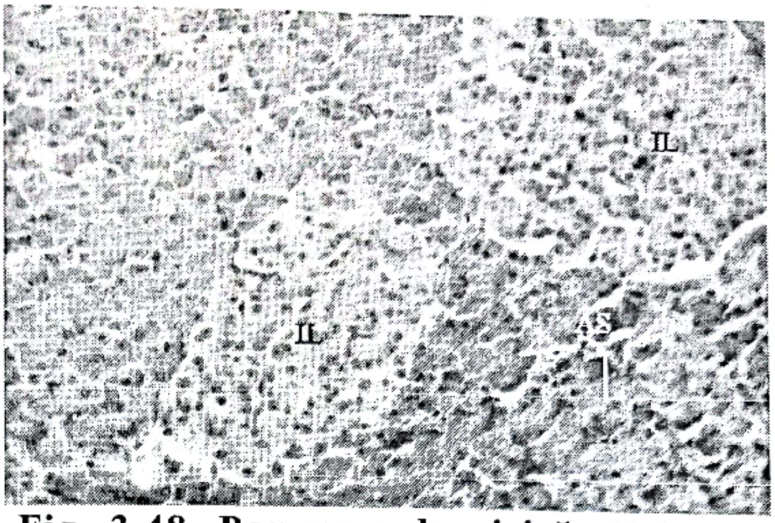

Fig. 3.48. Pancreas de pisică: IL-insula Langerhans (pancreasul endocrin); AS-acini seroşi (pancreasul exocrin). Col. HE; x 200

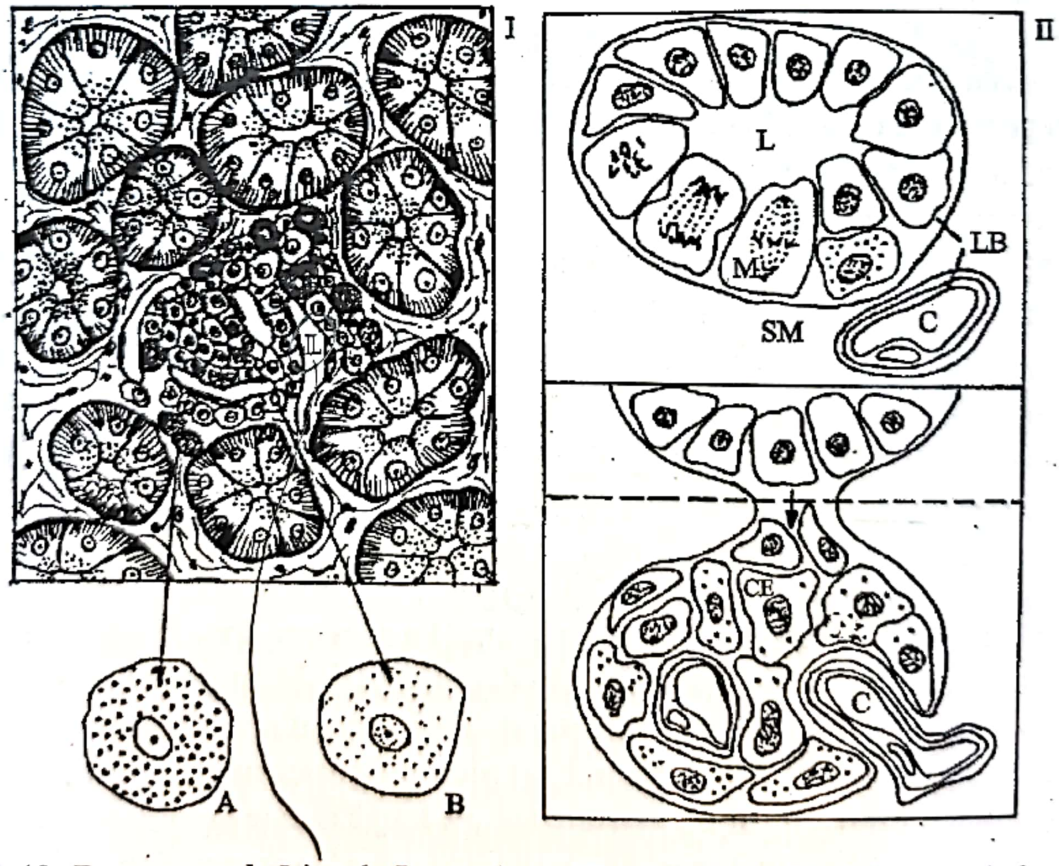

Fig. 3.49. Pancreasul: I-insula Langerhans (IL) cu celule alfa (A) şi celule beta (B); II-histogeneza pancreasului endocrin: L-lumenul acinului; LB-lamina bazală; M-mitoză; SM-spațiul mezenchimal; C-capilar; CE-celule endocrine

Scanned with OKEN Scanner

Structura histologică. Pe baza observațiilor la ME, în insulele Langerhans au fost identificate următoarele tipuri de celule: A (alfa), B (beta), C, D și F (fig. 3.50).

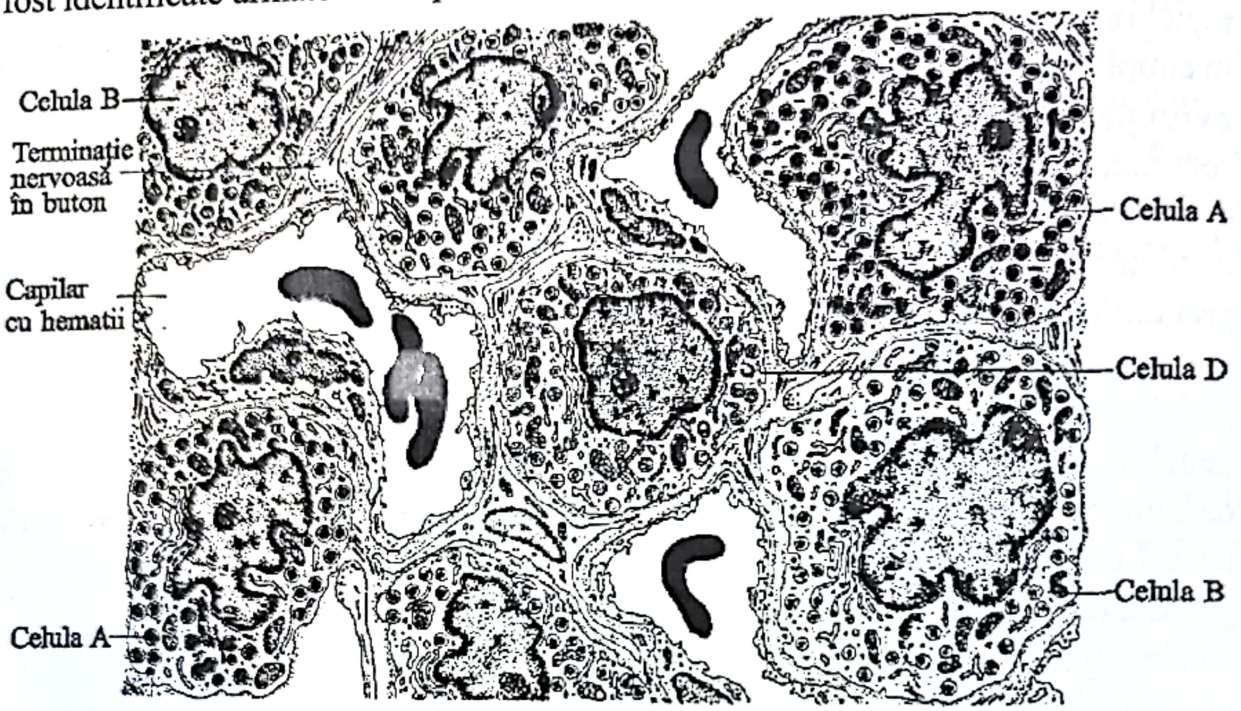

Fig. 3.50. Ultrastructura celulelor A, B și D din insula Langerhans *(Liebich și colab., 1999)*

Celulele A (alfa) sunt localizate la periferia insulei, reprezentând cca. 20 % din populația celulară și pot fi distruse de cobalt. Ele apar de culoare închisă și în citoplasmă conțin numeroase granule, rotunde, fine și omogene. Acestea sunt insolubile în alcool și cu ajutorul tehnicii anticorpilor fluorescenți a fost demonstrată prezența glucagonului în acestea. Glucagonul este un hormon hiperglicemiant, antagonist insulinei și are efect biologic primar în mobilizarea de glucoză în sânge (crește nivelul sanguin al glucozei pe seama glicogenului hepatic, ficatul fiind organul efector).

Celulele B (beta) sunt celulele secretoare *de insulină*, hormon hipoglicemiant (scade nivelul sanguin al glucozei). A fost extras inițial de Paulescu (1920) și apoi de Banting și Best (premiul Nobel -1922). Ele sunt distruse de aloxan, reprezentând aproximativ 70 % din numărul total de celule din insulele Langerhans și sunt localizate în partea centrală a acestora. Prezintă nucleul rotund sau oval, uneori ușor zimțat și nucleolat. La ME, în citoplasmă se remarcă numeroase granule beta, mai dense, rotunde sau rectangulare, cu structură cristalină (fig. 3.51). În centrul lor, folosind tehnica cu anticorpi fluorescenți, a fost demonstrată prezența insulinei cristalizate. Pe lângă aceste granule se evidențiază și granule beta mai puțin dense, denumite *progranule* și care conțin *proinsulina.*

Deci, granulele beta variază considerabil, în cadrul aceleași celule, ca intensitate de culoare, ceea ce arată diferitele stadii de maturare ale acestora.

Scanned with OKEN Scanner

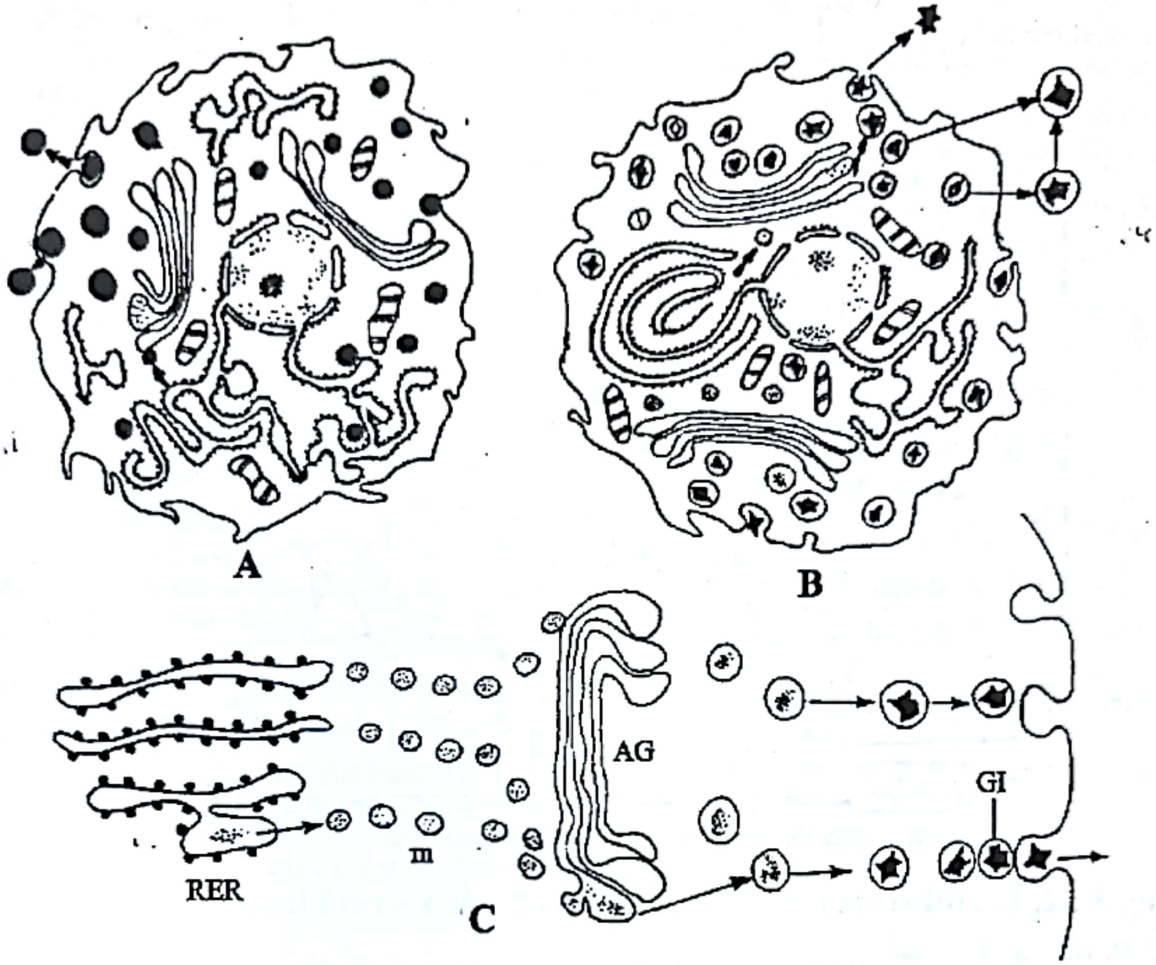

Fig. 3.51. Ultrastructura celulei alfa ce secretă glucagonul (A); ultrastructura celulei beta ce elaborează insulina (B); C-schema biosintezei insulinei: RER-reticul endoplasmic rugos; m-microvezicule de transfer; AG-aparatul Golgi; GI-granule cu insulină

Granulele sunt solubile în alcool şi la ME s-a evidenţiat că sunt formate dintr-o membrană netedă la exterior şi o incluzie centrală (insulina cristalizată), între care apare un halou clar. Ca organite se evidenţiază un reticul endoplasmic granular cu aranjament lamelar, aparat Golgi perinuclear care contribuie la formarea membranei granulei, mitocondrii numeroase cu criste frecvente şi lizozomi. În vecinătatea celulelor beta s-au evidenţiat fibre nervoase de origine simpatică sau parasimpatică. Distanţa dintre terminaţiile nervoase şi celulele secretorii a fost estimată la 300 Å, iar în unele cazuri se realizează complexe joncţionale între acestea.

În fig. 3.52 este sintetizat ciclul secretor în celula beta (B) ce elaborează insulina.

Celulele C sunt localizate numai la periferia insulelor Langerhans şi sunt foarte rare. Sunt alungite, formă prin care se deosebesc de celelalte celule. La ME se evidenţiază organitele bine dezvoltate şi granule cu densitate electronică mare, de dimensiuni mici, de formă neregulată. Sub aspect ultrastructural, celulele „C" seamănă cu celulele endocrine (argentafine), elaboratoare de *gastrină* din mucoasa gastrică şi duodenală. Aceste două tipuri de celule prezină patru caracteristici comune:

Scanned with OKEN Scanner

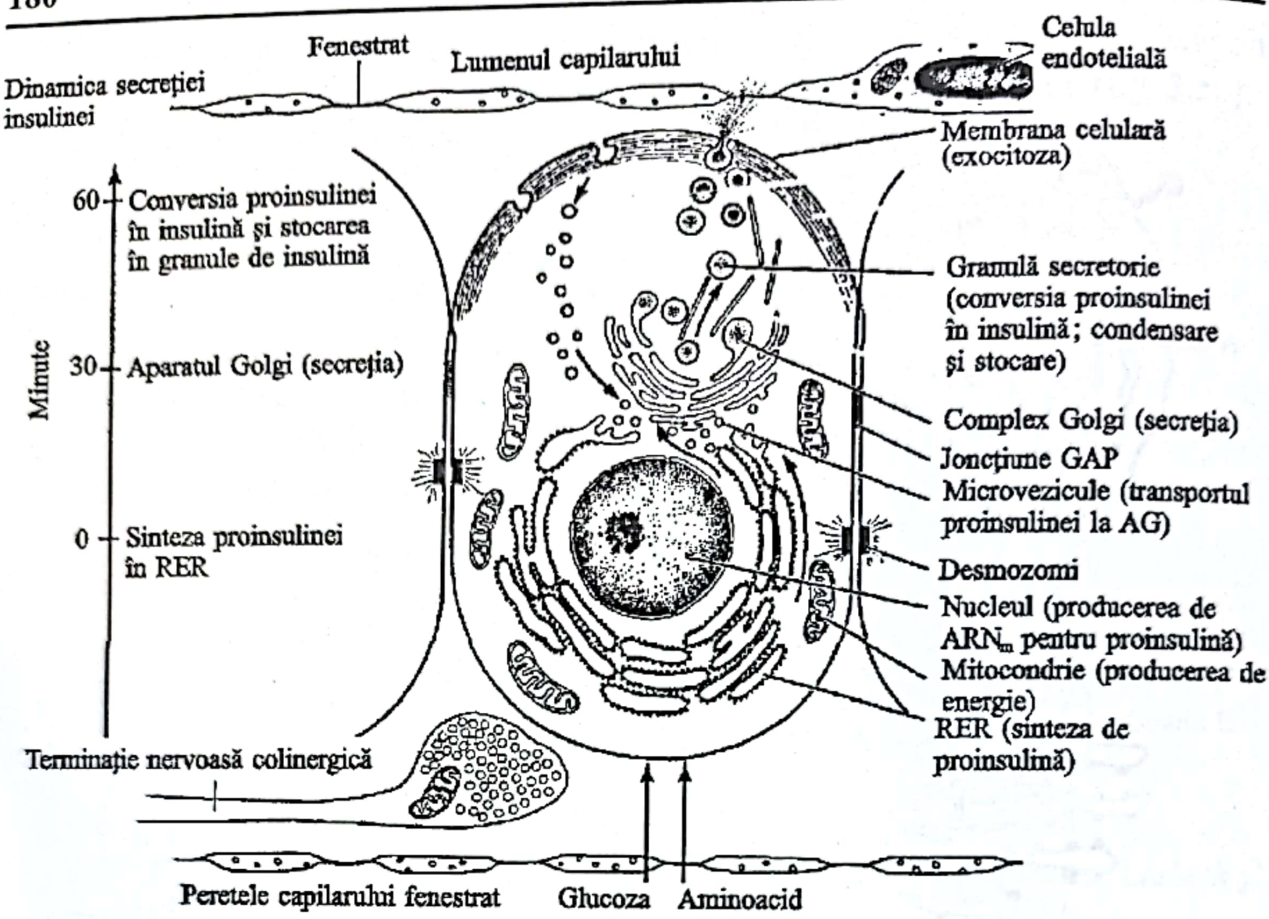

Fig. 3.52. Ciclul secretor în celula beta (B), ce secretă insulina
(Junqueira și colab., 1998)

a) densitatea variabilă a granulelor secretorii;

b) prezența corpilor denși înconjurați de un halou clar, subțire și o membrană netedă la exterior;

c) prezența în aparatul Golgi a unei benzi închise;

d) dimensiunea variabilă a granulelor secretorii.

În prezent se consideră că celulele C sunt elaboratoare de *gastrină.*

Celulele D reprezintă aproximativ 5 %, sunt localizate la periferia insulelor Langerhans, în vecinătatea celulelor A și au polaritate vasculară. În citoplasmă conțin granule omogene cu o densitate electronică moderată, înconjurate de o membrană netedă. Ele secretă *somatostatina,* care are rol în reglarea secreției insulinei, glucagonului și hormonului de creștere.

Celulele G (1 %) sunt dispersate printre celelalte celule ale insulei, secretă *gastrina* ce stimulează secreția de HCl.

Celulele PP (1 %) s-au descris în insulele Langerhans ale pancreasului de câine, produc un polipeptid pancreatic ce inhibă secreția exocrină a pancreasului.

Scanned with OKEN Scanner

4. SISTEMUL CIRCULATOR

Sistemul circulator este constituit din *organe* şi *conducte cavitare conjunctivo-musculare*, care asigură propulsia şi transportul sângelui şi limfei. Toate componentele sale prezintă la interior un *endoteliu vascular (epiteliu pavimentos simplu)* care este întărit de tunici cu structură variată în funcţie de tipul vasului. În esenţă, sistemul circulator este alcătuit astfel: dintr-un *organ central musculos* adaptat funcţiei de propulsare a sângelui *(inima)* şi dintr-un sistem de conducte adaptate structural funcţiei de propulsare şi vehiculare a sângelui *(vasele)*, care formează un sistem tubular închis. Structura comună a întregului sistem circulator este *epiteliul pavimentos simplu (endoteliu)*, ce provine din celulele periferice ale insulelor lui *Wolff-Pander*. Din elementele centrale ale insulelor se diferenţiază hematiile primitive. Deci, sistemul vascular sanguin este de origine mezenchimală, derivă din insulele Wolff-Pander situate în aria extraembrionară. Sistemul asigură circulaţia sângelui, mediind prin intermediul acestuia transportul la şi dinspre celule ale produşilor nutritivi, metaboliţilor, cataboliţilor, electroliţilor, gazelor şi al produşilor de secreţie şi purifică umorile organice prin funcţiile sale.

4.1. Capilarele, celula endotelială

- Capilarul
  - endoteliu (epiteliu pavimentos simplu)
  - lamina bazală
  - pericite (celule Rouget)
- Capilarele
  - tipice
  - atipice
    - fenestrat
    - sinusoid
    - embrionar
    - de neoformaţie

Capilarul reprezintă o diferenţiere a ţesutului conjunctiv. În structura lui se întâlnesc cele trei elemente caracteristice: *celule (endoteliul), fibre* şi *substanţă fundamentală*. Capilarele sanguine se clasifică în două categorii: *tipice* şi *atipice* (cu *endoteliu fenestrat, sinusoide, de tip embrionar* şi *de neoformaţie*).

Histogeneza. Capilarele sanguine iau naştere din proliferarea celulelor mezenchimale din peretele veziculei viteline, care vor structura aglomerări celulare cunoscute sub denumirea de *insulele Wolff* şi *Pander* (fig. 4.1).

Materialul celular al acestor insule se va diferenţia pe două căi diferite. Celulele localizate la periferia mugurilor vasculo-sanguini se aplatizează, devin

endoteliforme *(angioblaste)* şi formează *celulele endoteliale,* iar cele din centrul insulelor se diferenţiază în *celule stem,* care reprezintă capul de serie al primelor elemente figurate ale sângelui embrionar. Capilarele sanguine se pot forma şi în organismul adult şi asemenea capilare se numesc de *neoformaţie.* Acestea iau naştere prin diferenţierea celulelor mezenchimale în angioblaste, care vor structura noile capilare.

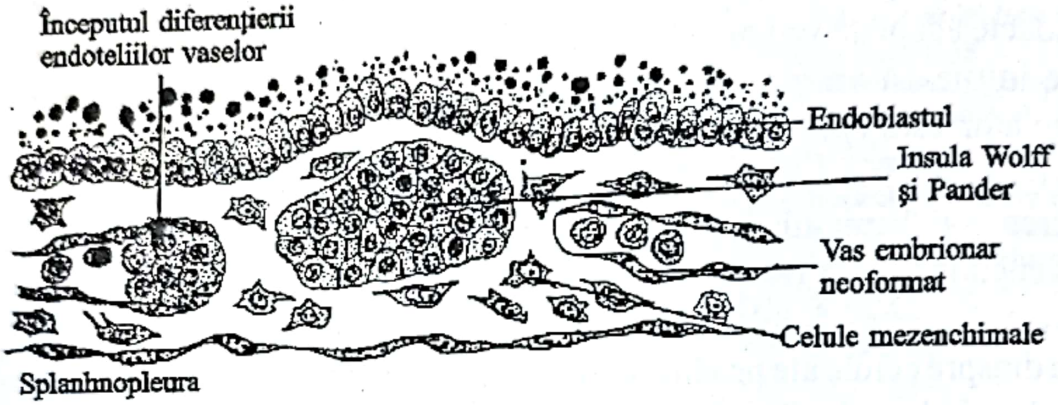

Fig. 4.1. Histogeneza capilarelor sanguine

Aşezate pe un singur rând, *celulele endoteliale* delimitează lumenul vaselor sanguine şi limfatice. Ele prezintă polaritate funcţională şi poziţională, având o *faţă luminală* scăldată de sângele circulant, *una tisulară* scăldată de fluidul tisular şi *două feţe laterale* prin care vin în contact unele cu altele.

Capilarele tipice sunt vase de calibru mic, cu lumen regulat şi cu endoteliu continuu. Diametrul lor este de 10-30 µm, deci sunt vizibile numai la microscop; uneori calibrul lor este de 5-6 µm, întâlnindu-se în lumenul lor rare hematii deformate şi plasmă sanguină. Peretele lor este format din următoarele elemente: *endoteliu, lamina bazală* şi *patul conjunctiv* în care se remarcă celulele adventiţiale sau *pericitele (celulele Rouget)* (fig. 4.2).

Celula endotelială are formă poliedrică, diametrul de 25-40 µm şi grosimea de 2-3 µm în zona localizării nucleului şi de 0,1-0,3 µm în părţile laterale ale celulei. Nucleul este alungit, orientat paralel cu axul lung al vasului. Membrana celulară prezintă particularităţi în funcţie de polaritatea poziţională a celulei. Pe faţa luminală, scăldată de plasmă, membrana prezintă o *glicolemă* groasă de 15-40 nm. La nivelul ei s-a pus în evidenţă o gamă largă de molecule ca: glicozaminoglicani, glicoproteine, glicolipide şi sialoconjugaţi. În această zonă membrana este acoperită, pe frontul luminal, de o peliculă formată din proteine plasmatice adsorbite la suprafaţă din sângele circulant. Dintre acestea fac parte: *alfa-2-macroglobulina,* un inhibitor proteazic, *lipaza, heparina, fibrinogenul, albumina.* Datorită încărcăturii negative a membranei şi structurii ei moleculare

specifice, celulele endoteliale sunt netrombogene, împiedicând aderarea trombocitelor sau a celulelor sanguine la suprafaţa luminală. Ea prezintă receptori specifici care reţin o serie de molecule ce urmează să fie ori metabolizate de către celulele endoteliale, ori transportate spre frontul tisular. Dintre acestea fac parte *lipoproteinele cu densitate mică (LDL – Low Density Lipoproteins), angiotensina, insulina, serotonina, epinefrina* şi *norepinefrina, acetilcolina, histamina, trombina.*

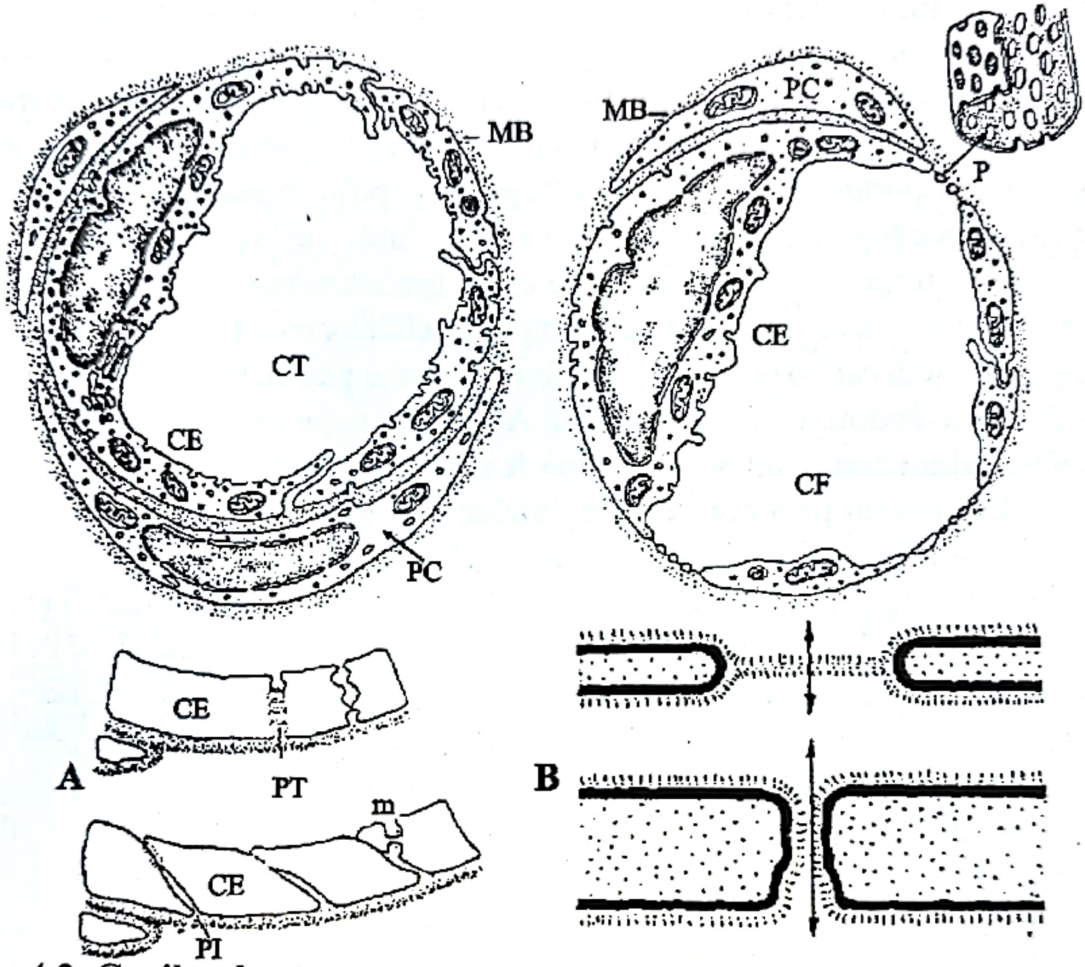

Fig. 4.2. Capilarele: CT-capilarul tipic; CF-capilar de tip fenestrat; P-por; CE-celulă endotelială; MB-membrană bazală; PC-pericit; A-Schema pasajului transendotelial şi intercelular; PT-pasaj transendotelial; PI-pasaj interendotelial; m-micropinocitoză. B-Schema structurilor trilaminate la nivelul porilor din capilarele fenestrate

Celula endotelială participă la sinteza *colagenului tip IV şi V, glicoproteinelor, lamininei, fibronectinei, entactinei,* care intră în organizarea laminei bazale. Membranele laterale ale celulei endoteliale stabilesc contacte cu cele învecinate prin dispozitive joncţionale de *tip occludens* şi *GAP*. În vasele mari, pe lângă acestea, se găsesc şi joncţiuni de *tip desmozomal*. *Matricea celulară* conţine organite comune, concentrate perinuclear (regiunea organitelor). Acestea sunt reprezentate prin mitocondrii, complexul Golgi, reticulul endoplasmic bine dezvoltat, lizozomii primari şi secundari, corpi denşi şi multiveziculari.

Scanned with OKEN Scanner

Sub aspect *funcțional* celulele endoteliale sunt puternic diferențiate, în vederea efectuării procesului de schimb bidirecțional de substanțe între două compartimente fluide reprezentate de *plasmă* și *lichidul interstițial*. Schimburile de substanțe între cele două medii au loc, în principal, prin procesele de *endocitoză* și *exocitoză*. Endocitoza se efectuează fie prin *fagocitoză*, fie prin *pinocitoză*. *Transcitoza* reprezintă o varietate de endocitoză cuplată cu exocitoza, prin care molecule de natură foarte diferită sunt preluate pe o față a membranei și eliminate pe fața opusă. Procesul presupune înglobarea unor molecule mici, prin pinocitoză în faza fluidă, în mici vezicule care, fie traversează celula și se deschid pe frontul interstițial sau sanguin (*transcitoză distributivă*), fie fuzionează organizând canale care permit transportul rapid de particule de pe o față pe alta (*transcitoză conectivă*). Transcitoza poate fi principala activitate a celulelor endoteliale din capilare și venule postcapilare, în timp ce celelalte forme de endocitoză sunt mai bine reprezentate în celulele endoteliale din sinusoide. O altă funcție a celulelor endoteliale este aceea de a sintetiza steroli, din care o parte sunt distribuiți propriei plasmaleme.

Celulele endoteliale *se contractă*. Această funcție se datorează existenței în citoplasma lor a unui număr apreciabil de microfilamente de actină și miozină. Modificările continui prin contracția celulelor endoteliale sunt destinate reglării lumenului vasului, asigurând o dinamică circulatorie normală.

Se mai observă mici vezicule singulare sau dispuse în lanțuri, care pot forma, prin fuziune, *canale transendoteliale (Simionescu N. și colab., 1985)*. În zona de fuziune a acestor vezicule, pot fi observate structuri de 20-40 nm, acoperite de diafragme. Ele reprezentă căi hidrofile active, care pot funcționa ca pori mici sau mari, cu dinamica reglată de stricturile și diafragmele lor.

Lamina bazală este de aproximativ 1 µm, grosimea ei variind după localizarea și funcția capilarului. Similară membranelor bazale, ea este formată la interior dintr-o substanță omogenă care se contopește cu substanța fundamentală subendotelială și extern dintr-un sistem reticular tridimensional de fibre argentafine, suportul de inserție al celulelor adventițiale *(pericite)*.

Pericitele sunt celule mari cu un diametru de 15-20 µm, orientate cu axul mare paralel cu cel al capilarului. Numărul pericitelor este variabil în funcție de tipul de capilare și sunt așezate discontinuu în lungul vasului. În prezent această celulă este considerată ca un principal reprezentant al mezenchimului activ, participând la reacțiile parafiziologice și patologice ale organismului.

Capilarele de tip fenestrat sunt capilare atipice și prezintă un endoteliu subțire perforat de numeroase orificii cu diametrul de 70 nm (fig. 4.3). Acestea sunt mai numeroase către periferia celulei, fiind complet deschise, sau pot fi acoperite de o peliculă fină formată din stratul extern osmiofil al membranei celulare. Acest tip de capilare este prezent în țesuturile și organele în care au loc

schimburi rapide de lichide şi metaboliţi (glandele endocrine) şi în organele în care are loc un proces activ de resorbţie (rinichi, intestin, plexurile choroide).

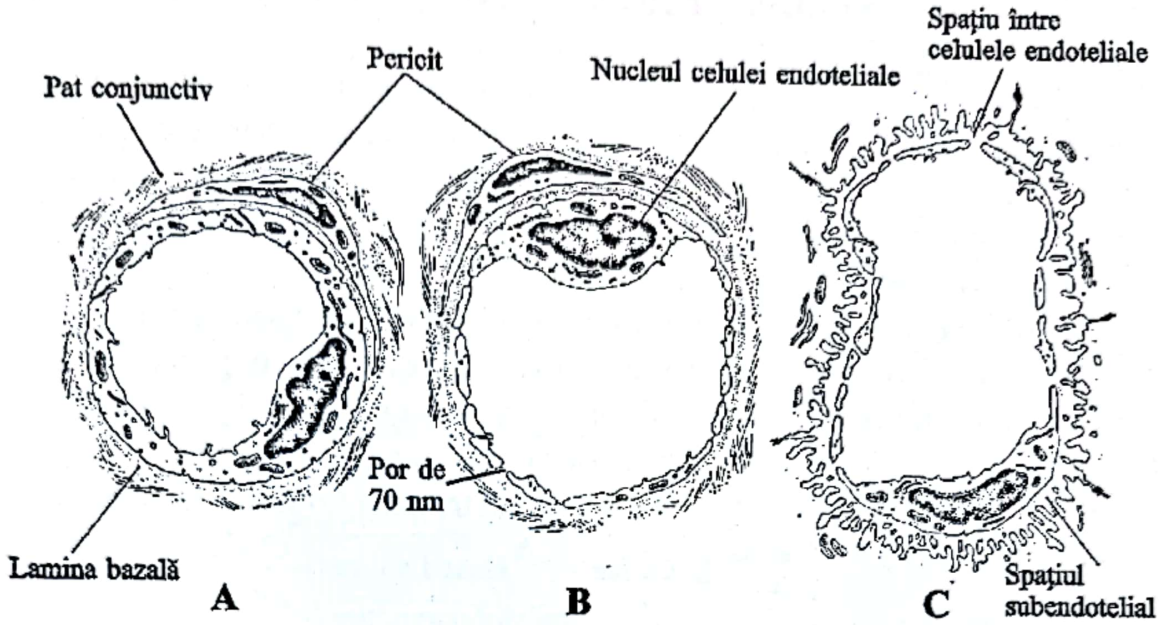

Fig. 4.3. Structura capilarelor: A-tipic; B-cu endoteliu fenestrat; C-sinusoid *(Liebich şi colab., 1999)*

Capilarele sinusoide au calibrul neregulat şi se caracterizează prin faptul că între celulele endoteliale rămân spaţii largi, lipsind joncţiunile strânse interendoteliale caracteristice capilarului tipic. Acestea se evidenţiază în ficat (fig. 4.4) şi în organele hematopoietice, în care prin spaţiile respective se fac treceri de particule mari sau de celule.

Capilarele embrionare se caracterizează prin faptul că la acestea nu se remarcă limitele celulelor endoteliale, ele întâlnindu-se la embrion.

Capilarele de neoformaţie iau naştere în procesele de regenerare a unor organe şi sunt constituite dintr-un rând de celule endoteliale, fără lamina bazală, care este în formare.

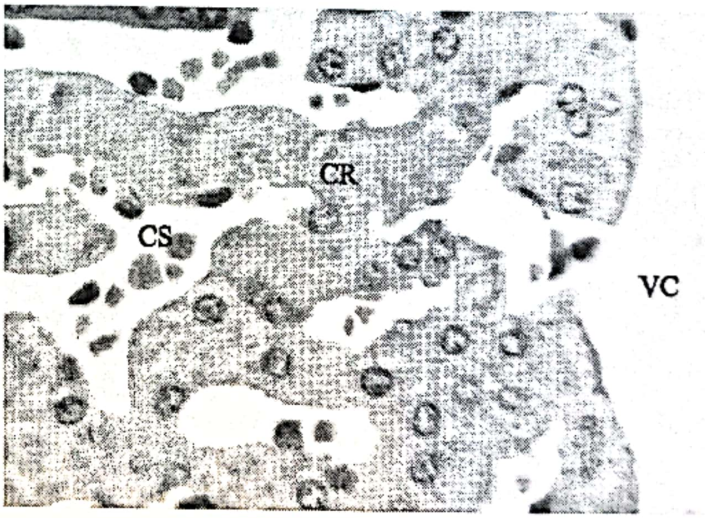

Fig. 4.4. Capilar sinusoid în lobulul hepatic de porc: VC-venula centrolobulară; CS-capilar sinusoid; CR-cordon Remak. Col. HE; x 400

Capilarele limfatice sunt vase de calibru microscopic în care circulă limfa. Ele sunt formate din: *endoteliu continuu, lamină bazală* şi *patul conjunctiv* foarte delicat. Limitele dintre celulele endoteliale sunt sinuoase, cu suprapuneri de prelungiri

Scanned with OKEN Scanner

ale celulelor endoteliale, dând aspectul de *frunză de stejar*. Citoplasma lor conține numeroase vezicule pinocitate. Diametrul capilarelor limfatice este mai mare decât al capilarelor sanguine. Membrana bazală este neregulată ca grosime, iar la nivelul capilarului limfatic *lipsesc pericitele.*

Schimburile dintre sânge şi țesuturi sunt asigurate de permeabilitatea peretelui endotelial, care este deosebit de activă. Trecerea se face prin celula endotelială, prin joncțiunile interendoteliale, orificiile capilarelor de tip fenestrat şi spațiile dintre celulele endoteliale de la capilarele de tip sinusoid.

Pasajul transendotelial se realizează prin trei mecanisme:

a) *difuziune* sau *filtrare* pentru moleculele mici de apă şi gaze;

b) transferul prin microvezicule *(pinocitoză);* o parte din aceste microvezicule sunt reținute de celulă, care va folosi materialul pentru activitățile metabolice proprii, iar celelalte microvezicule străbat citoplasma, fără a fi reținute şi trec mai departe în spațiul extracelular, realizând trecerea *(transcitoza distributivă);*

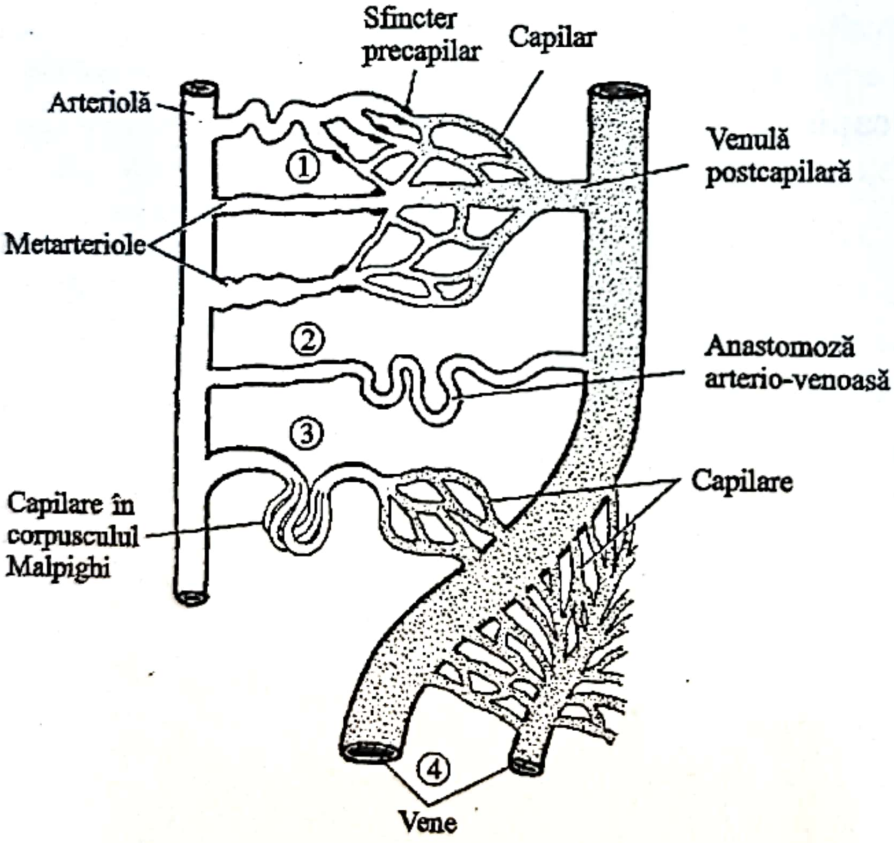

Fig. 4.5. Tipuri de microcirculație: 1. secvența obişnuită arteriolă precapilară (metarteriolă)-capilare-venulă-venă; 2.anastomoză arterio-venoasă; 3.sistem port arterial în corpusculul Malpighi (arteriolă aferentă-rețea de capilare de tip fenestrat, *rețea admirabilă*-arteriolă eferentă); 4. sistem port venos în ficat (venula din spațiul Kiernan-rețea de capilare sinusoide-venula centrolobulară)

c) deschiderea unei microvezicule în alta, în şirag şi a ultimei spre lamina bazală, cu formarea unui canal (*transcitoza conectivă*).

Pasajul intercelular de la nivelul joncțiunilor dintre celulele endoteliale se efectuează în mai multe moduri: a) zonula occludens dinspre lumen, funcționează ca „o uşă" ce se deschide sau se închide la nevoie pentru realizarea trecerii substanțelor; b) trecerea se face într-o primă fază printr-un proces de filtrare prin citoplasma endotelială, apoi substanțele sunt îndreptate către zonula

adherens şi, prin aceasta, la membrana bazală; c) microveziculele pinocitate trec din celula endotelială prin zonula adherens în spaţiul dintre celula endotelială şi lamina bazală.

Capilarele sanguine se interpun între o *arteriolă precapilară (metarteriolă)* şi o *venulă postcapilară*. Sunt situaţii când capilarele sunt interpuse între două vase de acelaşi tip, cu structură şi funcţie asemănătoare. Astfel, în lobulul hepatic şi la nivelul adenohipofizei, reţeaua de capilare sinusoide este interpusă între două venule, realizând *sistemul port* (fig. 4.5). În corpusculul Malpighi din rinichi, capilarele fac legătura între *două arteriole (aferentă* şi *eferentă)*, alcătuind o *reţea admirabilă (sistemul port arterial)*.

4.2. Structura arterelor şi venelor

- Intima
  - endoteliu
  - lamina bazală
  - strat subendotelial
  - *) limitanta elastică internă
- Media
  - leiocite
  - fibre elastice
  - fibre de colagen
  - fibre de reticulină
  - celule conjunctive
  - substanţă fundamentală
  - *) limitanta elastică externă
- Adventiţia
  - fibre de colagen
  - fibre elastice

cu vasa vasorum

Proporţia între cele trei tunici la artere şi vene (fig. 4.6):

	Artere	*Vene*
Intima	5-10 %	5 %
Media	50 %	15 %
Adventiţia	40-45 %	80 %

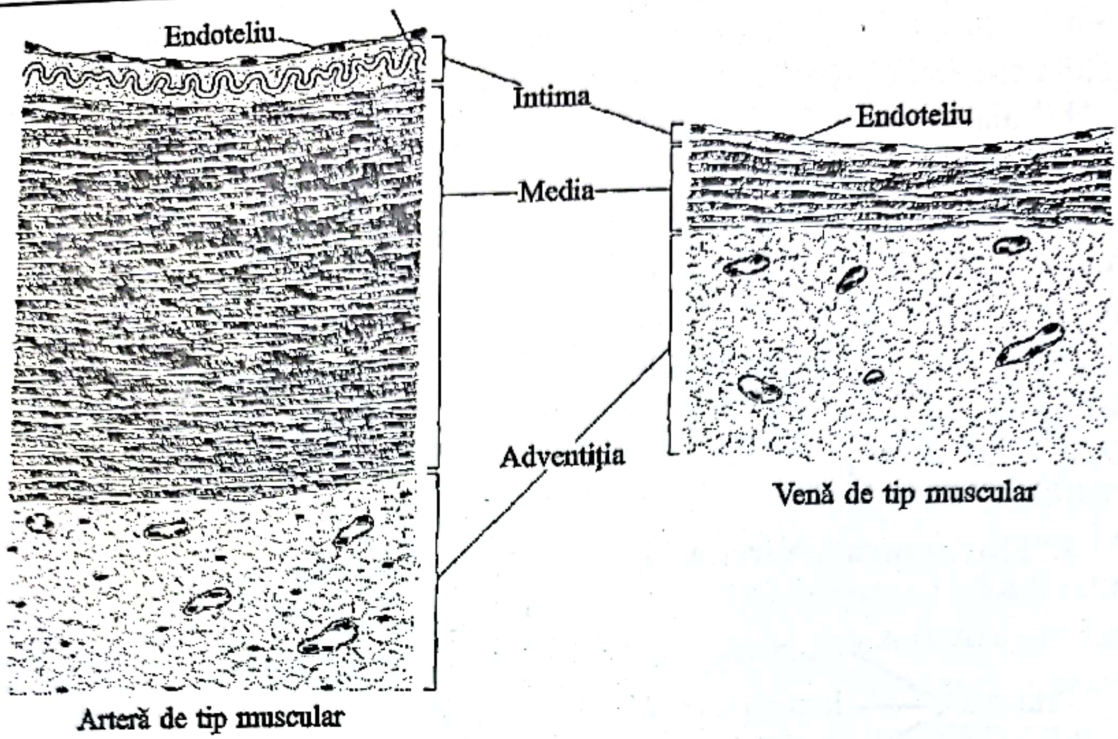

Fig. 4.6. Proporția celor trei tunici în artera de tip muscular și în vena de tip muscular

Caracteristicile structurale ale arterelor și venelor:

Artere	*Vene*
- lumenul regulat și mic	- lumenul neregulat și mare
- peretele gros pe seama mediei	- peretele mai subțire, mai bine reprezentată adventiția
- limitanta elastică internă și externă sunt prezente	- existența celor două limitante este controversată, prezentă cea internă la venele mari
- elementul contractil bine reprezentat prin leiocite	- rare leiocite
	*) prezența valvulelor care împiedică refularea sângelui

Elementele care intră în structura pereților vaselor sanguine sunt: *endoteliul, fibrele de colagen* și *fibrele de reticulină, fibre elastice* și *leiocite* (elementele contractile). Toate acestea sunt dispuse într-o ordine anumită, structurând peretele vaselor sanguine din următoarele trei tunici: *intima* (*endartera* sau *endovena sau tunica internă*), *media (tunica mijlocie)* și *adventiția (tunica externă).*

Intima este formată din celule endoteliale cu dispoziție longitudinală, ce se sprijină pe membrana bazală și un strat subendotelial constituit dintr-o rețea de fibre elastice orientate longitudinal, rare fibre de colagen și celule conjunctive.

Scanned with OKEN Scanner

Endoteliul are un rol important în menţinerea sângelui în lumenul vaselor, împiedicând coagularea lui, deoarece alterarea endoteliului duce la formarea de cheaguri.

Tunica medie este tunica dinamică a vasului, ea suferă modificări importante structurale în funcţie de tipul de vas. Denumirea vasului se referă în special la structura mediei şi întotdeauna indică elementele care intră în structura sa. Astfel, tunica medie la arterele de tip elastic este formată în principal din fibre elastice, în timp ce la artera de tip muscular, este formată din leiocite. Deci, în structura mediei intră: *fibre elastice, fibre de colagen, fibre de reticulină, leiocite, celule conjunctive* şi *substanţă fundamentală*. Între intimă şi medie, atât la artere cât şi la venele mari, fibrele elastice se organizează într-o membrană evidentă ce structurează *limitanta elastică internă*.

Adventiţia sau *tunica externă* este tunica conjunctivă a vaselor constituită din numeroase fibre de colagen, orientate longitudinal şi oblic, incluse într-o reţea de fibre elastice. La nivelul adventiţiei se evidenţiază vase mici de nutriţie *(vasa vasorum)* şi terminaţiuni libere sau încapsulate; uneori acestea formează adevărate plexuri nervoase. Adventiţia este separată de tunica medie printr-o membrană elastică numită *limitanta elastică externă*. Deşi în structura vaselor intră cele trei tunici, în realitate ele se evidenţiază numai la vasele de calibru mare şi mijlociu, în timp ce la vasele de calibru mic, distincţia între cele trei tunici se face mai greu, necesitând colorаţii speciale (impregnări argentice, colorаţii cu orceină, Verhoeff).

4.2.1. Arterele

- Mari (elastice) – media
  - *prezintă fibrele elastice organizate în lamele elastice*
  - *rare leiocite*
  - rare fibre de colagen
  - rare fibre de reticulină
  - celule conjunctive

- Mijlocii (de tip muscular) – media
  - *predomină leiocitele*
  - *rare fibre elastice*
  - rare fibre de colagen
  - rare fibre de reticulină
  - celule conjunctive

- Mici (arteriole) – media
  - leiocite dispuse circular
  - rare fibre elastice
  - rare fibre de colagen
  - rare fibre de reticulină
  - celule conjunctive

*) Arteriole precapilare (metarteriole) – un leiocit

După structura tunicii medii şi după calitatea lor se clasifică în: *artere mari (de tip elastic), artere mijlocii* şi *mici (de tip muscular).* Ele sunt structurate din cele trei tunici: *intima, media* şi *adventiţia.* Participarea proporţională a celor trei tunici este: intima 5-10 %, media 50 %, adventiţia 40-50 %.



Fig. 4.7. Artera de tip elastic, aortă de iepure: lamele elastice, colorate în negru-brun, dispuse concentric. Col. Verhoeff; x 200

Arterele de tip elastic sunt artere mari, a căror tunică medie este formată din fibre elastice care alcătuiesc lamele elastice continui sau pe alocuri fenestrate. Lamelele sunt dispuse concentric în număr de 50-60, unite prin fibre elastice subţiri şi oblice, ce formează un *sistem spiralat,* ce solidarizează lamelele între ele (fig. 4.7). Între lamele se evidenţiază rare leiocite de tip rămos, care prezintă prelungiri ataşate de reţeaua elastică. Un exemplu de arteră de tip elastic îl oferă artera aortă care prin bogăţia în ţesut elastic, se adaptează atunci când primeşte o cantitate mare de sânge în timpul contracţiei ventriculului stâng. Între două contracţii, fibrele elastice revin la lungimea lor iniţială.

Arterele de tip muscular sunt arterele de distribuţie, a căror structură dominantă este media cu ţesut muscular neted. Prezenţa acestui ţesut muscular neted ca şi puternica inervaţie a peretelui, reprezintă substratul morfofuncţional al capacităţii acestor artere de a-şi modifica în mod activ lumenul (fenomene vaso-motorii de vasoconstricţie şi vasodilataţie) şi de a asigura în acest mod debitul sanguin necesar stării funcţionale a ţesuturilor şi organelor. Media acestor artere este formată din leiocite ce se dispun circular (fig. 4.8; fig. 4.9). Între acestea se evidenţiază fibre elastice, de reticulină şi de colagen. Celulele conjunctive sunt reprezentate în special prin fibroblaste. Un caracter deosebit al arterelor de tip muscular, este dispoziţia celor două limitante, internă şi externă, care sunt puternic ondulate şi refringente.

Scanned with OKEN Scanner

Arteriolele sunt artere de calibru mic, dar cu un perete gros în raport cu dimensiunea lumenului. Acesta este format din cele trei tunici: *intima, media* şi *adventiţia*. Delimitarea lor nu este aşa de evidentă ca la celelalte tipuri de artere descrise. Media este formată din câteva rânduri de fibre musculare netede dispuse circular (fig. 4.10). O arteriolă foarte mică are media formată numai dintr-o fibră musculară netedă, înconjurată de un ţesut conjunctiv delicat. Acest tip de arteriolă se numeşte *arteriola precapilară.*

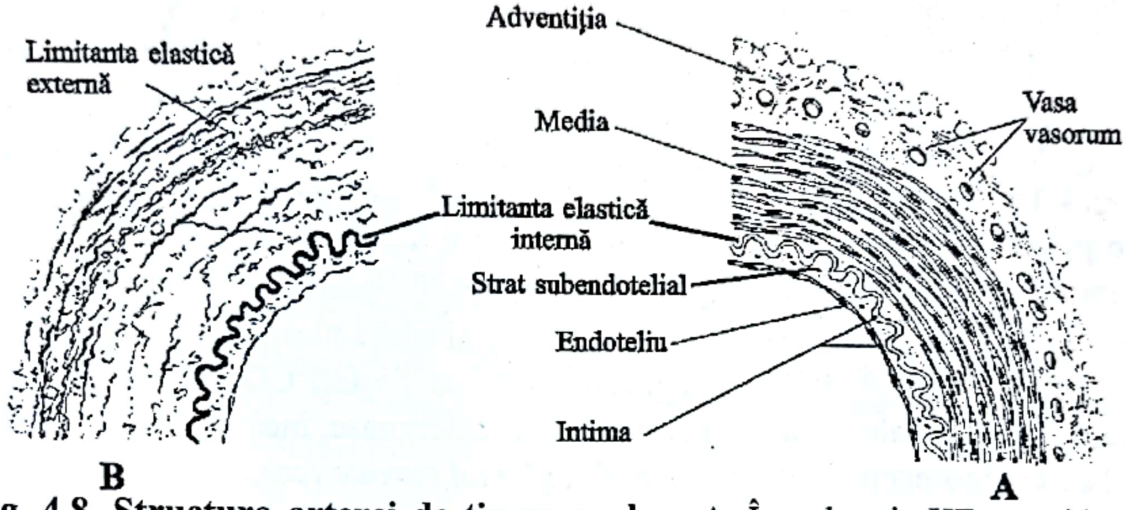

Fig. 4.8. Structura arterei de tip muscular: A. În coloraţia HE se evidenţiază numeroase leiocite; B. În coloraţia Weigert se remarcă rare structuri elastice. În adventiţie se observă vasa vasorum, fibre elastice şi de colagen

Arteriole speciale. Acestea sunt reprezentate de arteriolele cu *„periniţă"* din rinichi şi prostată (fig. 4.11). Ele prezintă o îngroşare a intimei, ce se proiectează în lumen. În timpul contracţiei tunicii medii, perinița închide lumenul vasului, reglând astfel circulaţia şi presiunea sanguină locală.

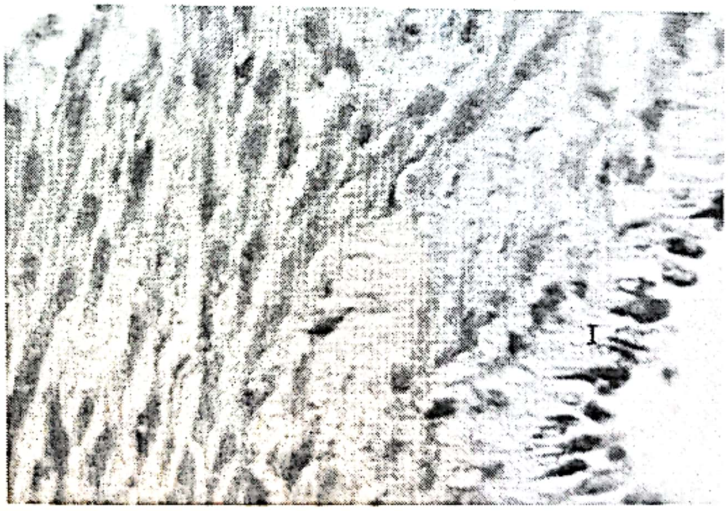

Fig. 4.9. Artera de tip muscular, femurala de porc: I-intima; M-media cu numeroase leiocite. Col. HEA; x 400

Nutriţia arterelor se realizează în straturile sale externe de către vasa vasorum, iar în cele interne de sângele circulant. Inervaţia arterelor este reprezentată de fibre vegetative motorii care se termină sub formă de ramificaţii cu butoni în peretele arterelor (fig. 4.12). Astfel se realizează plexuri nervoase: *plexul din adventiţie* şi *plexul din medie.*

Scanned with OKEN Scanner

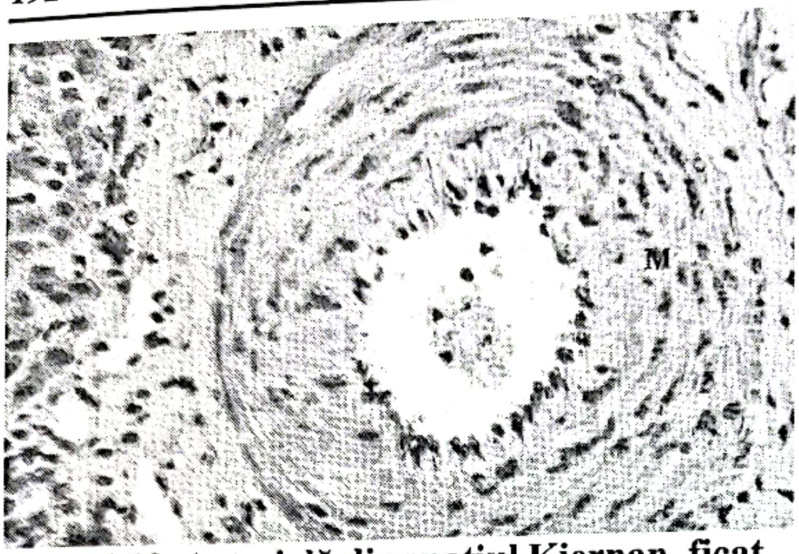

Fig. 4.10. Arteriolă din spațiul Kiernan, ficat de porc: M-media formată din 7-8 rânduri de leiocite. Col. HEA; x 200

În structura arterelor se descriu o serie de receptori senzoriali ce înregistrează modificările compoziției chimice *(chemoreceptori)* și înregistrează schimburile presiunii sanguine *(baroreceptori).*

Chemoreceptorii sunt reprezentați de *glomi*, situați în peretele arterei carotide *(glomul carotic),* în peretele arcului aortic *(glomul aortic)* și în peretele arterei pulmonare *(glomul pulmonar). Baroreceptorii* se găsesc la nivelul sinusului carotidian.

Schimburile ce intervin în concentrația de O_2, CO_2 și pH-ul sanguin generează potențiale de acțiune în terminațiile nervoase, încât glomii îndeplinesc rolul de chemoreceptori. Spre exemplu, *glomul carotic (corpusculul carotidian)* situat la nivelul bifurcației carotidei comune, cuprinde grupe de celule dispersate într-o rețea densă de capilare sinusoide și o capsulă conjunctivă delicată. Aceste celule sunt dispuse în cordoane și conțin în citoplasmă numeroase granule de *catecolamine* și *serotonină.* Pe aceste celule se termină fibre nervoase aferente amielinice, fapt ce demonstrează că sunt celule endocrine de origine nervoasă.

Fig. 4.11. Arteriolă cu *„periniță"* din capsula prostatei de câine. Col. HEA; x 80

Sinusul carotidian apare ca o dilatație vasculară situată la nivelul terminării arterei carotide comune. La acest nivel, tunica medie este slab dezvoltată, înconjurată de o adventiție îngroșată ce cuprinde numeroase terminații senzitive ale nervului sino-carotic, provenit din nervul glosofaringian. Aceste terminații nervoase joacă rolul unor *baroreceptori,* care sunt stimulați de creșterea presiunii sanguine, determinând pe cale reflexă bradicardie, scăderea presiunii sanguine și vasodilatație viscerală.

Scanned with OKEN Scanner

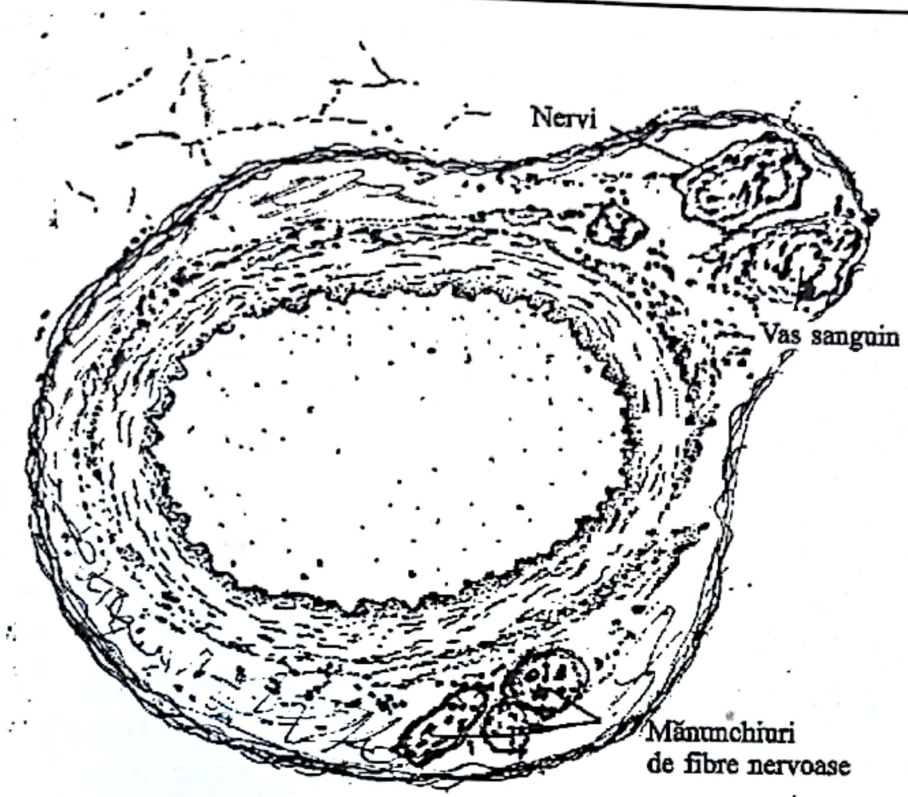

Fig. 4.12. Filete nervoase şi vase sanguine în adventiţia arterei

4.2.2. Venele

I. Mari (fibro-musculare)

II. Mijlocii
- fibroase
- fibroelastice
- fibromusculare
- musculo-conjuctive

III. Mici (venule)

Venele conduc sângele de la capilare la cord şi însoţesc de regulă arterele. După calibrul şi după structura lor histologică, venele se clasifică în: *mari (fibromusculare), mijlocii (fibroase, fibroelastice, fibromusculare, musculo-conjunctive)* şi *mici (venule)*. În peretele venelor intră aceleaşi elemente structurale ca şi la artere, cu menţiunea că proporţia şi dispoziţia lor este diferită datorită condiţiilor fiziologice deosebite (sângele circulă în vene cu o presiune scăzută, de aceea peretele lor este mult mai subţire). În structura lor predomină fibrele de

Scanned with OKEN Scanner

colagen şi adventiţia este mult mai groasă decât la artere. Cele trei tunici sunt reprezentate în structura venelor astfel: intima 5 %, media 15 % şi adventiţia 80 %. Lumenul venelor este neregulat, mare şi prezintă valvule orientate în direcţia de scurgere a sângelui. Lumenul este neregulat datorită faptului că pereţii sunt subţiri (în special media) şi nu pot ţine sub presiune peretele lor. De menţionat faptul că variaţiile structurale ale pereţilor venelor sunt atât de mari, încât pe bună dreptate fiecare venă are caractere structurale proprii.

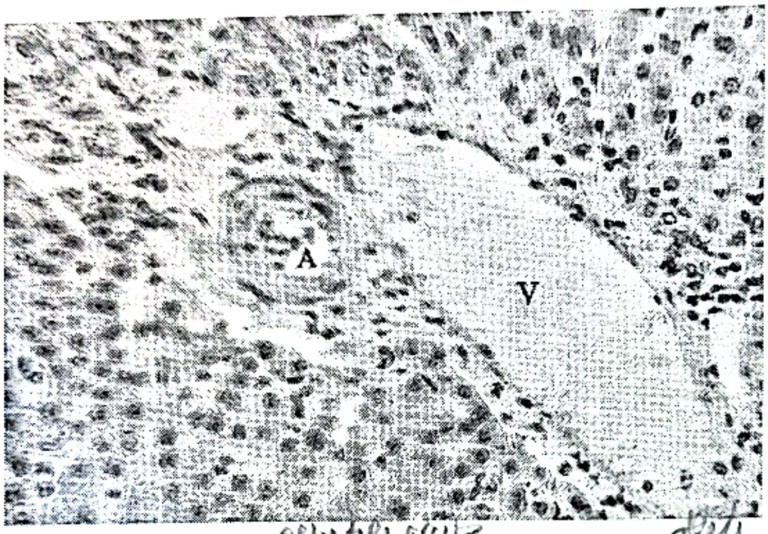

Fig. 4.13. Arteriola (A) şi venula (V) din spaţiul Kiernan, ficat de proc. Col. HEA; x 200

Venulele sunt vene mici ce rezultă din unirea mai multor capilare, a căror diametru în apropierea reţelei capilare este de 20 µm. Peretele lor este format dintr-un endoteliu ce se sprijină pe o lamină bazală, înconjurată de un ţesut conjunctiv ce conţine rare leiocite dispuse dispersat (fig. 4.13). Ramificaţiile numeroase ale capilarelor se îndreaptă către *prevenulă (venula postcapilară)*. Aceasta este structurată dintr-un endoteliu, lamină bazală şi pat conjunctiv delicat consolidat de existenţa unui leiocit.

Venele mijlocii sunt reprezentate de venele fibroase, fibroelastice, fibro-musculare şi musculo-conjunctive. Denumirea acestora indică elementele structurale ce predomină în componenţa mediei.

Venele fibroase au structura foarte simplă, peretele lor este format din fibre de colagen aşezate strâns unele lângă altele, în apropierea laminei bazale a endoteliului. Acestea sunt reprezentate de sinusurile durei mater care sunt formate din intimă (endoteliu, lamina bazală şi strat subendotelial reprezentat de fibre de colagen).

Venele fibroelastice sunt caracterizate prin faptul că media este formată din fibre de colagen dispuse în fascicule circulare pe mai multe rânduri, între care se dispun fibrele elastice anastomozate şi celulele conjunctive. Intima este formată din endoteliu şi lamina bazală, stratul subendotelial este slab reprezentat. Adventiţia este formată dintr-un ţesut conjunctiv delicat. Aceste vene sunt reprezentate de: *venele jugulare* şi *coronariene*.

Venele fibromusculare au media formată din fibre de colagen printre care se află fibre musculare netede.

Scanned with OKEN Scanner

Venele musculo-conjunctive. În media acestora predomină elementul contractil (fibrele musculare netede dispuse în 1-2 straturi circulare). Printre acestea se remarcă rețele de fibre elastice.

Venele mari sunt vene de tip fibromuscular şi sunt reprezentate de *vena cavă anterioară* şi *posterioară*. Media acestor vene este mai dezvoltată în raport cu venele mijlocii şi este formată din mănunchiuri de fibre de colagen, printre care se interpun leiocite (fig. 4.14).

Fig. 4.14. Venă mare (fibro-musculară), vena cavă anterioară de purcel: M-media structurată din fibre de colagen şi leiocite. Col. HEA; x 200

Valvulele venoase sunt cute membranoase ale intimei, de formă semilunară, asemănătoare cuiburilor de rândunică, uneori simple, alteori duble. Sunt formate dintr-un ax de țesut conjunctiv ce provine din stratul subendotelial al intimei, acoperit de un endoteliu ce se sprijină pe o lamină bazală. La baza axului de țesut conjunctiv se evidențiază leiocite ce provin din medie.

Nutriția şi inervația venelor sunt în linii generale asemănătoare cu cele ale arterelor.

4.3. Anastomozele arterio-venoase

Anastomozele arterio-venoase sunt prezente în diferite părți ale organismului animal (piele, buze, intestin, glande salivare, prostată, mucoasa nazală, genitală), constituind un important factor pentru reglarea hemodinamicii locale.

Ele pot fi *simple* şi *glomeriforme.*

Anastomozele arterio-venoase simple sunt legături vasculare directe între o arteriolă şi o venulă, evitându-se trecerea sângelui prin rețeaua de capilare. Sunt structuri care la punctul de origine prezintă aspectul de arteriolă, iar la locul de unire, structură de venulă. Sunt situate proximal de rețeaua capilară, permițând scurtcircuitarea sângelui (fig. 4.15). Anastomozele arterio-venoase simple se realizează prin vase scurte, neramificate, care conțin leiocite dispuse longitudinal, până la zona de tranziție dintre arteriolă şi venulă. Aceste leiocite formează un manşon la care se distribuie numeroase fibre nervoase vasomotorii. Când anostomozele sunt deschise, se realizează un *„bypas" arterio-venos.*

Scanned with OKEN Scanner

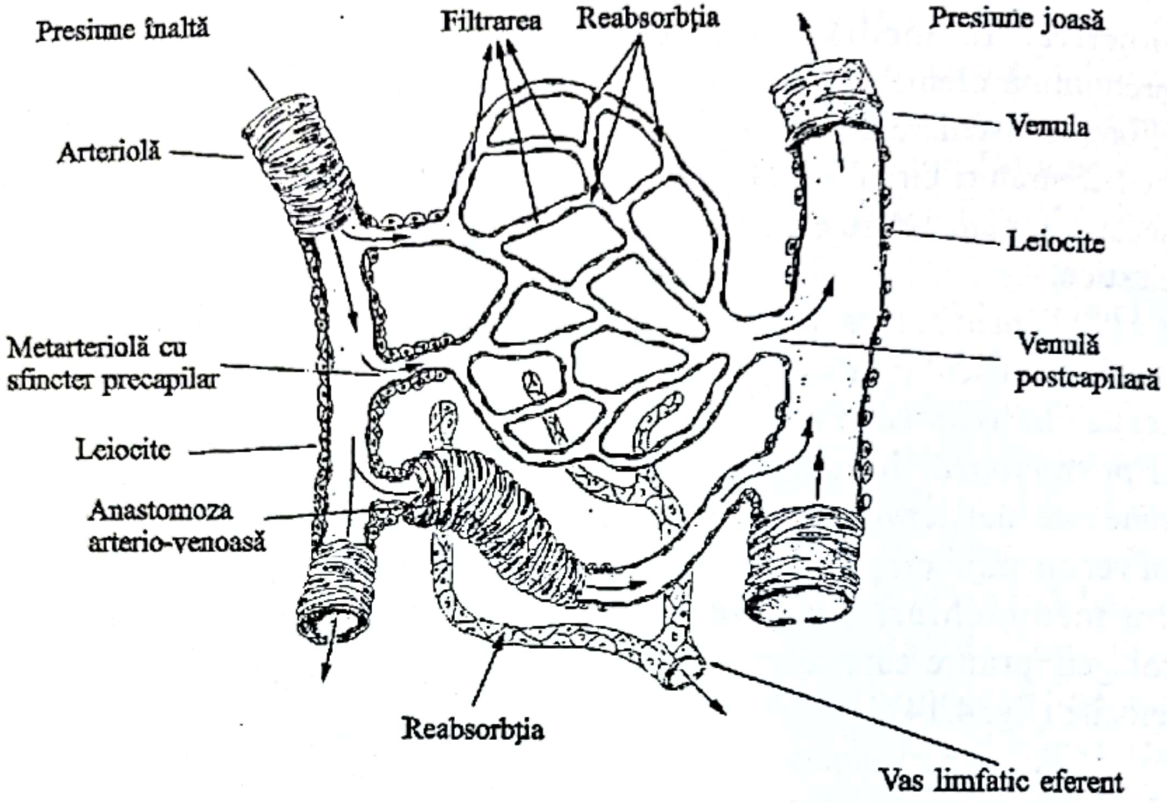

Fig. 4.15. Anastomoză arterio-venoasă *(Liebich şi colab., 1999)*

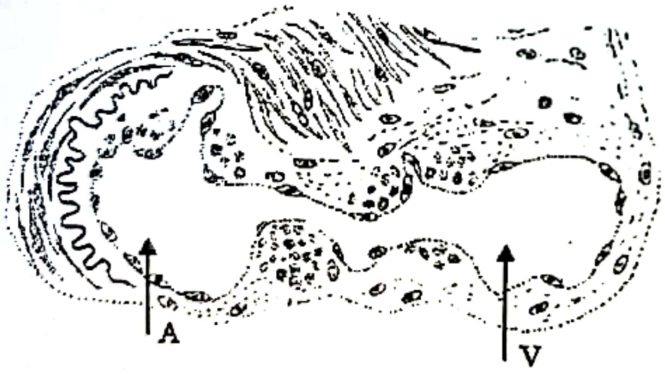

Fig. 4.16. Anastomoză arterio-venoasă glomeriformă: A-arteriolă; V-venulă

Anastomozele arterio-venoase glomeriforme sau *glomii neurovasculari* sunt grupări de anastomoze arteriovenoase, înconjurate de o capsulă groasă de țesut conjunctiv. Într-un glom, arteriolele apar sinuoase, cu perete îngroşat (fig. 4.16), înconjurate de numeroase venule cu pereți mai subțiri. În arteriolă dispare limitanta elastică internă, iar în stratul subendotelial sunt prezente numeroase celule epiteloide dotate cu proprietăți contractile. Contractibilitatea este reglată pe cale neurosecretorie de către neuroni, diseminați în stratul subendotelial al arteriolei, care produc acetilcolină. În venulă tunica musculară dispare aproape în totalitate, iar lumenul se măreşte, primind o cantitate mai mare de sânge, dar la o presiune mai scăzută.

4.4. Cordul

Cordul este un organ musculo-cavitar, format din trei tunici: *endocard, miocard* şi *epicard.*

Endocardul este similar intimei vaselor sanguine; el căptuşeşte atriile şi ventriculele (fig. 4.17). În structura endocardului intră: *endoteliul, stratul subendotelial* şi *stratul conjunctivo-muscular.*

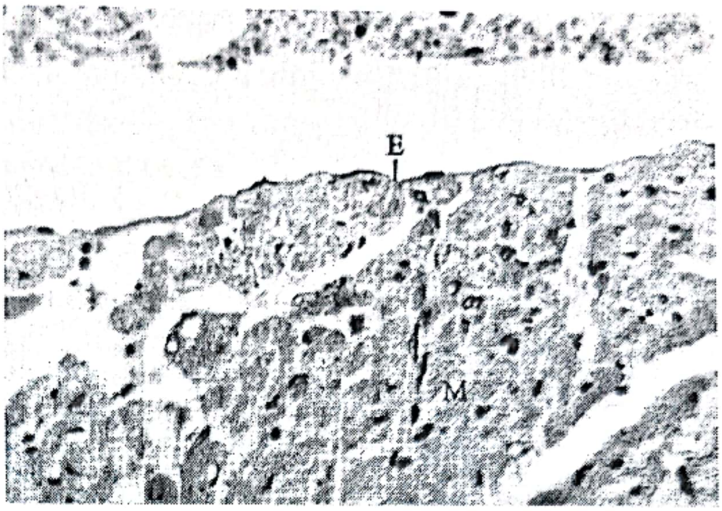

Fig. 4.17. Cord de iepure: E-endocardul structurat din endoteliu vascular, lamina bazală şi stratul subendotelial; M-miocardul, pe secţiune transversală. Col. HEA; x 200

Endoteliul este un epiteliu pavimentos simplu, ce se continuă cu endoteliul vaselor. El se sprijină pe o lamină bazală şi pe un pat conjunctiv format din ţesut conjunctiv delicat ce constituie *stratul subendotelial.* Stratul conjunctivo-muscular este mai gros în atrii decât în ventricule şi este format din fibre de colagen şi fibre elastice.

Stratul subendocardic este un ţesut conjunctiv lax, ce se continuă cu ţesutul interstiţial al miocardului pe care îl uneşte în acest mod cu endocardul. În stratul subendocardic se evidenţiază celulele Purkinje, a căror ansamblu constituie *sistemul de conducere.* Acesta este reprezentat de *noduli, fasciculul Hiss* şi *reţeaua Purkinje (ţesutul nodal).* Endocardul nu posedă capilare sanguine, ci este hrănit din sângele circulant. La nivelul orificiilor (atrio-ventriculare, aortic şi pulmonar), endocardul formează o serie de cute reprezentând *valvule cardiace. Valvulele atrio-ventriculare* (*stângă-bicuspidă* şi *dreaptă-tricuspidă*) sunt formate dintr-o membrană fibroasă şi din endocardul ce le acoperă. Membrana fibroasă cuprinde fibre de colagen care sunt dispuse în fascicule tendinoase. Cele mai subţiri din acestea se inseră pe inelul fibros din jurul orificiilor, iar cele mai groase leagă marginea liberă a valvulei de muşchii papilari ai ventriculilor, structurând în acest fel *coardele tendinoase.*

Valvulele semilunare sunt *pulmonare* şi *aortice*, au aceeaşi structură cu cele atrio-ventriculare, cu menţiunea că fibrele elastice sunt mai numeroase.

Miocardul, mai subţire în atrii şi mai gros în ventriculi, este format din fibre cardiace comune *(miocardocite),* care constituie *miocardul contractil* şi *fibre cardiace nodale (specifice),* înglobate în miocardul contractil, care constituie *sistemul excito-conducător al cordului.*

Miocardul este format din celule musculare striate care, împreună cu un ţesut interstiţial conjunctivo-nervos, formează *peretele muscular* al cordului (*miocardul*), extinzându-se pe o mică distanţă şi în tunica musculară a vaselor mari aferente şi eferente ale cordului.

Scanned with OKEN Scanner

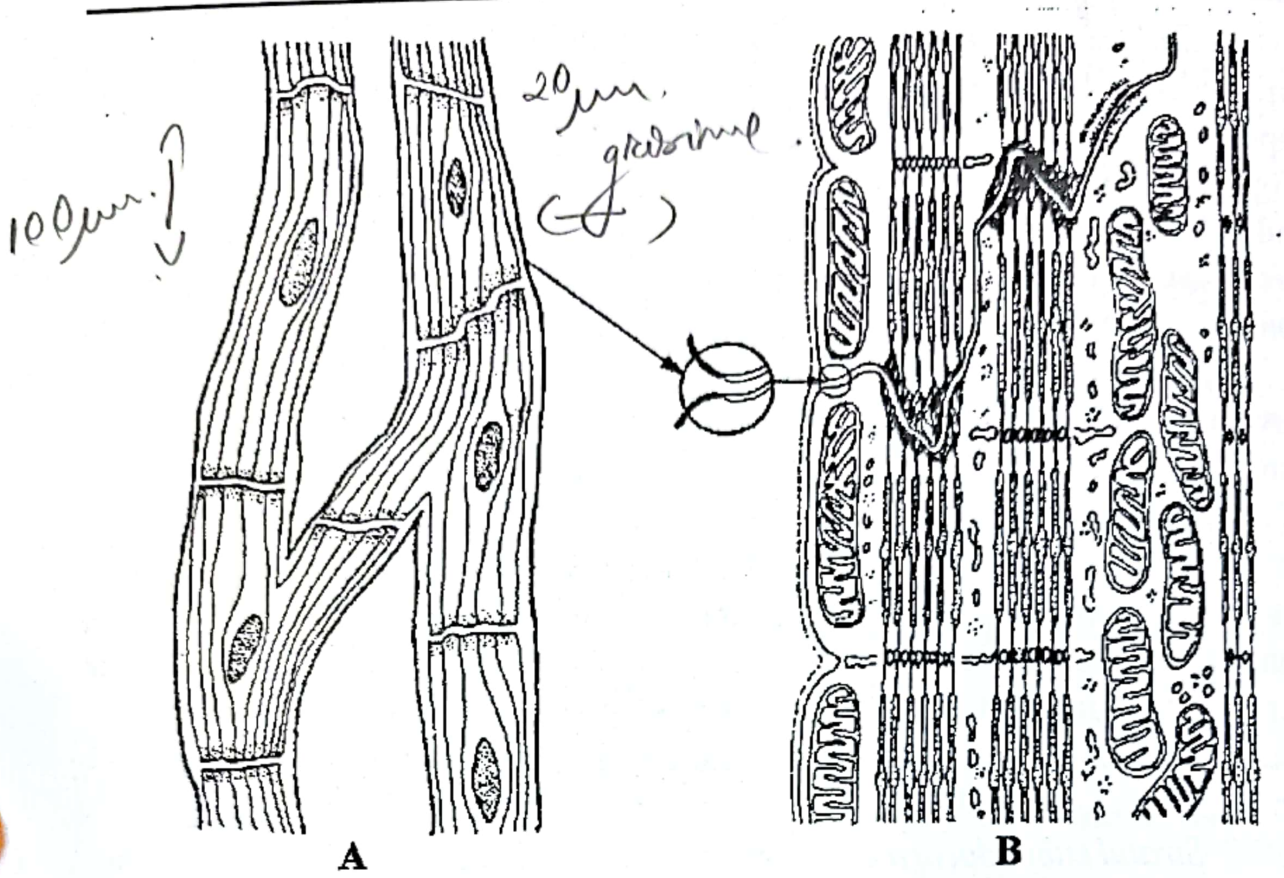

Fig. 4.18. Fibre musculare cardiace comune la MO (A) şi la ME (B). Evidenţierea discurilor intercelulare (striile scalariforme Eberth)

Caracteristica funcţională principală a fibrelor musculare cardiace este *contracţia ritmică, automată (involuntară)* şi *continuă*. Morfologic, ele se caracterizează prin faptul că sunt *uninucleate* (mai rar binucleate), poziţia nucleului este *centrală* şi prezintă *ramificaţii* prin intermediul cărora celulele musculare cardiace stabilesc joncţiuni. Prin această anastomozare aparentă se constituie la MO *muşchiul cardiac* de *aspect plexiform (în reţea)* (fig. 4.18).

Miocardocitele au formă cilindrică, sunt lungi de 50-100 µm şi groase de 15-20 µm (mai subţiri în auricule şi mai groase în ventricule, în special la animalele care efectuează efort fizic). Nucleul miocardocitului este *unic* (foarte rar celula prezintă doi nuclei), este situat central, alungit, 8 µm/2 µm şi prezintă identaţii. Miocardocitele la extremităţi prezintă ramificaţii prin care se realizează joncţiuni, imprimând aspectul unei reţele, în ochiurile căreia se evidenţiază un *endomisiu* format din ţesut conjunctiv, vase şi nervi. Legăturile dintre celulele cardiace comune marchează limita de joncţiune dintre ele, numite şi *striile scalariforme Eberth (discurile intercalare)*. Acestea sunt vizibile, mai ales în preparatele colorate cu hematoxilină ferică sau hematoxilină fosfotungstică, dar nu pe cele colorate cu hemalaun-eozină. Ele apar ca linii transversale, intens colorate, care intersectează complet fibrele la intervale neregulate şi se numesc *discuri intercalare* (*strii*

Scanned with OKEN Scanner

scalariforme Eberth), deoarece porțiuni ale discului sunt dispuse și longitudinal în raport cu axul lung al fibrelor, creând imaginea unor trepte de scară.

Miocardul era considerat un sinciţiu morfologic, deoarece microscopia optică, datorită slabei rezoluții, nu putea elucida această problemă.

Examinarea miocardului la ME a rezolvat problema, arătând că acesta este constituit din *fibre individuale.* Noțiunea de sinciţiu privind miocardul a rămas totuşi valabilă doar în ceea ce privește comportamentul său funcțional (electric).

Discul intercalar este locul unde celulele musculare cardiace individuale sunt unite cap la cap, discul reprezentând un complex joncțional cu o structură şi funcționalitate specială. În raport cu striațiile fibrelor, discul are o dispoziție particulară şi precisă, invariabilă, la nivelul benzilor I, acolo unde ar fi trebuit să se afle câte o strie Z (înlocuieşte deci stria Z). Rețeaua cu aspect anastomotic a miocardului este constituită deci din entități celulare bine individualizate.

Fibra musculară cardiacă (miocardocitul) este alcătuită din: *sarcolemă, nucleu* şi *sarcoplasmă.*

La ME sarcolema este structurată de la interior la exterior din: a) *sarcolema propriu-zisă* (membrana celulară propriu-zisă), formată din *plasmalemă, cu glicolemă* şi b) *lamina bazală.*

Plasmalema în dreptul striei Z se invaginează şi formează *sistemul T* (fig. 4.19).

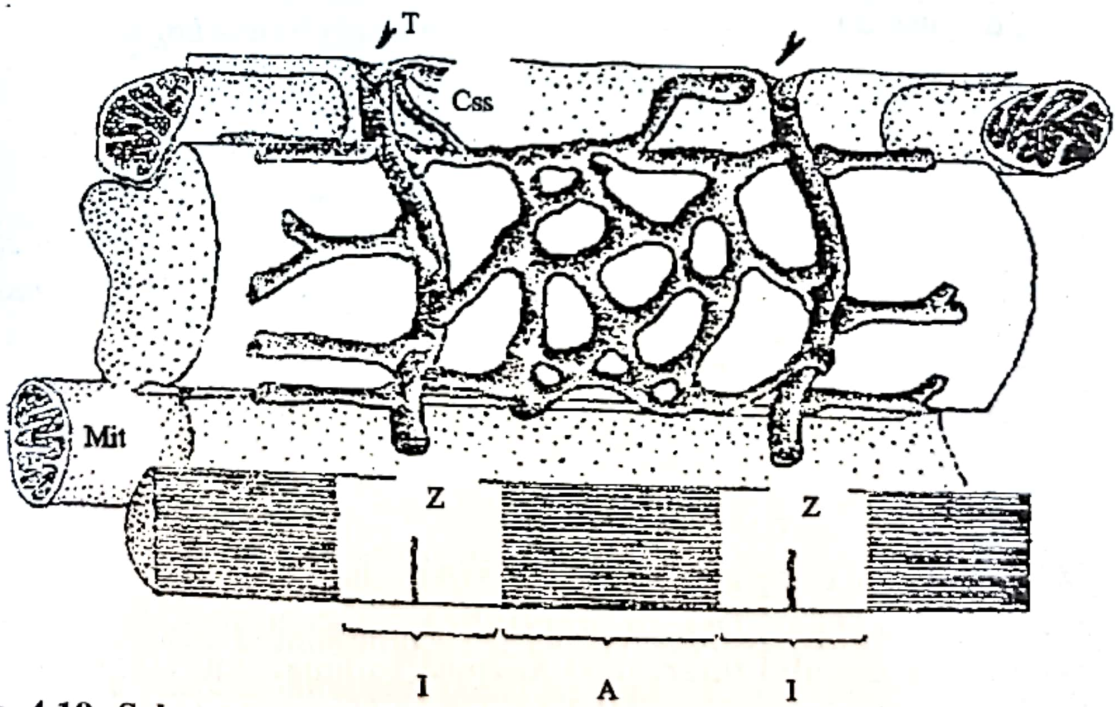

Fig. 4.19. Schema aspectului tridimensional al sistemului T al reticulului sarcoplasmic din miocardocitul ventricular. T-tubi T; Css-cisternă subsarcolemală; Mit-mitocondrie; Z-stria Z; I-bandă I; A-bandă A.

Scanned with OKEN Scanner

Orificiile de deschidere ale tubilor T în miocardocite sunt mai largi decât ale celor din fibra scheletică.Tubii formează în miocardocite ramificaţii longitudinale, dispuse în lungul celulelor, ramificaţii cu diametrul mic şi uniform, ce leagă sistemele T între ele.

Discurile intercalare (striile scalariforme Eberth) se găsesc localizate numai la nivelul plasmalemei periferice. Acestea sunt asocieri de joncţiuni celulare, cu rol de a asigura coeziunea celulelor musculare cardiace şi de a le cupla funcţional (electric). Nu întreaga suprafaţă a plasmalemelor care formează discul este purtătoare de joncţiuni, existând şi zone de plasmalemă fără astfel de dispozitive de ataşare intercelulară.

Discurile intercalare sunt dispuse transversal în raport cu miocardocitele; plasmalemele acestora la acest nivel se interdigitează, dând aspectul caracteristic de *zig-zag*.

În raport cu axul longitudinal al fibrelor musculare, un disc intercalar cuprinde *porţiuni transversale* şi *porţiuni longitudinale.*

Tipul joncţiunilor care se găsesc la nivelul fiecărei porţiuni a discului diferă, conferindu-le din punct de vedere funcţional semnificaţie diferită: *porţiunea transversală* are rolul de a *solidariza* celulele între ele iar cea *longitudinală* este răspunzătoare de conducerea intercelulară (*cuplarea electrică).*

Porţiunea transversală (aflată de fapt în dreptul striei Z) are două tipuri de joncţiuni, dispuse una lângă alta (fig. 4.20):

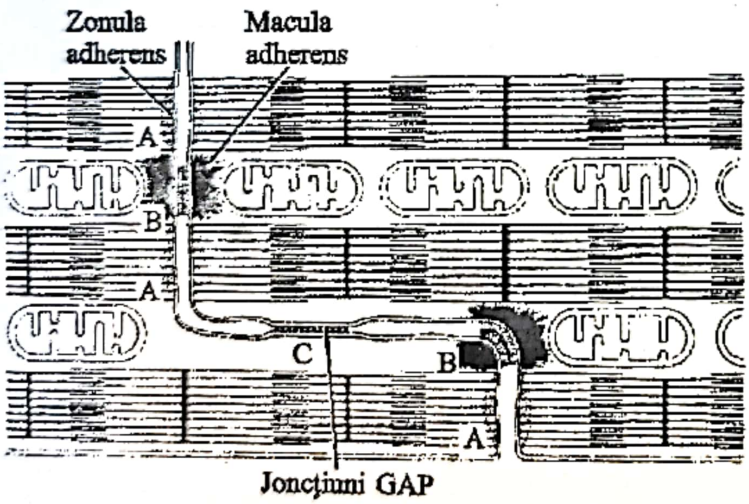

Fig. 4.20. Joncţiuni de tip zonula adherens (A) şi macula adherens (B) în porţiunea transversală a discului intercalar; joncţiuni GAP (C) în zona longitudinală a discului *(Junqueira şi colab., 1998)*

a) *zonule adherens (desmozomi în bandă)*;
b) *macule adherens (desmozomi în pată).*

În ambele tipuri de joncţiuni, spaţiul interplasmalemal este de 20 nm şi demonstrează rolul lor doar în adezivitatea intercelulară, prevenind alunecarea fibrelor între ele în timpul contracţiei.

În *porţiunea longitudinală* a discului intercalar este prezent numai un singur tip de joncţiune (*GAP*). Această porţiune este structurată din *conexoni,* care sunt strâns alipiţi în spaţiile extracelulare şi aşezaţi în aşa fel încât canalele lor centrale devin continue. Aceste joncţiuni permit cuplarea

electrochimică între celulele miocardului. La mamifere, joncțiunile GAP constituie 10-13 % din suprafața discului intercalar, reprezentând 1 % din suprafața plasmalemei miocardocitului; numărul conexonilor într-o joncțiune GAP este apreciat la 12000-17000/μm². Fețele laterale ale miocardocitelor, paralele cu axul lung al acestora, sunt larg separate, spațiile dintre ele putând fi vizibile la MO.

Sarcoplasma, mai abundentă decât în fibrele scheletice, este evidentă perinuclear, printre coloanele de miofibrile și sub sarcolemă. Sarcoplasma cuprinde *organite comune, incluziuni* și *miofibrile* (*organite specifice*).

Miocardocitul este celula cea mai bogată în *mitocondrii* din organismul animal, având 35 % din volumul său ocupat de aceste organite. Spre exemplu, în rabdocit, mitocondriile reprezintă 4-6 %, iar în hepatocit 15 % din volumul celulei.

Mitocondriile cardiace sunt lungi, cu numeroase criste; diametrul lor longitudinal ajunge la 6-8 μm (*o singură mitocondrie se poate întinde în lungul a 3-4 sarcomere*).

Numărul mitocondriilor pe gram de țesut miocardic este apreciat la 250 miliarde. Cantitatea imensă a mitocondriilor are consecințe extrem de importante pentru funcționalitatea celulei cardiace.

Mitocondriile stabilesc legături strânse cu cisternele reticulului sarcoplasmic.

Reticulul endoplasmic rugos este slab reprezentat în celulele cardiace. În mod obișnuit, există în zona centrală a miocardocitelor câteva cisterne ale reticulului, având atașați ribozomi.

Aparatul Golgi, juxtanuclear, este puțin dezvoltat, fiind reprezentat de câteva vezicule golgiene.

Lizozomii primari sunt rari. De obicei se observă *corpi reziduali,* sub forma *granulelor de lipofuscină* (pigment de uzură), localizate în regiunea perinucleară.

Peroxizomii sunt prezenți și localizați adesea la nivelul striei Z.

Reticulul endoplasmic neted (reticulul sarcoplasmic-RS) este analog în fibra musculară cardiacă, cu cel din fibra de tip scheletic. Gradul dezvoltării RS variază, fiind mai abundent în celulele musculare cardiace ale animalelor care au o frecvență mai mare a bătăilor și mai puțin abundent, la cele cu o frecvență mai mică a bătăilor cardiace. Reticulul sarcoplasmic din miocardocite conține *calsechestrină,* proteină cu mare afinitate pentru ionii de calciu, de prezența sa fiind legată capacitatea RS de a stoca ionii Ca^{2+}.

Ca incluzii în miocardocite se evidențiază *granule de glicogen, lipide* (la animalele cu stare de întreținere bună) și *pigment lipofuscinic* (*corpi reziduali*) la animalele în vârstă.

Granulele de glicogen sunt vizibile în cantitate relativ mare în celulele musculare cardiace, atât sub formă de grămezi cât și dispersate în spațiile

Scanned with OKEN Scanner

interfibrilare, unde sunt dispuse în şiruri între miofilamente, fiind mai numeroase la nivelul benzii I. Granulele de glicogen sunt sferice, cu diametrul de 30-40 nm.

Granulele lipidice se remarcă frecvent, mai ales în apropierea mitocondriilor.

Miofibrilele sunt formate din *miofilamente groase* (*de miozină*) şi *subţiri* (*de actină*), având aceeaşi aşezare în sarcomer ca în fibra striată scheletică. Miofibrilele sunt mai puţin numeroase decât în rabdocit, dar mai groase (2-3 µm), prezentând aceeaşi structură periodică tipică. Lungimea sarcomerului este de 2,2 µm la miocardocitul în repaus; această lungime este optimă pentru producerea unei tensiuni maxime.

Contracţia se realizează prin ataşarea şi dispunerea ciclică a punţilor transversale între filamentele groase şi subţiri, determinând filamentele subţiri să alunece în lungul filamentelor groase, către centrul benzii A.

Histofiziologie. Contracţia se realizează în aceleaşi etape şi prin acelaşi mecanism glisant ca în cazul fibrelor scheletice. Particularitatea o constituie metabolismul predominant aerob şi posibilitatea de a sintetiza o cantitate mult mai mare de ATP, datorită bagajului enzimatic deosebit de bogat.

Discurile intercalare, pe lângă solida aderenţă intercelulară ce o realizează, se consideră că au şi rolul de a facilita transmiterea undei de contracţie de la o celulă la alta, datorită abundenţei ATP-azei în membrane şi a ionilor de calciu în sarcoplasma limitrofă.

Fibrele cardiace comune sunt unite prin ţesut ce formează *ţesutul interstiţial al miocardului,* care se uneşte cu endocardul şi cu epicardul. Ţesutul conjunctiv este reprezentat prin fibre de colagen şi reţele de fibre de reticulină, care fac legătura cu elementele similare din endocard şi epicard. În acelaşi timp, acest ţesut realizează *"scheletul"* miocardului. În jurul orificiilor atrio-ventriculare şi arteriale, ţesutul fibros formează inele pe care se inseră fibrele cardiace comune. De menţionat faptul că la unele animale, pe măsura înaintării în vârstă, miocardocitele se atrofiază, mitocondriile se impregnează cu calciu şi determină moartea miocardocitelor, astfel se creează un mediu favorabil calcificării unor zone mai mici sau mai mari din miocard.

Epicardul este un ţesut mezotelio-fasciculat format dintr-un ax de ţesut conjunctiv pe care se sprijină un mezoteliu (fig. 4.21). Fibrele conjunctive din axul conjunctiv se continuă cu stroma miocardului. La unele specii de animale, ţesutul conjunctiv este infiltrat pe zone mai întinse sau mai restrânse cu adipocite, mai ales în lungul vaselor coronare. Epicardul are o *foiţă viscerală* care aderă strâns la miocard şi o *foiţă parietală* ce căptuşeşte pericardul fibros. Între aceste două foiţe se află un *spaţiu virtual,* în care totuşi se găseşte o cantitate redusă de *lichid pericardic.*

Scanned with OKEN Scanner

Pericardul fibros este un țesut conjunctiv fibros, a cărui fibre de colagen sunt organizate în lame.

Vascularizația cordului este asigurată de arterele coronare, din care se desprind arteriolele care se capilarizează în miocard dând o bogată rețea. Circulația de reântoarcere este reprezentată de venele coronariene. Sistemul limfatic este reprezentat printr-o rețea interstițială ce se află în legătură cu limfaticele subendocardice și cu rețeaua subepicardică. Limfa de la nivelul cordului este drenată în limfonodurile traheo-bronșice.



Fig. 4.21. Cord de viței: E-epicardul, țesut mezotelio-fasciculat (seroasa cordului), structurat din mezoteliu, lamina bazală și stratul submezotelial format dintr-un ax de țesut conjunctiv fasciculat; M-miocardul format din fibre cardiace comune pe secțiune longitudinală, la care se remarcă striile scalariforme Eberth (SE). Col. Papanicolau; x 400

Inervația cordului este reprezentată prin inervațiile *extrinsecă* și *intrinsecă*. Cea extrinsecă este cea parasimpatică și simpatică ce inervează țesutul nodal, în special nodulul sino-atrial și atrio-ventricular. Parasimpaticul are un efect inhibitor asupra țesutului nodal și asupra miocardului, iar asupra vaselor coronariene, are un efect vasoconstrictor. Simpaticul se termină în aceleași regiuni, dar are un efect excitator asupra țesutului nodal și miocardic și vasodilatator asupra coronarelor. Inervația intrinsecă este reprezentată prin ganglionii și plexurile nervoase *(plexul endocardic, plexul miocardic și subepicardic)*.

4.4.1. Sistemul excito-conducător al cordului

Sistemul excito-conducător al cordului este reprezentat de *fibrele musculare cardiace specifice (celulele nodale)* care sunt celule specializate, de *tip embrionar* și care datorită proprietății de *autoexcitabilitate* și *conductibilitate* asigură automatismul și coordonarea contracțiilor cardiace. Ele sunt cuprinse în masa fibrelor cardiace comune, contractile, formând *sistemul excitoconducător* al inimii: *nodulul sinoatrial, nodulul atrioventricular, fasciculul Hiss* și *rețeaua subendocardică Purkinje*. Între celulele nodale există joncțiuni de tip desmozomal și GAP, dar lipsesc *discurile intercalare*. De asemenea, aceste celule se caracterizează și prin absența tubilor T sarcolemali.

Scanned with OKEN Scanner

Sistemul excitoconducător este o rețea constituită din celule independente, mai mari sau mai mici. La microscopul optic, celulele țesutului nodal se disting de fibrele cardiace comune prin: *citoplasma abundentă* și *clară, cantități mari de glicogen, numărul redus de miofibrile, situate mai ales periferic, nucleul unic și dispus central.*

Miocardocitele sistemului excitoconducător sunt de trei tipuri: *celule palide* (P), *celule de tranziție* (T) și *celule Purkinje.*

Celulele P au formă rotundă sau ovală, cu citoplasma de aspect clar și nucleul central. Sarcolema acestor celule are numeroase invaginări de origine pinocitară. Celulele P sunt lipsite de *sistemul T.* Aparatul contractil este slab dezvoltat, miofibrilele sunt puține și dispuse fără o orientare ordonată, celulele P neavând funcție contractilă. Mitocondriile sunt rare, au dimensiuni mici și criste puține, reticulul sarcoplasmic fiind, de asemenea, foarte puțin dezvoltat. Celulele P stabilesc joncțiuni de tip desmozomal numai între ele sau cu celulele T.

Celulele T au formă alungită, cu organizare celulară intermediară între celulele P și miocardocitele comune. Sarcolema celulelor T este lipsită de sistemul T. Celulele T conțin mai multe miofibrile și mitocondrii decât celulele P. Celulele T ar avea rolul de a răspândi impulsul care își are originea în celulele P și de a opri accesul impulsurilor ectopice premature.

Aceste celule stabilesc joncțiuni cu celulele P sau/și cu miocardocitele comune.

Celulele Purkinje sunt mai mari decât miocardocitele comune, având un diametru de 100-200 µm (fig. 4.22); citoplasma este clară, cu un inel de miofibrile localizate periferic. Citochimic se evidențiază numeroase granule de glicogen, care după fixare și colorare suferă o polarizare *(fenomenul de spălare).* Celulele Purkinje conțin atât canale pentru Na^+ cât și pentru Ca^{2+} (la fel ca și miocardocitele comune), dar fiind lipsite de sistem T, permit conducerea rapidă a undei de depolarizare de către acestea.

Fig. 4.22. Cord de porc, fasciculul Hiss – interventricular: CP-celule Purkinje ovalare, cu diametrul de 100-200 µm, ce conțin cantități crescute de glicogen (G), care apare polarizat, datorită fenomenului de spălare. Col. PAS; x 200

Planul organizării formațiunilor care constituie sistemul excitoconducător constă, pentru nodulii sinoatrial și

atrioventricular, din dispunerea sub formă de grămezi *a celulelor P*, localizate *central în nod,* printre acestea şi la *periferia* nodului aflându-se *celulele T.*

Celulele Purkinje formează corpul principal al *fasciculului Hiss*, precum şi ramurile sale, ca de altfel şi ramificaţiile terminale subendocardice. Fasciculul Hiss are o structură asemănătoare unui cordon, celulele Purkinje care-l compun având diametrul lung orientat paralel cu axul său longitudinal.

Sistemul excitoconducător are la periferia lui o lamă fină de ţesut conjunctiv.

4.5. Sistemul conducător limfatic

Sistemul conducător limfatic este reprezentat dintr-o *reţea de capilare, vase limfatice, limfonoduli* şi *trunchiurile limfatice.* Sistemul conduce limfa din spaţiile extracelulare în vasele sanguine din sistemul venos şi acestea la rândul lor

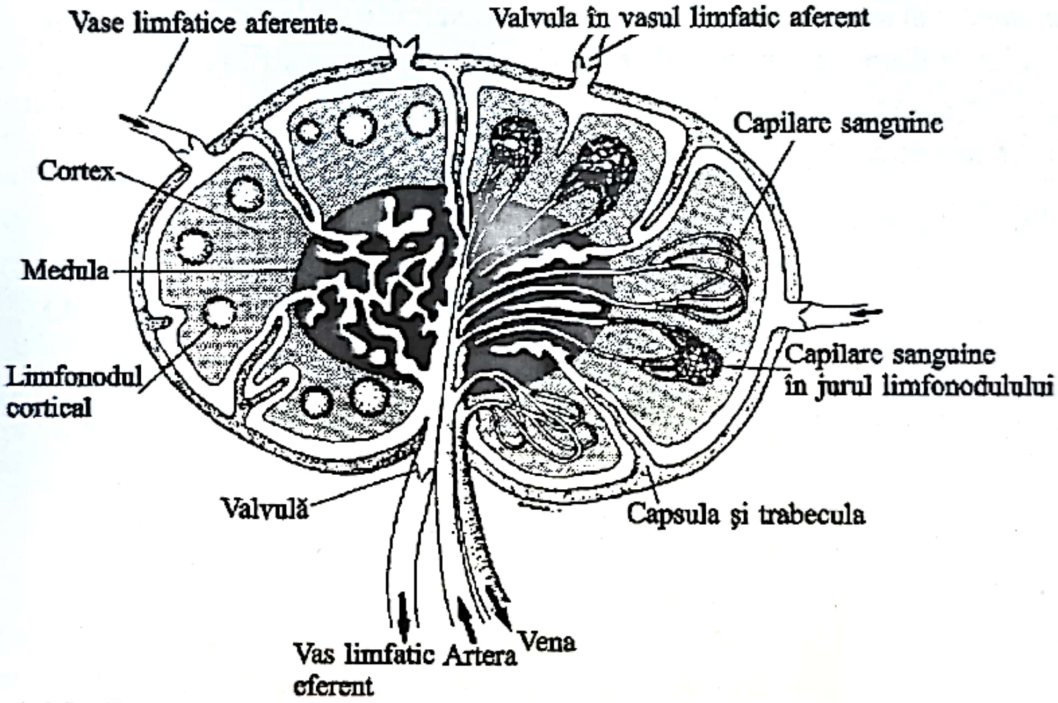

Fig. 4.23. Reprezentarea schematică a circulaţiei limfatice în limfonod (limfoganglion). Limfa, prin vasele limfatice aferente, pătrunde prin partea convexă a limfonodului şi părăseşte hilul prin vasul limfatic eferent. Sângele intră şi părăseşte limfonodul prin hil

la cord. Limfa este plasma interstiţială modificată, al cărei rol principal este de a readuce în sânge substanţele cu molecule mari care au difuzat prin pereţii capilarelor în spaţiile extracelulare. Deci, limfa este un derivat al sângelui, care circulă numai într-o direcţie (de la periferie spre cord). Limfa este colectată de către capilarele limfatice, de aici prin vasele limfatice aferente ajunge în limfonoduri (fig. 4.23),

Scanned with OKEN Scanner

apoi prin vasele limfatice eferente, limfa este drenată în trunchiurile limfatice (marea venă limfatică dreaptă şi canalul toracic). La mamifere au apărut organe de filtrare şi de îmbogățire a limfei cu limfocite care poartă denumirea de *nod limfatic (limfonod)*.

Vasele limfatice prezintă aceeaşi structură cu a venelor, cu mențiunea că cele trei tunici ce intră în structura lor (*intima, media* şi *adventiția*) sunt mult mai subțiri.

Capilarele limfatice sunt formate dintr-un singur rând de celule epiteliale analoage cu cele ale capilarelor sanguine, dar cu limitele celulare sinuoase cu aspect de foi de stejar. Ele încep în țesutul conjunctiv printr-o extremitate închisă, sub formă de deget de mănuşă. În vilozitățile intestinale, capilarul limfatic poartă denumirea de *chilifer*. În unele regiuni (urechea internă, măduva osoasă, sistemul nervos central) vascularizația limfatică lipseşte. În organele limfoide, capilarele limfatice sunt înlocuite cu *sinusuri limfatice* care sunt căptuşite de *celule reticulo-endoteliale*. Trunchiurile limfatice sunt formate din superpoziția celor trei tunici: *intima, media* şi *adventiția*. Media conține fascicule de leiocite dispuse circular şi rare fascicule dispuse tangențial, printre care se remarcă fibre elastice şi fibre de colagen. Ca şi la vene, unele vase limfatice prezintă *valvule* similare ca structură cu cele de la vene.

Scanned with OKEN Scanner

5. ORGANELE HEMATOPOIETICE ŞI HEMATOPOIEZA

Organele hematopoietice asigură, de-alungul întregii existenţe a individului, regenerarea continuă a elementelor figurate ale sângelui. Ele îndeplinesc în organismul animal funcţiile: *hematopoietică (gr. haima = sânge; poiesis = a produce)* şi *hemoclazica (gr. haima = sânge; clasis = a distruge)*. Au de asemeni rol important în metabolismul general şi în autoapărarea organismului prin mecanisme de fagocitoză, ultrafagocitoză şi eliberare de anticorpi. Organele care intră în structura sistemului hematopoietic sunt: *măduva osoasă hematogenă* (organ mieloid) şi ca *organe limfoide* (limfonodurile, splina, timusul şi formaţiunile limfoide din lamina propria a unor organe cavitare ale tubului digestiv, căilor respiratorii şi uro-genitale).

I. Măduva osoasă hematogenă;

II. Structurile limfoide reprezentate de:

1. Organe limfoide centrale:

- *timusul,* în care se diferenţiază limfocitele T (timodependente);
- *bursa lui Fabricius,* în care se diferenţiază limfocitele B (bursodependente); la mamifere acestea iau naştere în măduva osoasă hematogenă şi în echivalentele bursei lui Fabricius (amigdalele-tonsilele, domul din intestin la iepure, plăcile Peyer).

2. Organe şi ţesuturi limfoide periferice:

a) organe limfoide izolate şi distincte anatomic:

- *limfonodurile* situate pe traiectul circulaţiei limfatice;
- *splina* situată pe traiectul circulaţiei sanguine.

b) structuri limfoide asociate mucoaselor:

- *MALT - Mucosal Associated Lymphoid Tissue;*
- *GALT (Gut Associated Lymphoid Tissue* – ţesutul limfoid ataşat mucoasei tubului digestiv) cu *structuri tranzitorii* (oriunde în mucoasa digestivă, ca urmare a penetrării unui antigen şi dezvoltării unui răspuns imun) şi *permanente (amigdalele-tonsilele palatine, faringiene şi linguale; plăcile Peyer; apendicele cecal; domul şi coroana la iepure; diverticulul Meckel la păsări);*
- *NALT (Nasal Associated Lymphoid Tissue – ţesutul limfoid asociat mucoasei nazale);*
- *BALT (Bronchial Associated Lymphoid Tissue – ţesutul limfoid asociat mucoasei bronhiilor);*
- *CALT (Conjunctival Associated Lymphoid Tissue – ţesutul limfoid asociat glandei Harder);*
- *SALT (Skin Associated Lymphoid Tissue – ţesutul limfoid asociat pielii);*

Scanned with OKEN Scanner

- *Țesutul limfoid asociat mucoasei uro-genitale;*
- *Diverticulul Meckel la păsări.*

Cu excepția timusului și bursei lui Fabricius, organele sistemului limfoid sunt de origine *mezoblastică.*

Organele sistemului hematoformator, individualizate anatomic la mamifere, sunt alcătuite după un plan comun, fiind formate din: *„schelet" de susținere, parenchim, rețea vasculo-nervoasă trofică* și *funcțională.*

Scheletul de susținere. Este dezvoltat în perioada de embriogeneză, apoi regresează, favorizând diferențierea și dezvoltarea parenchimului al cărui suport îl reprezintă.

Capsula. Țesutul conjunctiv semiorientat din splină, și la unele specii și în limfonoduri, este completat cu leiocite, iar în *măduva* hematogenă este reprezentat de *endost.*

Trabeculele împart organul fie în *loji (limfonod),* fie în *lobi* și *lobuli (timus).* Capsula și trabeculele constituie țesutul de înveliș și de susținere, sistemul de rezistență pentru vase și nervi, menținând forma organului.

Citoreticulul (citoscheletul). Țesutul conjunctiv reticulat, pe măsura evoluției organului spre maturizare, își completează structura cu *celule reticulare „mobilizate", histiocite, plasmocite, mastocite, limfocite, granulocite* și *adipocite.* Atât în perioada de diferențiere, cât și în cea funcțională, este o formațiune dinamică cu *rol mecanic* (rol ce revine fibrelor de reticulină care formează *stroma*), *citogenetic și metabolic.* Unii factori fiziologici (ex. îmbătrânirea), biologici, chimici, pot modifica populația celulară a citoreticulului; în organele îmbătrânite predomină adipocitele.

Parenchimul (țesutul propriu). Este format fie din *țesut mieloid* pentru măduva roșie hematogenă, fie din *țesut limfoid*, pentru celelalte organe hematoformatoare. Celulele parenchimului ocupă ochiurile stromei și se dispun diferit în cuiburi (măduva hematogenă), pe două zone (timus, limfonoduri), în foliculi etajați (tonsile, cecumuri, bursa lui Fabricius), difuz (splină). Ontogenetic, citoarhitectonica parenchimului este diferită. În perioada tânără predomină structural celulele mezenchimale, în cea de activitate maximă țesutul mieloid sau limfoid, iar în faza de declin țesutul conjunctivo-adipos.

Rețeaua vasculară trofică și funcțională. Pentru unele organe, rețeaua vasculară este constituită exclusiv din capilare sanguine tipice sau atipice, iar pentru altele (limfonoduri) din capilare limfatice cu rol funcțional și capilare sanguine cu rol trofic. Organele sistemului hematopoietic sunt bine inervate prin filete nervoase care ajung în parenchim împreună cu vasele sanguine.

Scanned with OKEN Scanner

5.1. Măduva osoasă hematogenă şi hematopoieza postnatală (respectiv posteclozională)

- Ţesut de înveliş şi de susţinere
  - capsula (endost)
  - trabecule
  - fibre de reticulină

- Parenchim – elemente figurate sanguine
  - seria eritrocitară
  - seria granulocitară
  - seria trombocitară (megacariocitară)
  - seria monocitară
  - seria limfocitară

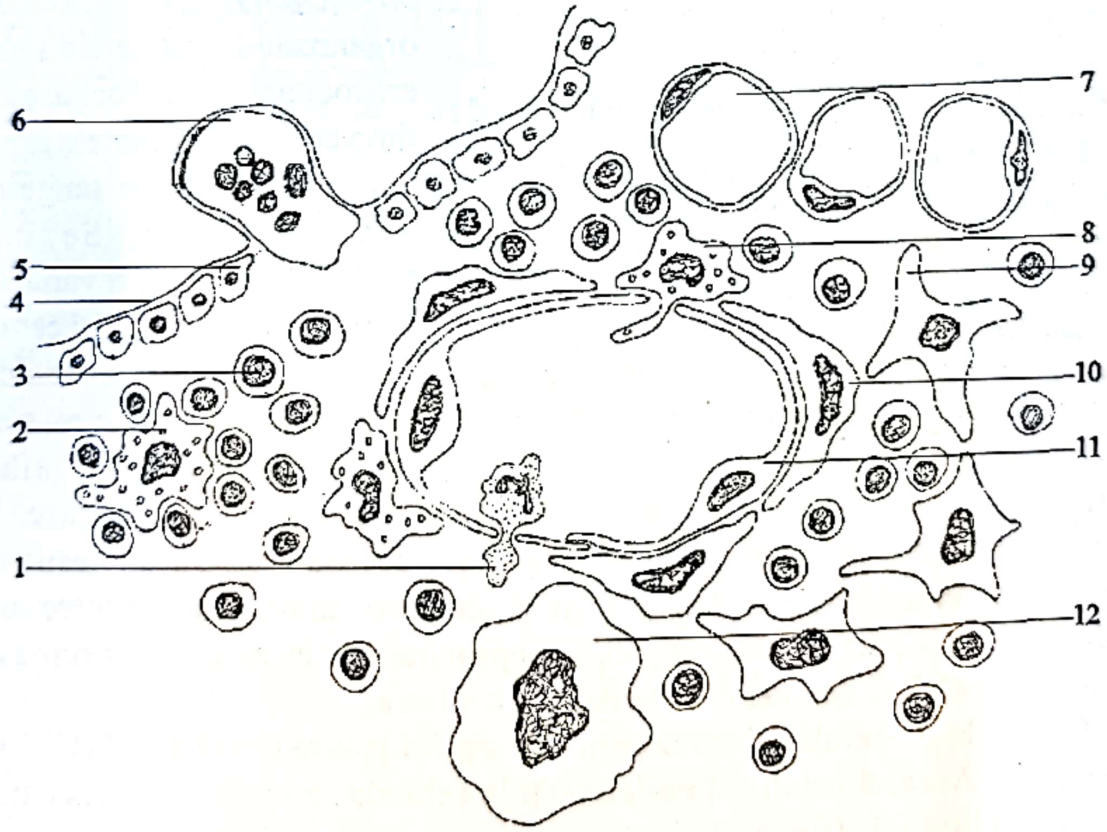

Fig. 5.1. Principalele celule din măduva osoasă hematogenă. 1.-Neutrofil în diapedeză; 2.-Macrofag cu eritroblaste; 3.-Eritroblaste; 4.-Travee osoasă; 5.-Osteoblast; 6.-Osteoclast; 7.-Adipocit; 8.-Macrofag; 9.-Celule reticulare ale tramei; 10.-Celule adventiceale; 11.-Celule endoteliale; 12.-Megacariocit.

Scanned with OKEN Scanner

Măduva osoasă hematogenă este localizată la nivelul areolelor epifizelor oaselor lungi, în oasele plate şi în corpurile vertebrelor.

Cavităţile din structura acestor oase sunt căptuşite cu un ţesut conjunctiv numit *endost (capsulă),* din care se detaşă o serie de *trabecule conjunctive* pe care se prind fibrele de reticulină ale citoreticulului. Stroma este formată dintr-o reţea tridimensională de fibre de reticulină, pe care se găsesc celule reticulare fixe, ce menţin unele potenţialităţi ale mezenchimului embrionar. Uneori, aceste celule pot deveni macrofage. Capilarele sinusoide au membrana bazală discontinuă, celulele endoteliale realizează joncţiuni de tip zonula adherens şi prezintă celule adventiceale de origine reticulară (fig. 5.1). În ochiurile stromei se evidenţiază *parenchimul* format din celule organizate în insule ale seriei eritrocitare, granulocitare, în timp ce megacariocitele generatoare de plachete sanguine sunt dispersate. Se mai evidenţiază un număr variat de adipocite, fibroblaste şi celule rare cu capacitate osteogenică. Celulele tinere, imature, sunt situate întotdeauna în afara sinusoidelor, în interiorul acestora găsindu-se numai elementele mature. În preparatele histologice curente, măduva roşie se prezintă ca un ţesut cu predominanţa celulelor, ceea ce face dificilă studierea întregii sale arhitectonii (fig. 5.2). Prin depopularea celulară, obţinută prin iradiere cu raze „X", stroma cu sinusoidele şi celulele endoteliale pot deveni evidente.

Fig. 5.2. Măduva osoasă hematogenă roşie de viţel: TO-traveea osoasă a areolei osoase în care se remarcă ţesutul reticulat, cu liniile celulare ce constituie hematopoieza *(eritropoieza* pentru hematii, *granulopoieza* pentru leucocitele granulare, *monocitopoieza* pentru monocite, *limfocitopoieza* pentru limfocite şi *trombocitopoieza* pentru plachetele sanguine); OS-osteoclast; CS-capilar sinusoid. Col. Giemsa; x 200

Coloniile de celule îşi au originea în *celula pluripotentă CFU (Colony forming unit).* Această celulă dă naştere atât la celulele seriei mieloide, cât şi la cele ale seriei limfoide (fig. 5.3).

Celulele dotate cu o capacitate nelimitată de proliferare, organizate în colonii şi care provin din celula pluripotentă, se numesc *celule stem* (tulpină) *unipotente (CFU)* care vor evolua spre liniile celulare specifice.

Scanned with OKEN Scanner

Scanned with OKEN Scanner

Fig. 5.3. SCHEMA HEMATOPOIEZEI

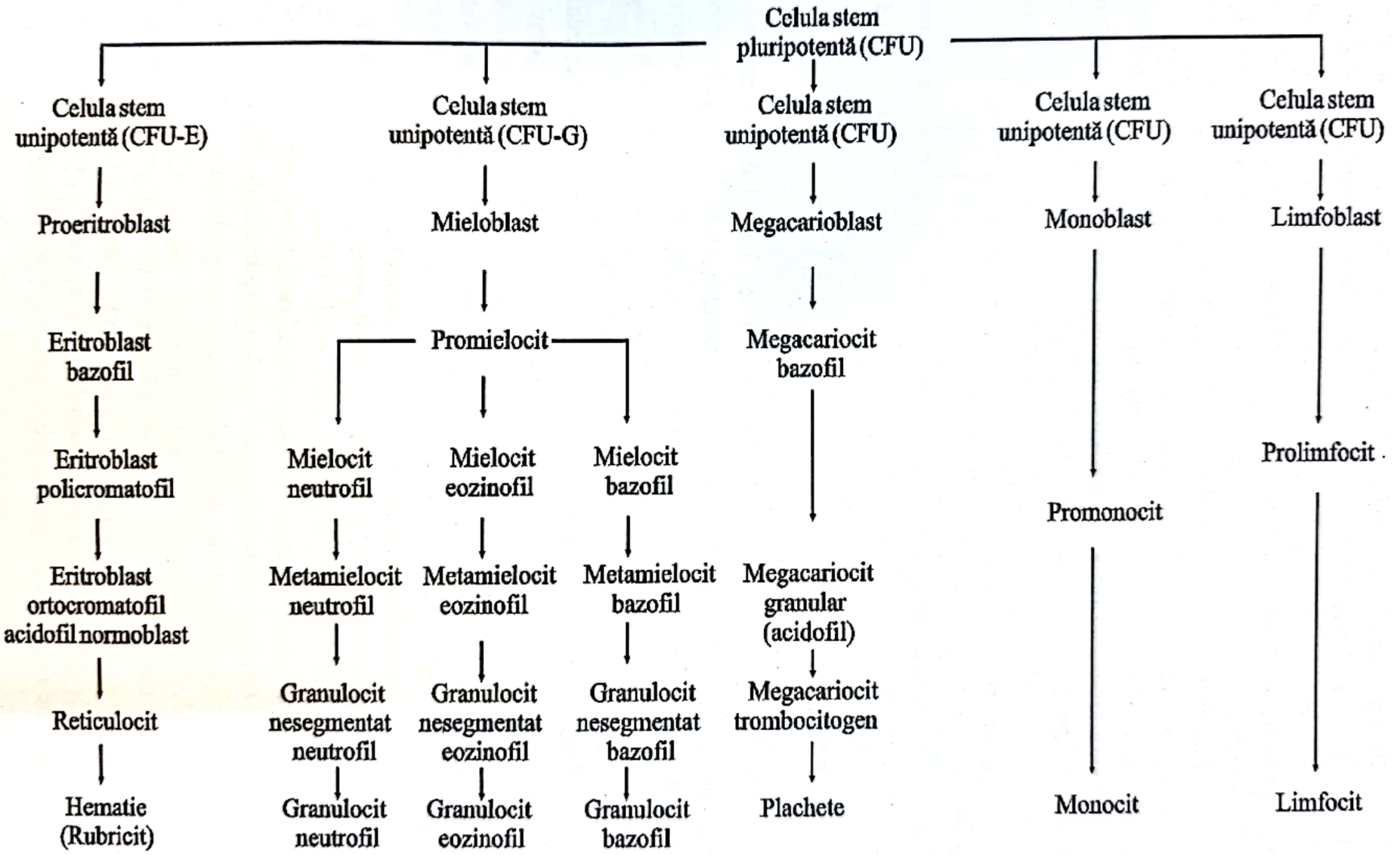

Pentru a urmări aspectele celulelor descendente din CFU s-au făcut culturi de celule din măduvă „in vitro", obținându-se celula formatoare de colonii numită *CFU-C (cultură)*, spre deosebire de *CFU-S (splină)* în coloniile splenice „in vivo". Prin modificări ale mediului de cultură, s-au putut dirija liniile celulare, rezultând *CFU-E* (pentru seria eritrocitară) și *CFU-G* (pentru seria granulocitară).

La adult, măduva osoasă reprezintă rezervorul de celule stem caracterizate în principal prin două proprietăți: *autodiferențierea* și *autoreplicarea*. În acest mod, măduva osoasă este singurul organ care asigură necesitățile organismului în celule sanguine, atât prin diferențierea locală în măduvă a celulelor stem, cât și prin diferențierea lor la nivelul altor organe, spre ex. limfonoduri sau organele limfoide centrale.

Cele trei serii (eritrocitară, granulocitară și plachetară) se dezvoltă în compartimentul mieloid alcătuit din două sectoare: *sectorul mitotic*, în care are loc diviziunea și diferențierea elementelor sanguine și *sectorul de maturare*, unde celulele lipsite de capacitatea de diviziune se maturează.

5.1.1. Eritropoieza

Celula stem pluripotentă (CFU) se divide lent și dă naștere unei *celule stem unipotente – CFU-E*, care proliferează rapid sub influența unui hormon numit *eritropoietina* (fig. 5.4). Această celulă, prin diviziuni, formează *proeritroblastul*, celulă de 14-20 µm, cu nucleul mare, cu 1-2 nucleoli și citoplasma bazofilă, redusă la o bandă îngustă. RER și aparatul Golgi sunt reduse.

Stadiile evolutive care urmează pe linie eritrocitară se caracterizează prin: scăderea volumului celular; micșorarea până la dispariție a nucleolilor; densificarea cromatinei nucleare până la aspectul picnotic al nucleului și expulzarea lui; scăderea numărului de poliribozomi, deci reducerea bazofiliei citoplasmei; sinteza și acumularea treptată a hemoglobinei cu apariția și creșterea acidofiliei citoplasmei; diminuarea și apoi dispariția organitelor citoplasmatice.

Eritroblastul bazofil este mai mic decât precedentul, cu nucleul mai redus și cromatina *condensată, nucleolii slab vizibili și citoplasma bazofilă. Prin diviziunea acestei celule, rezultă eritroblastul policromatofil*, cu dimensiuni mai mici, nucleul mic cu cromatina condensată și fără nucleoli. Policromatofilia este datorată poliribozomilor care sunt bazofili și hemoglobinei sintetizată de aceștia, care este acidofilă.

Fierul necesar sintezei hemoglobinei este furnizat eritroblaștilor de către macrofage ce prezintă invaginări citoplasmatice, în strânsă relație cu ele formând *insule eritroblastice*. Fierul apare sub formă de *feritină*, proteină ce stochează 2500 atomi de Fe, prin agregarea căreia rezultă *hemosiderina*, observabilă la MO

Scanned with OKEN Scanner

în citoplasma macrofagelor, ca urmare a fagocitării hematiilor uzate. Hemosiderina apare sub formă de granule, numite *siderozomi. Eritroblastul policromatofil este ultima celulă a seriei eritrocitare ce se mai divide, încheind sectorul mitotic* (fig. 5.5).

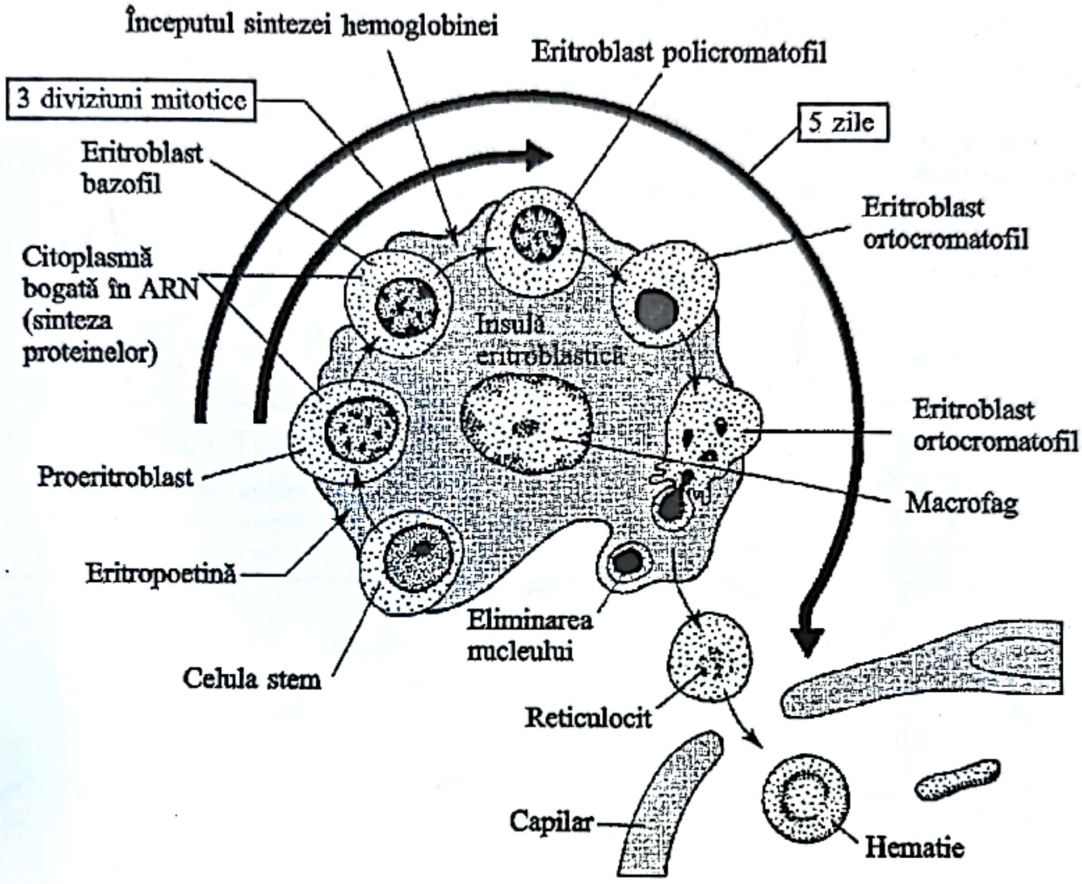

Fig. 5.4. Secvenţa şi fenomenele din timpul maturării hematiilor. Hematiile se formează în strânsă legătură cu macrofagele, formând insula eritroblastică. Datorită activităţii fagocitare, macrofagele distrug hematiile îmbătrânite şi transferă *feritina* (un complex proteic ce conţine ionii de Fe) în eritroblastele tinere. Macrofagele distrug nucleii expulzaţi de eritroblaste şi secretă factorii de creştere ce influenţează hematopoieza *(Junqueira şi colab., 1998)*

Când sinteza de hemoglobină este terminată, citoplasma devine acidofilă, nucleul picnotic, dispus periferic, aspect ce caracterizează eritroblastul *ortocromatofil (acidofil, normoblastul).* Citoplasma este lipsită de organite, cu excepţia puţinelor mitocondrii şi rare grupe de ribozomi. Nucleul picnotic situat excentric este expulzat, fiind fagocitat de macrofage sau lizat, rezultând în final *eritrocitul matur (hematia).*

Când activitatea eritropoietică este crescută, spre exemplu în hemoragii, nucleul eritroblastului policromatofil devine picnotic şi este expulzat, citoplasma rămâne policromatofilă, rezultând *reticulocitul.*

Scanned with OKEN Scanner

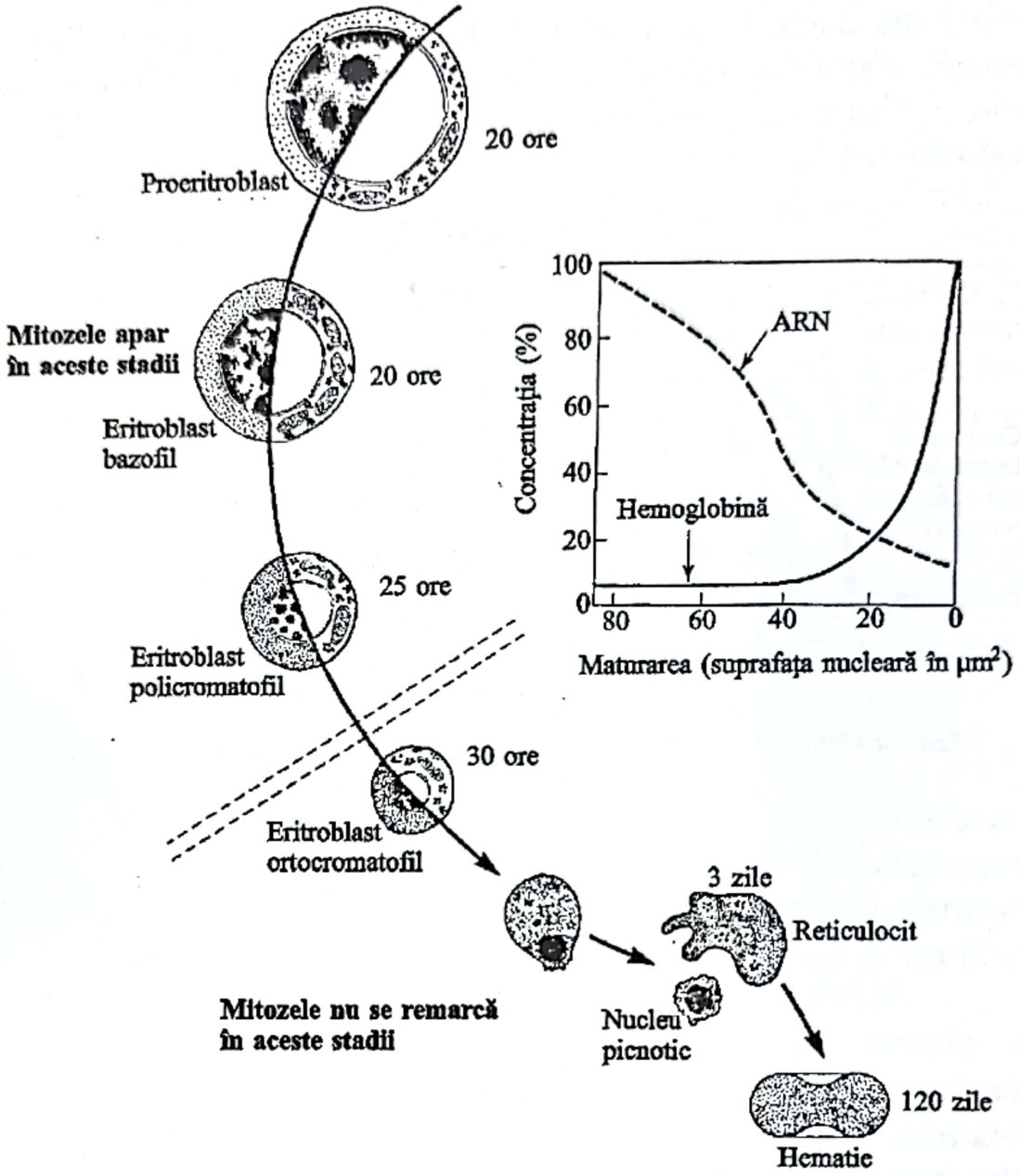

Fig. 5.5. Maturarea hematiei. Creşterea continuă a concentraţiei de hemoglobină, de la stadiul de proeritroblast la hematie. Descreşterea graduală a volumului nuclear şi o creştere a condensării cromatinei, urmată de apariţia nucleului picnotic. În grafic, 100 % reprezintă concentraţiile maxime de hemoglobină şi ARN *(Junqueira şi colab., 1998)*

Uneori mici particule de nucleu persistă, constituind *corpusculii Jolly*.

Eritronul cuprinde populaţia totală a eritrocitelor şi a precursorilor lor, cu rol principal în aprovizionarea organismului cu oxigen, necesar metabolismului tisular şi îndepărtarea unei părţi a bioxidului de carbon.

Eritronul poate fi împărţit în două compartimente funcţionale: 1) *compartimentul sanguin* sau *circulant*, reprezentat de hematiile sângelui şi 2) *compartimentul medular* sau *eritropoietic*, unde datorită existenţei unui micromediu inductiv adecvat, are loc o permanentă formare de elemente

Scanned with OKEN Scanner

precursoare şi o inhibare a celor mature în sânge. Durata de viaţă a unei hematii este de circa 120 zile.

Menţinerea numărului normal de hematii circulante este dependentă de: 1) stimularea măduvei hematogene prin *eritropoietină* (hormon eliberat de rinichi); 2) capacitatea măduvei de a răspunde acestui stimul şi 3) un aport adecvat de Fe, vitamina B_{12} şi acid folic, elemente necesare sintezei hemoglobinei. Fierul este transportat în citoplasmă de o globulină numită *transferina* spre receptorii din plasmalema eritroblastelor.

5.1.2. Granulocitopoieza

Cele trei tipuri de leucocite granulare (*neutrofil, eozinofil* şi *bazofil*) descind dintr-o celulă stem *unipotentă CFU-G*, care este precursorul *mieloblastului* cu diametrul de 15 µm cu un nucleu mare, ovalar, ce conţine 2-3 nucleoli (fig. 5.6). Citoplasma este bazofilă şi lipsită de granulaţii.

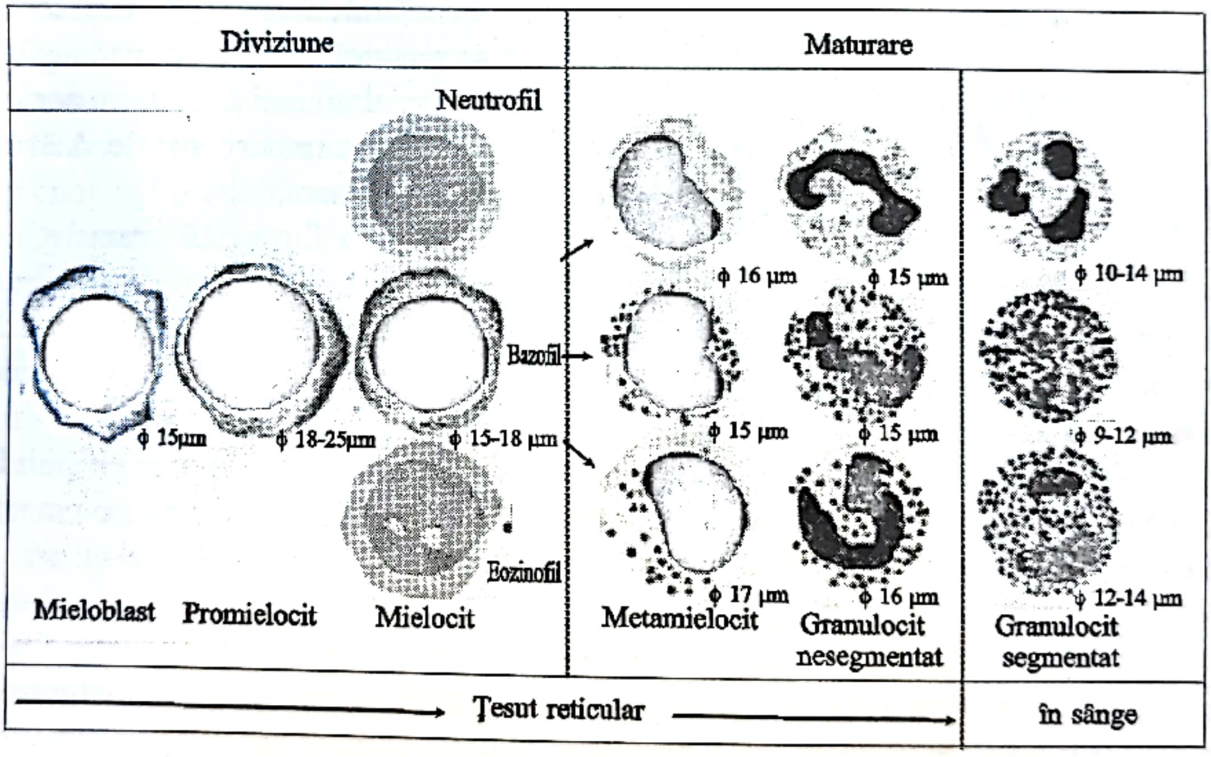

Fig. 5.6. Granulocitopoieza *(Liebich şi colab., 1999, modificat)*

Promielocitul cu dimensiunea de 18-25 µm, prezintă nucleolii slab vizibili şi citoplasma bazofilă, ce conţine granulaţii azurofile. La ME, granulaţiile sunt neregulate, delimitate de o endomembrană; RE este prezent sub formă de câteva cisterne, iar ribozomii liberi sunt abundenţi.

Mielocitul este *ultimul element din sectorul mitotic*, fiind caracterizat prin dispariţia nucleolilor şi prin constituirea granulaţiilor specifice. Este o celulă de

Scanned with OKEN Scanner

15-18 μm, cu un nucleu sferic sau ovoid şi nucleolii absenţi. Citoplasma este acidofilă şi conţine granulaţii specifice neutrofile, eozinofile sau bazofile, alături de granulaţiile azurofile care sunt mascate.

Mielocitul neutrofil conţine granulaţii specifice, mici şi dense, ce se formează pe faţa convexă a aparatului Golgi şi conţin fosfatază alcalină şi proteine antibacteriene. Granulaţiile azurofile se evidenţiază pe faţa concavă a aparatului Golgi şi conţin peroxidază, fosfatază acidă, arilsulfatază, betagalactozidază, esterază şi 5-nucleotidază, fiind considerate *lizozomi primari.*

Metamielocitul neutrofil este fără capacitate mitotică, se deosebeşte de mielocit prin forma nucleului, care este reniform, cele două tipuri de granule sunt prezente, predominând cele specifice (80-90 %).

Granulocitul neutrofil nesegmentat este prima celulă mieloidă prezentă atât în măduvă, cât şi în sângele circulant. Nucleul este hipercrom, cu aspect de potcoavă, deci nesegmentat, semilună, baston de golf sau banană. Citoplasma conţine numeroase granulaţii specifice evidente.

Granulocitul neutrofil segmentat reprezintă elementul cu morfologia cunoscută, în care nucleul apare segmentat, iar în citoplasmă se remarcă numeroase granulaţii.

Mielocitul eozinofil prezintă în citoplasmă granulaţii mai mari decât acelea ale neutrofilelor, fiind bogate în peroxidază, ca şi în alte enzime lizozomale. Alături de acestea la ME se remarcă granulaţii azurofile mai dense.

Metamielocitul eozinofil se caracterizează prin faptul că granulaţiile specifice încep să se cristalizeze în centru, astfel încât există o populaţie heterogenă de granulaţii: unele omogene, altele prezintă în centru un cristaloid. Urmează *granulocitul nesegmentat eozinofil*, ca în final să se formeze prin ştrangularea nucleului, un nucleu bilobat, caracteristic *granulocitului segmentat matur.*

Mielocitul bazofil este mai mic, mai rar şi prezintă un nucleu palid. Granulaţiile sunt puternic bazofile, mascând nucleul, dar nu sunt de natură lizozomală. Apoi se formează *metamielocitul bazofil,* ca în final nucleul să ia forma de treflă, la *granulocitul bazofil matur.*

În condiţii normale, numai granulocitele segmentate părăsesc măduva, fiind necesare circa 10 zile de la ultima diviziune a mielocitului până la maturarea celulelor descendente.

Neutrofilele rămân în sânge 10 h, după care trec în ţesuturi. Stimularea producţiei neutrofilelor se face pe cale umorală datorită *leucopoietinei.* Alţi factori activatori sunt: proteine cu greutate moleculară mică şi hidraţi de carbon, produşi de macrofage şi limfocite, care stimulează coloniile CFU. Substanţele care inhibă granulopoieza sunt: *lactoferina* produsă de însăşi neutrofilele circulante şi prostaglandinele secretate de macrofage. Distrugerea neutrofilelor se produce în ţesuturi, unde acestea ajung prin diapedeză, trecând prin peretele capilarelor sanguine.

Scanned with OKEN Scanner

5.1.3. Megacariocitopoieza

Din celula stem unipotentă CFU ia naştere *megacarioblastul*, de 20-30 µm, ce are în nucleu 2-3 nucleoli şi prezintă o citoplasmă bazofilă. Acesta suferă o serie de diviziuni nucleare neânsoţite de citodiereze, rezultând un nucleu mare, lobulat, poliploid, caracteristic *megacariocitului bazofil* (fig. 5.7). Acesta are 45 µm, cu citoplasma bazofilă, ce conţine granulaţii azurofile, iar nucleul este lobulat şi lipsit de nucleoli.

Fig. 5.7. Os spongios, măduvă osoasă hematogenă: TO-travee osoasă; M-megacariocit bazofil. Col. HEA; x 200

Megacariocitul granular sau *acidofil* este o celulă matură fără capacitate de diviziune, mare (30-100 µm), cu nucleul puternic segmentat, cu lobi inegali, iar citoplasma este acidofilă cu granulaţii azurofile, fiind considerată *megacariocitul de rezervă* (fig. 5.8). Prin diferenţierea acestuia rezultă megacariocitul *trombocitogen,* care are nucleul picnotic şi o citoplasmă hialină, cu granulaţii azurofile dispuse în grupuri. Citoplasma apoi se fragmentează, prin veziculele reticulului endoplasmic neted, împărţind citoplasma în compartimente, delimitate ulterior de o endomembrană şi având în centru granulaţii azurofile grupate. Fiecare compartiment va reprezenta o viitoare plachetă. Pseudopodele megacariocitului trombocitogen care străbat pasajele interendoteliale ale capilarelor sanguine, sub presiunea sanguină se fragmentează în aproximativ 2000 *plachete sanguine.* Timpul necesar de formare al plachetelor, pornind de la celula stem, este de 10 zile. Mecanismul de producere al plachetelor este reglat pe cale umorală de *trombopoietină.*

Citodiabaza reprezintă totalitatea mecanismelor prin care elementele medulare părăsesc ţesutul mieloid şi pătrund în sângele circulant. În condiţii normale, singurele elemente ce pătrund în sânge sunt cele mature. În anumite condiţii fiziologice, dar mai ales în condiţii patologice (anemii), trec în sânge şi elemente imature. Mecanismul de pătrundere în sânge este diferit. Granulocitele străbat pereţii capilarelor prin diapedeză; megacariocitele emit pseudopode ce se intercalează între celulele endoteliale ale capilarelor, după care ajunse în lumen se fragmentează în plachete (fig. 5.9); hematiile trec printr-un proces de topire enzimatică temporară a pereţilor capilarelor, apoi aceştia se refac.

Scanned with OKEN Scanner

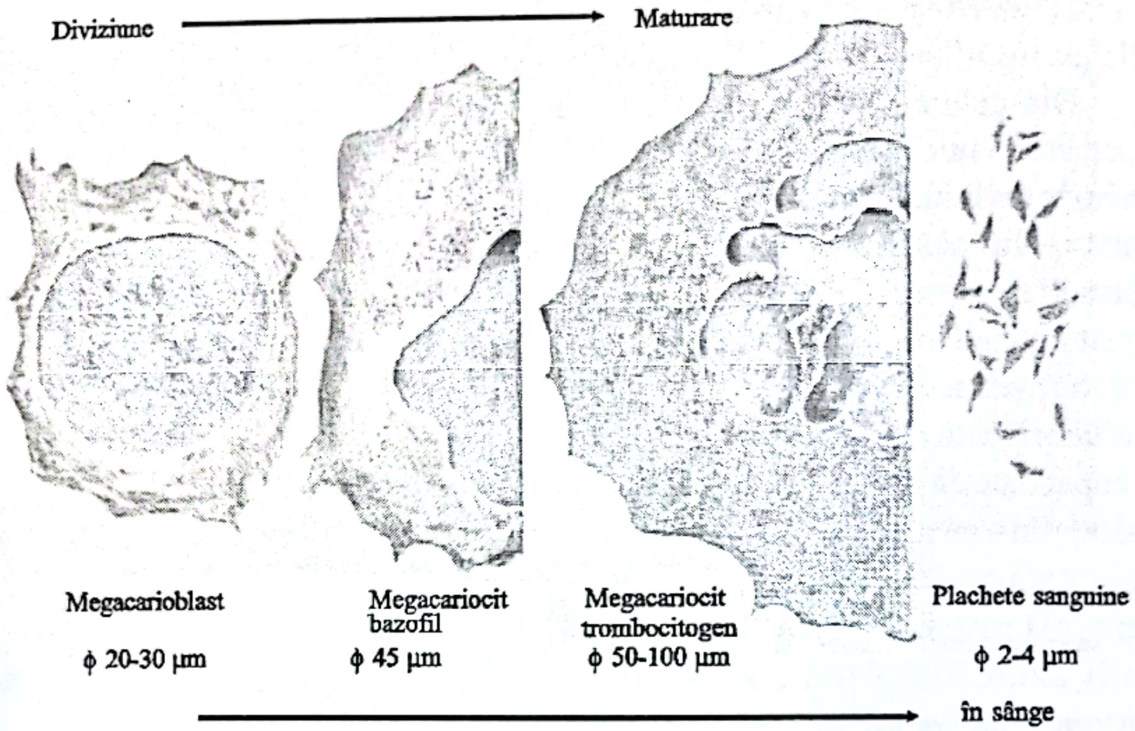

Fig. 5.8. Megacariocitopoieza

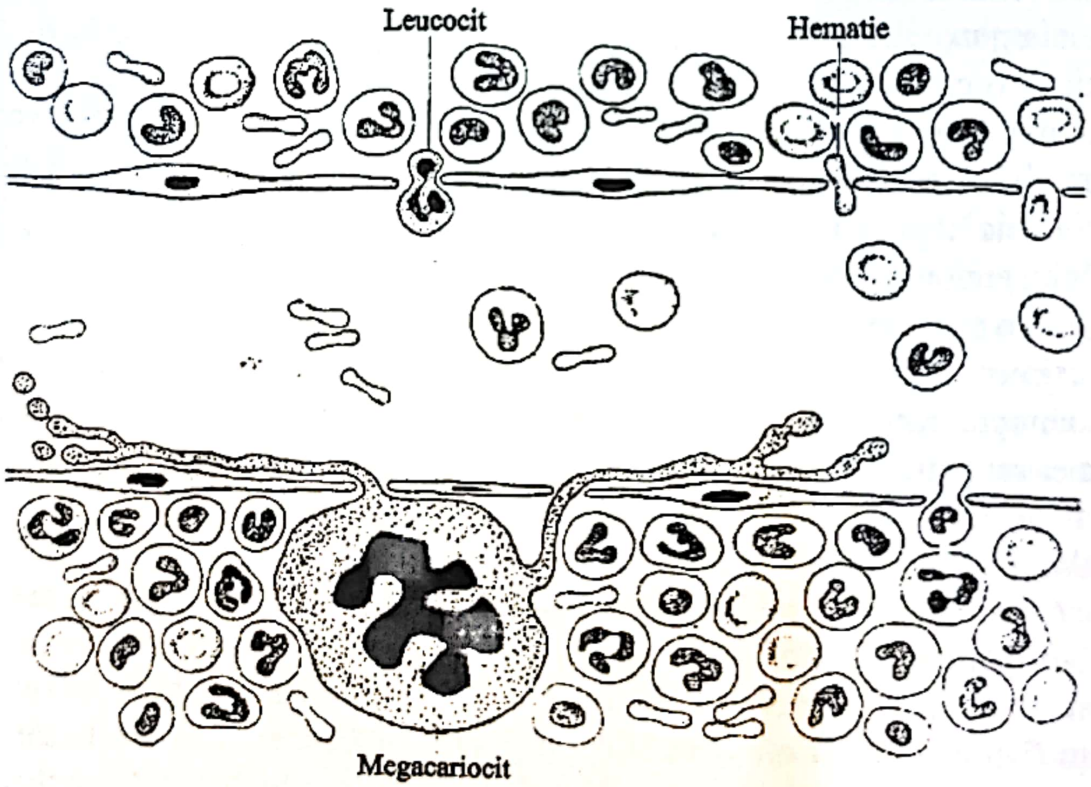

Fig. 5.9. Megacariocit care emite pseudopode, ce trec prin pasajele interendoteliale ale capilarului sanguin. Fragmentarea acestor prelungiri pentru formarea plachetelor sanguine în lumenul capilarului *(Junqueira şi colab., 1998)*

Scanned with OKEN Scanner

5.1.4. Monocitopoieza

Monocitele provin din celulele stem din măduvă, ce proliferează rapid (fig. 5.10). După o perioadă de dezvoltare de 48 h, în măduva roşie, ele pătrund în sânge, unde rămân 48-72 h şi apoi trec în ţesuturi devenind *macrofage* (20-100 zile) (fig. 5.11; fig. 5.12; fig. 5.13).

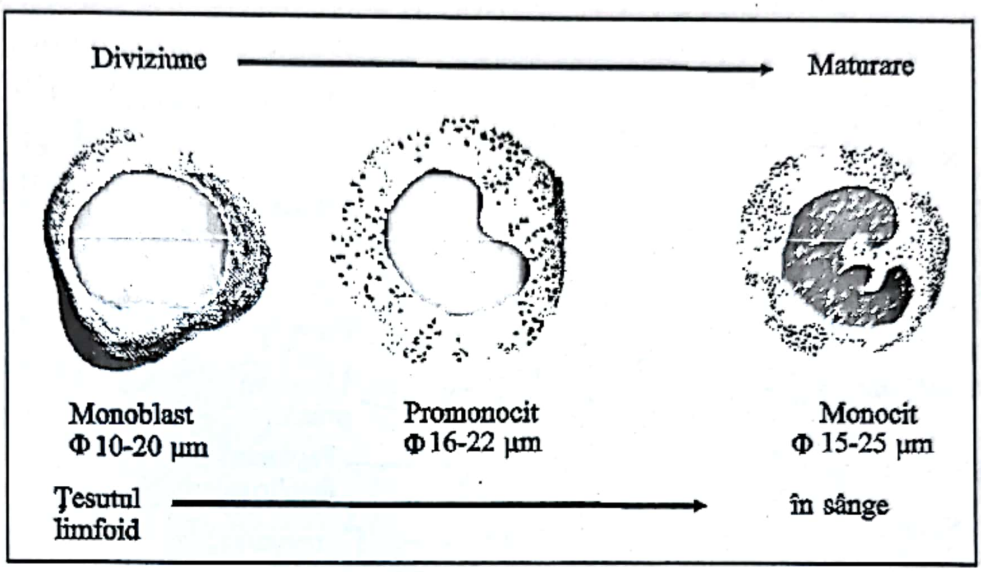

Fig. 5.10. Monocitopoieza

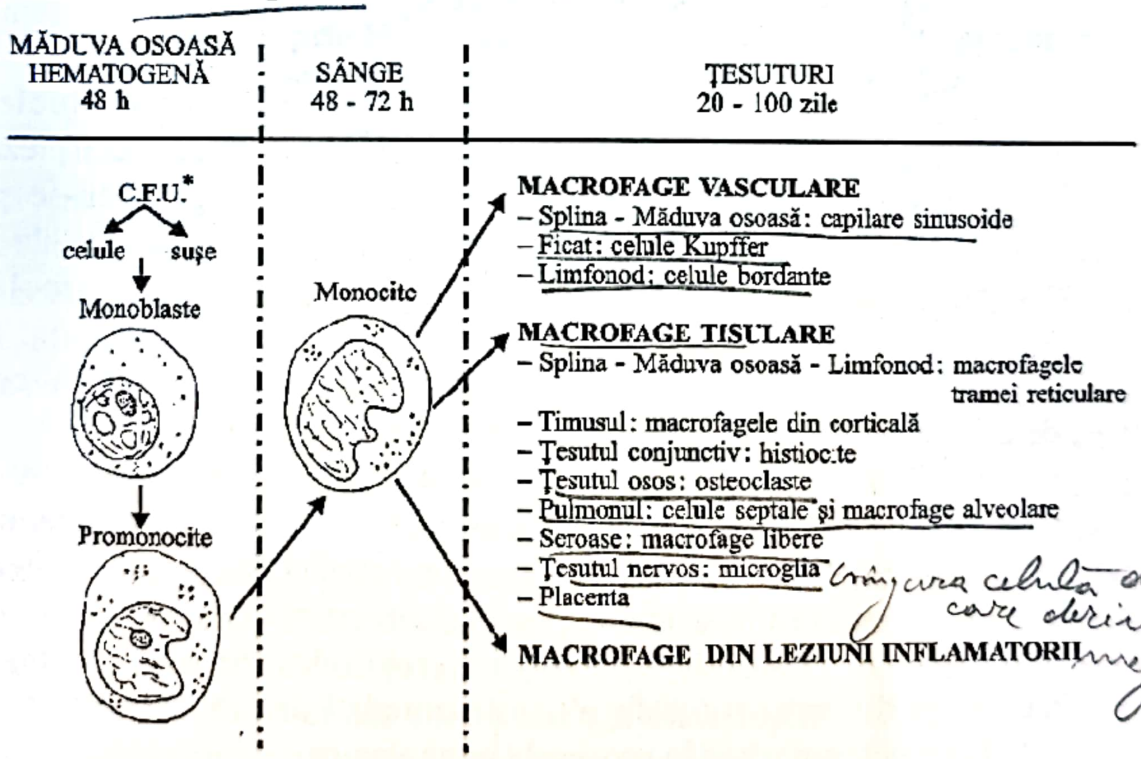

Fig. 5.11. Originea şi principalele localizări ale celulelor din sistemul macrofagic monocitar. *) Colony forming unit (unitate formatoare de colonii)

Scanned with OKEN Scanner

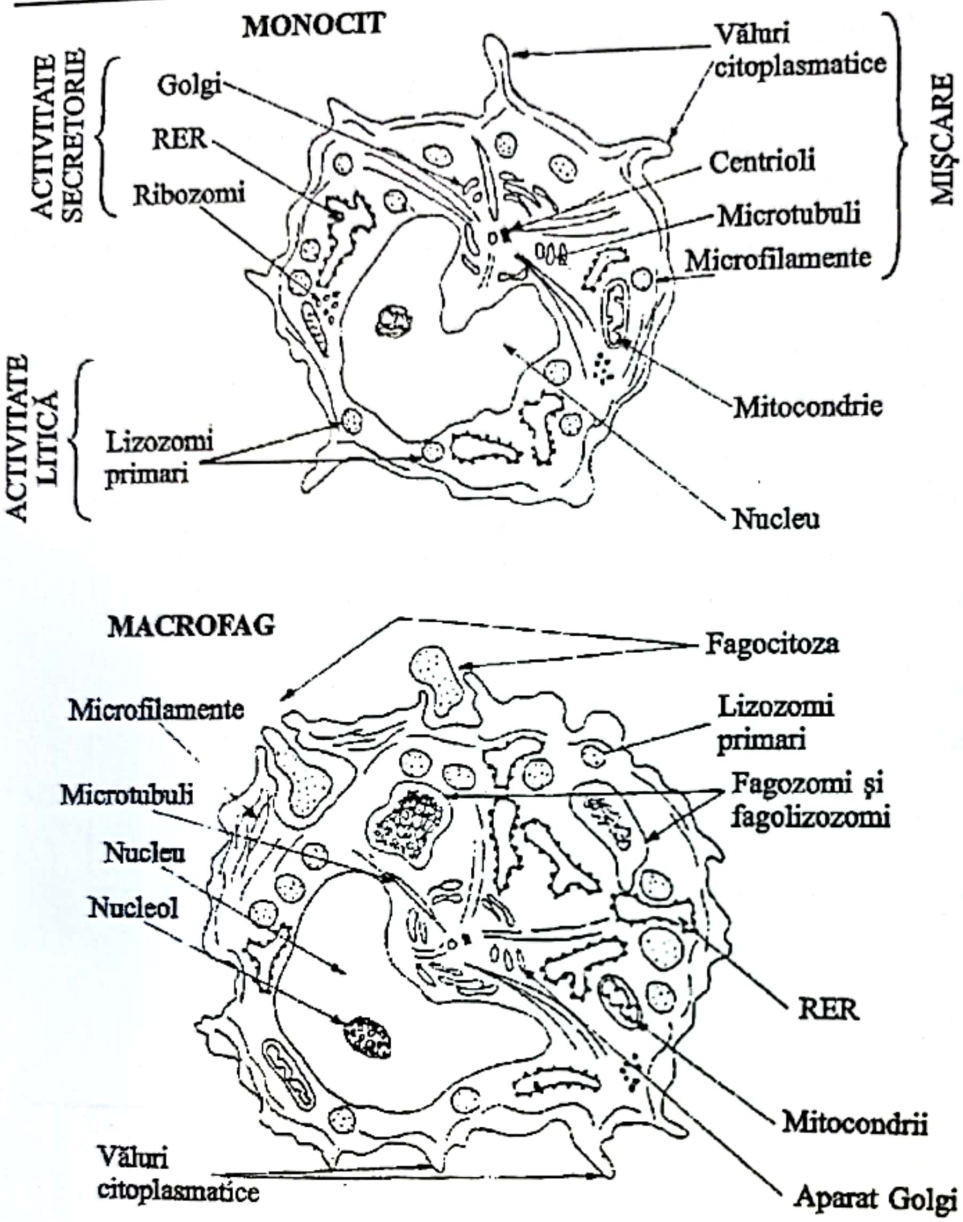

Fig. 5.12. Morfologia monocitului circulant şi a macrofagului la ME

Monocitele imature, *monoblastele*, prezintă un nucleu mare, rotund sau ovalar cu 2-5 nucleoli şi o citoplasmă abundentă, bogată în ribozomi liberi şi cu mici granulaţii ce reprezintă precursorii granulaţiilor azurofile. Monocitele aproape mature – *promonocitele* – sunt mai mici, conţin mai puţini ribozomi liberi, iar granulaţiile azurofile sunt mai numeroase şi mari. Nucleolii sunt încă prezenţi, găsindu-se şi în monocitele mature circulante din sânge, care prezintă capacitatea de a sintetiza granulaţii azurofile interpretate ca *lizozomi primari*.

Durata de viaţă a macrofagelor în ţesutul conjunctiv este de 20-100 zile, iar capacitatea lor de proliferare depinde direct de necesităţile organismului. În condiţii normale, populaţia de macrofage este menţinută în principal prin *self-replicare ;* rezultă noi celule, care mai poartă şi denumirea de *monocite tisulare (histiocite).* O parte din macrofagele tisulare provin din monocitele sanguine. Capacitatea de proliferare a macrofagelor este stimulată de substanţe secretate de *limfocitele T,* aspect important în procesele imunologice.

În unele circumstanţe patologice, ca răspuns la pătrunderea în organism a unor microbi (tuberculoză) sau a unor corpi străini, macrofagele pot fuziona, dând

Scanned with OKEN Scanner

naştere la *celule gigante multinucleate.* Ele au 20-50 de nuclei cuprinşi într-o masă citoplasmatică unică. În alte cazuri, în jurul unor focare de infecţie ele se agregă şi se unesc prin joncţiuni strânse. Întrucât se aseamănă cu celulele epiteliale, mai poartă denumirea de *celule epitelioide.*

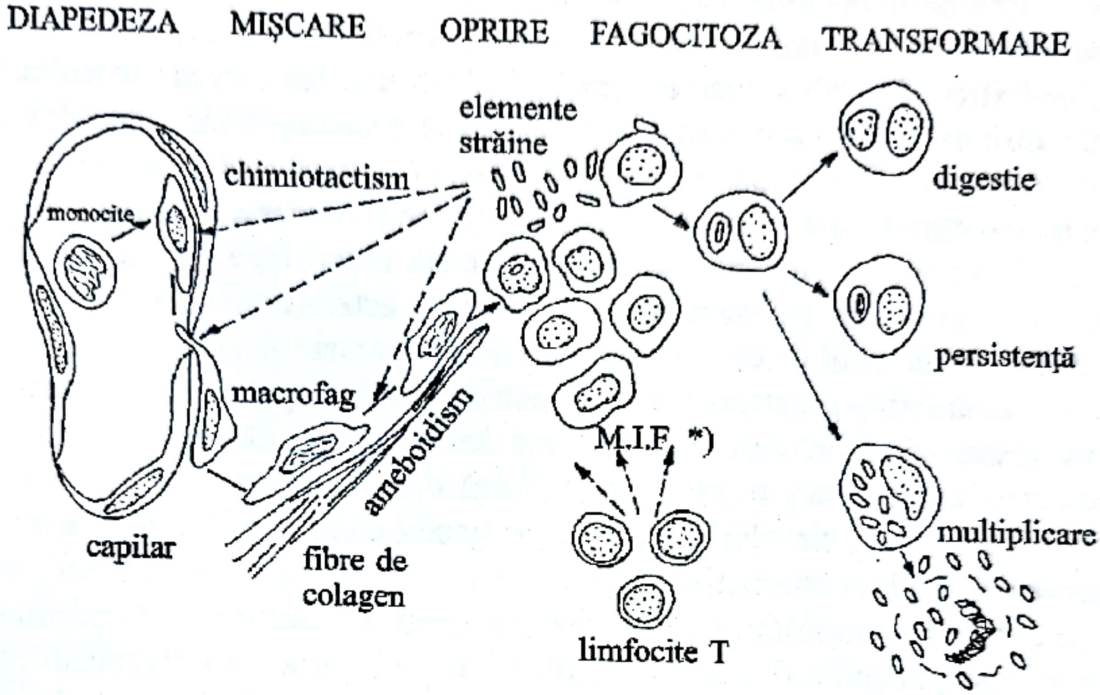

Fig. 5.13. Principalele proprietăţi ale celulelor din sistemul macrofagic monocitar
*) MIF (macrophage inhibitor factor)

Macrofagele provin din monocite (fig. 5.12), au diametrul cuprins între 15-50 µm, dimensiune direct dependentă de activitatea lor funcţională. Macrofagele mici sunt inactive, în timp ce cele mari sunt deosebit de active. Forma lor este rotundă sau ovalară şi prezintă prelungiri scurte. Nucleul macrofagului este relativ mic, aşezat central sau excentric, rotund sau cel mai adesea reniform. Cromatina este heterocromatică.

Citoplasma abundentă conţine organite celulare numeroase, dintre care un aparat vacuolar bine dezvoltat *(fagozomi, lizozomi primari, secundari).* Prezenţa lizozomilor secundari este responsabilă de aspectul *spumos*, caracteristic macrofagului. Acest aspect este mai evident la macrofagele foarte active. În citoplasmă se găsesc, de asemenea, numeroase microfilamente alcătuite în principal din molecule de actină (100 de molecule de actină pentru o moleculă de miozină). Ele intervin atât în procesele de deplasare a macrofagelor, cât şi în formarea de pseudopode necesare asigurării funcţiei de fagocitoză sau de înlesnire a fuziunii lizozomilor primari cu fagozomii.

Membrana celulară examinată la microscopul cu *scanning* prezintă numeroase prelungiri în deget de mănuşă.

Scanned with OKEN Scanner

Membrana prezintă receptori pentru *fracţiunea Fc* a imunoglobulinei G (*receptori Fc*), precum şi receptori pentru imunoglobulina M şi cel de al treilea component al complementului (*receptori* C'_3). Se apreciază că macrofagul foarte activ poate prezenta pe suprafaţa sa circa *8 milioane de receptori.*

Proprietăţile fundamentale ale macrofagelor sunt : *diapedeza, mobilitatea, capacitatea de fagocitoză, transformarea* şi *secreţia.*

Extrem de mobile, macrofagele se deplasează în ţesuturi cu ajutorul vălurilor şi expansiunilor citoplasmatice care formează adevărate pseudopode. Mobilitatea spontană a macrofagului poate creşte sub acţiunea unor *factori chemotactici,* dintre care mai importanţi sunt: *factorii* C'_5, unele *toxine bacteriene, proteine denaturate.*

Se cunosc şi factori care imobilizează macrofagele la locul invaziei antigenice, în special cei secretaţi de limfocitele activate şi care permit reţinerea macrofagelor la locul de conflict în reacţiile de apărare.

Fagocitoza, proprietate fundamentală a macrofagelor, este declanşată de impactul suprafeţei celulare cu un antigen de natură diferită. Prin fagocitoză sunt îndepărtate din ţesuturi o gamă foarte largă de particule ca : microorganisme, complexe imune multimoleculare, resturi organice etc. Macrofagul este considerat *gunoierul* ţesutului conjunctiv.

Activarea macrofagului este realizată prin sporirea capacităţii de ingerare a diferitelor particule din mediul extracelular şi apare sub efectul diferiţilor stimulatori ai fagocitozei. Cel mai adesea, activarea macrofagică apare în infecţii ale organismului cu diferite tipuri de microorganisme care stimulează secreţia de *limfokine* de către *limfocitul T.* Sub efectul limfokinelor, macrofagul creşte ca volum, organitele celulare devin mai abundente, în special elementele aparatului vacuolar. Suprafaţa celulară devine neregulată, datorită multiplicării expansiunilor citoplasmatice şi a pseudopodelor. La suprafaţa macrofagului, numărul de receptori pentru IgG şi C'_3 creşte considerabil. Sub acţiunea limfokinelor , macrofagele activate sunt capabile să înglobeze şi să distrugă orice tip de antigen, fără recunoaştere imunologică.

Factorul MIF (macrophage inhibitor factor) secretat de limfocite determină localizarea macrofagelor la locul de invazie microbiană, inhibând deplasarea lor în alte zone, pentru a realiza o intensă fagocitoză.

Macrofagele sunt capabile *să secrete* în mediul extracelular diferite substanţe ca : fracţiuni proteice ale complementului (C'_2 şi C'_4), proteine pirogene care determină apariţia febrei, interferoni, enzime ca elastaza, colagenaza, lizozimul, activator al plasminogenului, factori care stimulează creşterea numărului de colonii hemopoietice în măduva roşie hematogenă.

Funcţiile macrofagului din ţesuturile conjunctive sunt comune cu ale celorlalte macrofage din organism, incluse într-un sistem denumit »*sistemul*

Scanned with OKEN Scanner

macrofagic monocitar» (SMM). Acest sistem grupează ansamblul macrofagelor şi al celulelor derivate din ele, care, alături de *limfocite* şi *plasmocite,* alcătuiesc *celulele sistemului imunitar.* În acest sistem se disting trei compartimente celulare : *compartimentul medular, sanguin* şi *tisular.*

Compartimentul medular cuprinde ansamblul celulelor care proliferează în măduva osoasă, plecând de la celula stem hemopoietică pluripotentă, ce se diferenţiază în monocite. În acest compartiment intră *celula stem,* determinată pentru diferenţiere în această direcţie, dar încă nediferenţiată, *monoblastele, promonocitele, monocitele medulare.*

Compartimentul sanguin cuprinde monocitele sanguine, care reprezintă forma circulantă sau de distribuire a macrofagelor din organism.

Compartimentul tisular este reprezentat de monocitele migrate în ţesuturi şi diferenţiate în macrofagele tisulare. Aceste macrofage tisulare se grupează în două categorii : *macrofage libere* şi *macrofage fixe. Macrofagele libere* sunt diseminate în organism şi se găsesc în ţesutul conjunctiv lax (unde poartă numele de *histiocite*), în cavităţi seroase *(macrofagele pleurale* şi *peritoneale),* în alveolele pulmonare *(macrofagele alveolare)*, în organele limfo- şi hematopoietice (măduva osoasă, limfonoduri, splină), în sistemul nervos central *(microglia). Macrofagele fixe* sunt imobilizate în unele organe, unde îndeplinesc un rol local specific. În această categorie intră macrofagele din limfonoduri, macrofagele fixe din splină, macrofagele fixe din ficat *(celulele Kupffer din sinusoidele hepatice),* macrofagele alveolei pulmonare.

Macrofagul participă activ la curăţarea nespecifică a ţesuturilor şi la reacţiile imune.

Curăţarea nespecifică a ţesuturilor se realizează prin fagocitoză, toate macrofagele acţionând ca „gunoieri" ai organismului pe care îl debarasează de materiale străine (bacterii, ciuperci, paraziţi, particule inerte etc.) şi autohtone (hematii îmbătrânite, celule uzate, complexe macromoleculare de natură diferită).

În reacţiile imune rolul macrofagelor este foarte important, în special, la începutul şi sfârşitul reacţiei imune. La începutul reacţiei imune macrofagul *captează antigenul,* îl fixează pe suprafaţă şi îl lasă în contact pentru lungi perioade de timp cu limfocitele, pe care le stimulează în generarea răspunsului imun. La sfârşit, macrofagele atrase de unele substanţe secretate de limfocite în focarele invadate de antigene, le fagocitează şi le distrug.

5.1.5. Limfocitopoieza

Acest proces de dezvoltare şi maturare a limfocitelor are loc în măduva osoasă hematogenă şi în organele *limfoide.* Deşi relativ uniforme din punct de vedere citologic, limfocitele constituie din punct de vedere funcţional, o populaţie

Scanned with OKEN Scanner

eterogenă, fiind reprezentate de *limfocitele T* şi *B*. Acest proces cuprinde următoarele etape: *limfoblast, prolimfocit* şi *limfocit.*

Limfocitele prezintă *mişcări de locomoţie* foarte active, la fel ca şi granulocitele. Ele au capacitatea de a recunoaşte proteinele proprii organismului în care se găsesc *(proteine self)* de proteinele străine ce pot fi introduse în organism *(proteine non-self),* împotriva cărora limfocitele B secretă anticorpi A, M, D, E ,G *(imunoglobuline),* iar limfocitele T secretă *limfokine,* respectiv interleukine.

Adeseori se observă cum limfocitul se ataşează de o altă celulă (macrofag, celulă epitelială) pe care o înconjură; este aşa-numitul proces de *peripolesis* şi în acest fel se fac schimburi de informaţii între celulele respective.

Alteori, limfocitul pătrunde în cealaltă celulă – *emperipolesis*, cele două celule rămânând în simbioză. Se pot vedea astfel mitoze ale limfocitului în celulele hepatice.

Deşi relativ uniforme sub aspect citologic, limfocitele constituie din punct de vedere funcţional, o populaţie eterogenă, fiind reprezentate de limfocitele T şi B.

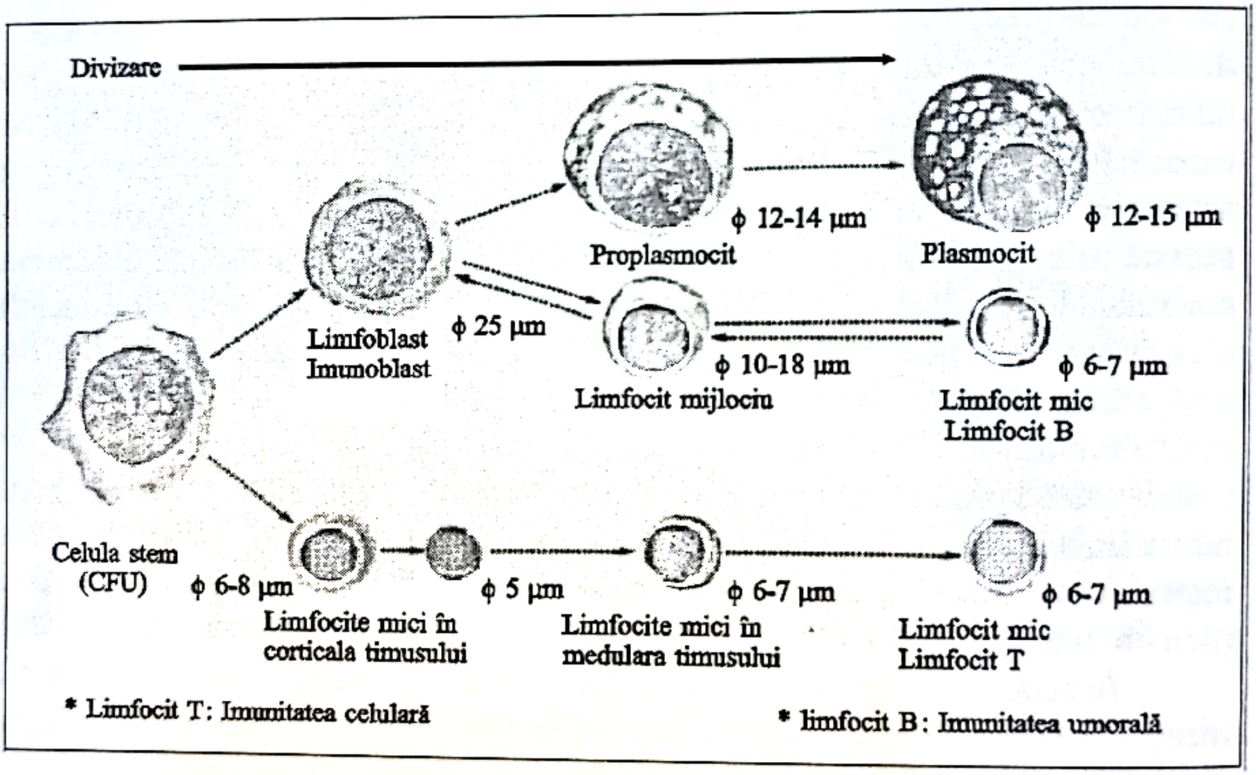

Fig. 5.14 Limfocitopoieza

Originea acestor două populaţii limfocitare este la embrion celula stem CFU (*Colony Forming Unit*), de origine mezenchimală, ce se diferenţiază în aria *insulelor Wolff şi Pander*. La fetus şi după parturiţie, originea limfocitelor este tot celula stem CFU din măduva hematogenă care migrează şi colonizează primordiile organelor limfoide centrale, respectiv *timusul* şi *bursa lui Fabricius* la păsări, sau echivalentele ei la mamifere (fig. 5.15). Unii autori prin experienţe efectuate pe iepure, au ajuns la concluzia că aceste echivalente îşi au sediul în cadrul ţesutului

Scanned with OKEN Scanner

limfoid intestinal (*domul, plăcile Peyer*). Pe de altă parte, prin cercetări cu celule marcate şi prin ablaţia ţesutului limfoid intestinal, s-a demonstrat că măduva osoasă este atât sediul celulelor stem primordiale ale celor două populaţii principale de limfocite, cât şi a limfocitelor B, deci ea ar reprezenta echivalentul bursei lui Fabricius.

Datorită condiţiilor locale diferite şi particulare din timus, cât şi din bursa lui Fabricius, celulele stem precursoare, suferă o *proliferare antigeno-independentă* (în absenţa oricărui antigen), în parenchimul acestor organe limfoide primare şi se diferenţiază în *limfocite T şi B,* care sunt genetic programate ca să realizeze un răspuns imun specific, atunci când vor întâlni un anume antigen. Celulele stem din măduvă colonizează timusul, proliferează şi se diferenţiază în *limfocitele T (limfocite timo-dependente),* ce se deplasează spre zona medulară, de unde părăsesc organul şi circulă spre splină, aici având loc ultima fază a maturării, *antigeno-dependentă.* Apoi complet mature, circulă ca limfocite cu viaţă lungă prin splină, limfonoduri şi alte organe limfoide secundare, unde devin *celule efectorii.*

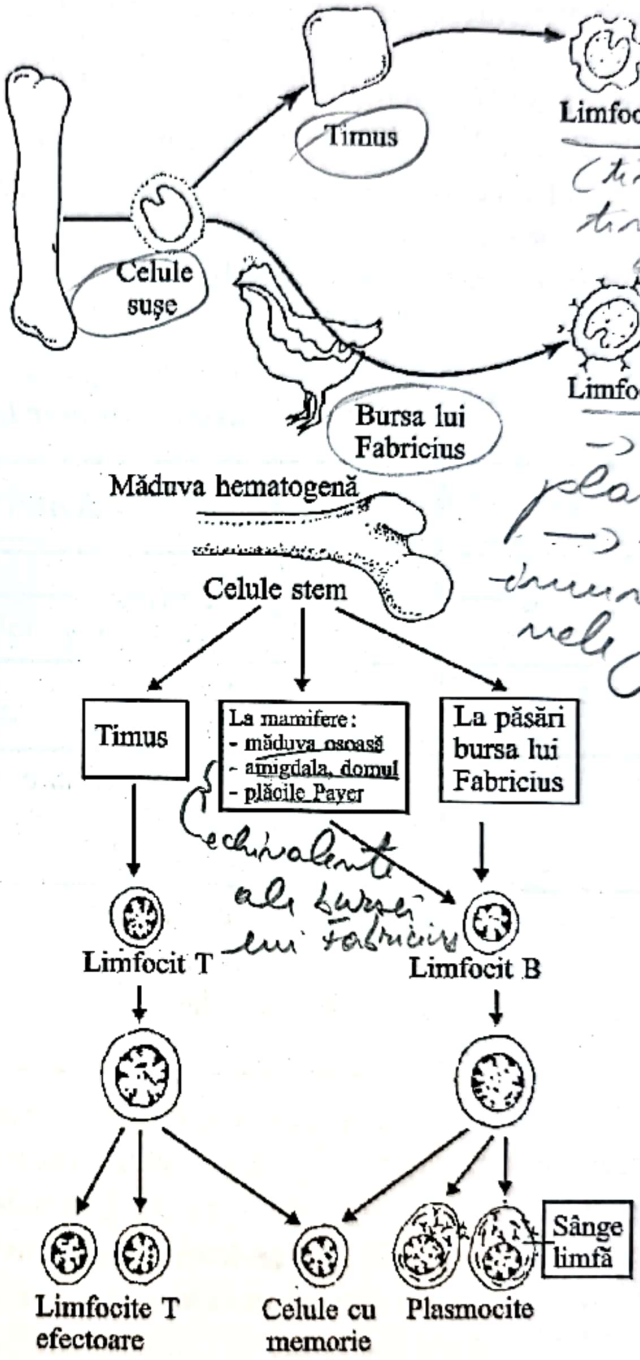

Fig. 5.15. Schema formării limfocitelor T şi B la mamifere şi păsări

Limfocitele B care iau naştere în bursa lui Fabricius la păsări, după colonizarea ei cu celule stem din măduva hematogenă, iar la mamifere formându-se din măduva hematogenă, sau după unii autori în echivalentele bursei de la mamifere, se maturează tot în splină, circulă şi recirculă în sânge, splină, limfonoduri şi alte organe limfoide secundare, devenind *celule*

Scanned with OKEN Scanner

efectorii (plasmocite). Datorită acestei origini duble a populațiilor limfocitare, *organele limfoide periferice* (limfonodurile, splina, tonsilele şi țesutul limfoid asociat intestinului), vor fi formate atât din limfocitele T cât şi B (tabelul 5.1).

Diferențierea limfocitelor T şi B nu este posibilă la MO sau la ME obişnuit, ci doar prin microscopia de baleiaj (*scanning microscopy*), prin care s-a remarcat că limfocitul T este mai mic (4,5 µm) şi posedă o suprafață relativ *netedă,* în timp ce limfocitul B este mai mare (5,8 µm) şi are numeroşi *microvili.*

Prin tehnici de imunofluorescență, pe suprafața limfocitului B s-au identificat receptori (Ig, F_C şi C_3), în timp ce limfocitul T este lipsit de aceşti receptori, sau eventual îi posedă în număr mic, în schimb este capabil să formeze *rozete eritrocitare* cu eritrocitele de oaie.

Tabelul 5.1. ***Structurile timo-dependente (L_T) şi burso-dependente (L_B) din structura organelor limfoide***

Organul	*Zone timo-dependente*	*Zone burso-dependente*
-Limfonod	Zona paracorticală (corticala profundă)	Corticala foliculară-limfonoduli (corticala superficială)
-Splina	Tecile limfoide periarteriale	Limfonoduli splenici
-Tonsilele	Zonele limfoide difuze subepiteliale şi interfoliculare	Limfonoduli amigdalieni
-Țesutul limfoid asociat intestinului	Zonele limfoide difuze subepiteliale interfoliculare	Limfonoduli intestinali

Atât celulele T, cât şi cele B, programate dar native, după colonizarea lor în organele limfoide periferice, pot veni în contact cu antigenul pentru care au fost programate şi suferă o *proliferare antigeno-dependentă.* În prezența antigenului specific, limfocitele T şi B se transformă blastic (suferă expansiune clonală), se multiplică şi se diferențiază în *celule imunocompetente* (*imunoblaşti T* şi *B*).

Principalele caracteristici morfo-funcționale ale limfocitelor B şi T sunt redate în tabelul 5.2.

Sub aspect morfo-funcțional, limfocitele se împart în trei clase majore:

Scanned with OKEN Scanner

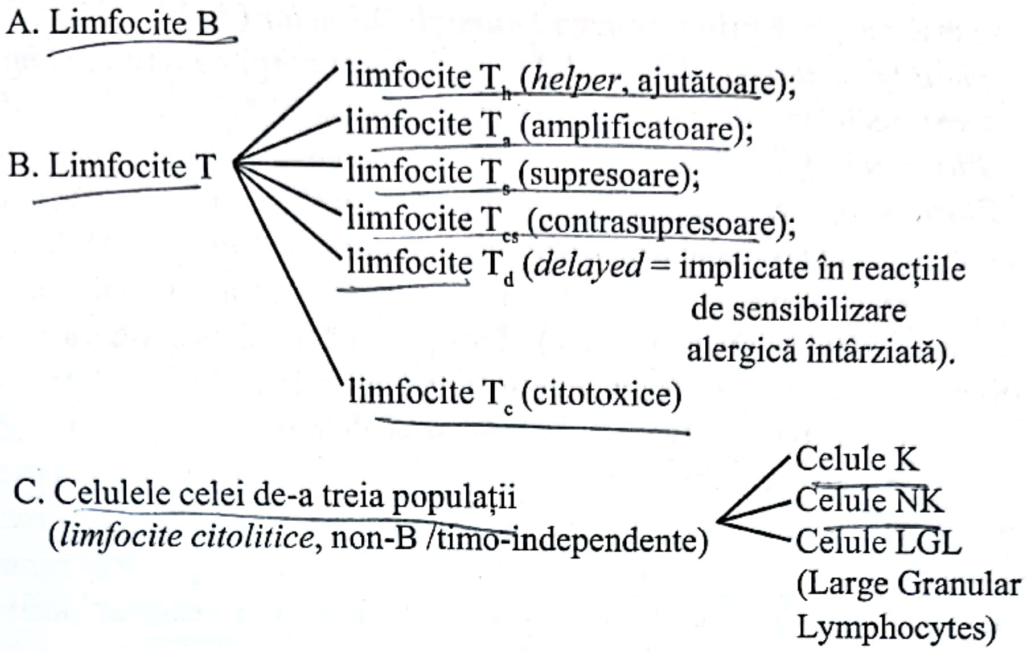

Tabelul 5.2. ***Caracteristicile morfo-funcţionale ale limfocitelor B şi T***

Limfocite B (L_B)	*Limfocite T (L_T)*
-provin la păsări din bursa lui Fabricius, iar la mamifere din echivalente ale bursei (măduva osoasă hematogenă, amigdalele, domul, plăcile Peyer	- provin din timus
-secretă anticorpi-imunoglobuline (A, M, D, E, G)	-secretă limfokine, interleukine
-sunt implicate în *imunitatea umorală*, imediată, declanşează imunitate rapidă	-realizează *imunitatea celulară*
-pe suprafaţa L_B s-au identificat receptori (Ig, Fc, C_3)	-L_T este lipsit de aceşti receptori sau eventual îi posedă în număr mic
-este mai mare (5,8 µm) şi membrana prezintă numeroşi microvili	-este mai mic (4,5 µm) şi posedă foarte rari şi mici microvili având o suprafaţă relativ netedă
-au o viaţă mai scurtă	-au o viaţă mai lungă
–	-formează spontan rozete cu hematiile de oaie (rozetarea hematiilor)

Limfocitul B

Limfocitele B (burso-dependente; timo-independente) sunt implicate în *răspunsul imediat umoral primar*. Ele au rol important în realizarea imunităţii umorale a organismului. Anticorpii sintetizaţi sunt exocitaţi şi depuşi, fie la suprafaţa membranei limfocitului, fie trecuţi în sânge. *Imunitatea umorală* sau

Scanned with OKEN Scanner

imediată este realizată prin formarea *imunoglobulinelor* (A, M, D, E, G) de către *limfocitele B (plasmocite),* imunoglobuline sau anticorpi ce trec în sânge sau în lichidele extracelulare, declanşând o *imunitate rapidă.*

Plasmocitul

Plasmocitul se caracterizează morfologic prin forma sferică, ovală, mai rar poliedrică, nucleul excentric, heterocromatic, în care cromatina cu aspect de blocuri piramidale se dispune cu baza pe faţa internă a nucleolemei (nucleu caracteristic, *«în spiţă de roată»*). Citoplasma este bogată în ribozomi, ergastoplasmă şi complex Golgi hipertrofiat (fig. 5.16). Reticulul endoplasmic rugos este foarte dezvoltat, cu cisterne mărginite de numeroşi ribozomi. Prezenţa reticulului rugos foarte dezvoltat face ca citoplasma să se coloreze puternic cu *pironină,* de unde şi denumirea de *«celula pironinofilă a ţesutului conjunctiv»*. Pe alocuri, în cisternele reticulului rugos sunt acumulate cantităţi mari de produşi de secreţie, reprezentaţi prin proteine denaturate. Ele se colorează acidofil şi apar sub forma unor corpusculi denumiţi *corpusculi Russel (anticorpi blocaţi).* Organizarea celulară semnifică funcţii intense de sinteză.

Stimularea limfocitelor B, determinată de prezenţa antigenilor este ajutată de limfocitele T_h *(helper)* sau *ajutătoare,* ca şi de macrofage. Acestea din urmă captează antigenul pe suprafaţa lor şi-l fac mai imunogen. Macrofagele pot chiar fagocita unii antigeni, pe care după ce-i prelucrează în citoplasmă, în scopul sporirii puterii lor antigenice (de activare a limfocitelor), îi exocitează şi-i cedează limfocitelor B. În cursul producerii anticorpilor de către celulele B efectoare, creşte şi numărul celulelor *cu memorie B.* Acestea nu se transformă în plasmocite, ci trec în circulaţie şi la o nouă expunere la antigen se declanşează *răspunsul imun secundar.* Fiind al doilea contact cu antigenul, celulele cu memorie îl recunosc mai rapid şi se transformă în imunoblaste, ce prezintă organitele implicate în sinteza anticorpilor, foarte dezvoltate (fig. 5.17).

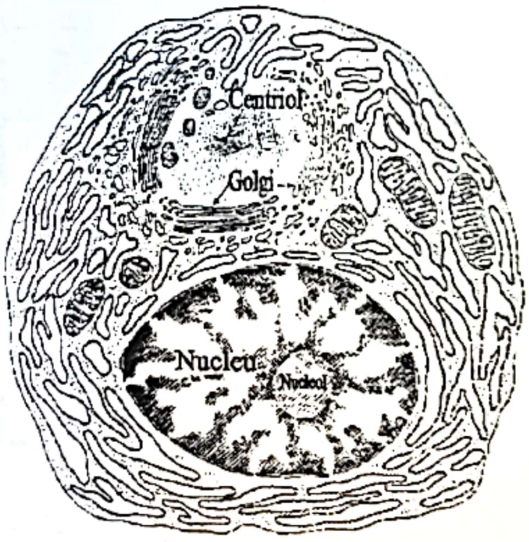

Fig. 5.16. Plasmocitul la MO şi ME. Reticul endoplasmic rugos bine dezvoltat, cu cisterne ce conţin imunoglobuline (anticorpi)

Principalele organe în care se sintetizează imunoglobuline de către limfocitele B sunt cele ale tubului digestiv, măduva hematogenă, medulara

Scanned with OKEN Scanner

foliculilor limfoizi, splina, mucoasa bronhiilor, şi seroasele, în special cea peritoneală. După stimulare, imunoblastele trec în căile limfatice, apoi în sânge, pe care-l părăsesc spre a se localiza în apropierea focarului antigenic. Spre ex., imunoblastele limfonodurilor mezenterici migrează preferenţial în lamina propria a mucoasei intestinale, unde elaborează imunoglobuline.

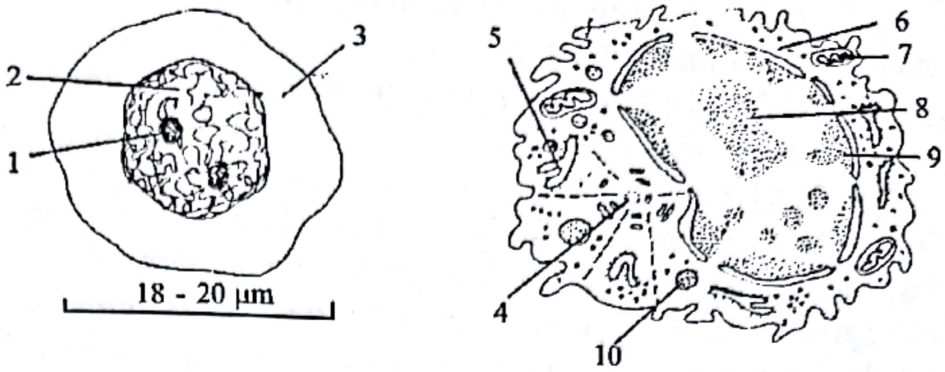

Fig. 5.17. Imunoblaste: 1-nucleolii dezvoltaţi şi vizibili; 2-cromatina clară; 3-citoplasma abundentă şi bazofilă; la ME organitele sunt dezvoltate şi numeroase. 4-aparatul Golgi; 5-RER; 6-ribozomi liberi; 7-mitocondrii; 8-nucleolul foarte dezvoltat şi foarte vizibil; 9-cromatina puţin abundentă şi dispersată; 10-lizozomi

Limfocitul T

Limfocitele T (timo-dependente) sunt cele mai numeroase în sângele periferic, fiind activate de anumiţi antigeni, dar şi de unele substanţe mitogene ca *fitohemaglutinina* şi *concavalina A.* Interacţiunea dintre acestea şi limfocitele T este un proces specific, care determină activarea celulelor T, ce vor secreta *limfokine.* În procesul de activare se formează *clone de celule T* (generaţii de celule cu aceleaşi caracteristici morfologice şi funcţionale). Din aceste noi celule clonale, unele limfocite T vor acţiona prin secreţii de limfokine, iar altele vor redeveni *celule cu memorie,* circulante.

Limfocitele T sunt implicate în *răspunsul mediat celular,* în care antigenul (celule străine în cazul grefelor, celule canceroase, bacterii, virusuri etc.) ajuns pe cale limfatică în limfonoduri ia contact cu acestea. Ele se aglomerează în jurul celulelor străine, aderând la suprafaţa lor şi prin acţiune directă, citotoxică, le distruge. Limfocitele T se împart în mai multe subtipuri funcţionale:

1. *Limfocite T reglatoare:*

- T_h (*helper* sau *ajutătoare*), sunt cele mai importante, un adevărat pivot al sistemului imun, primesc semnalul de la antigen şi-l transmit limfocitelor B;
- T_a (*amplificatoare*), accentuează acţiunea limfocitelor T_h;
- T_s (*supresoare*) acţionează inhibitor (supresor) prin feed-back asupra limfocitelor T_h, realizându-se o *„balanţă clonală imunologică"* $T_h/T_s \approx 2$ şi inhibă diferenţierea şi proliferarea *imunoblastelor;*

Scanned with OKEN Scanner

- T_{cs} (*contrasupresoare*) au rolul de a pondera acțiunea poate exagerată la un moment dat a limfocitelor T_s;

- T_d (*delayed* = întârzâiat) sunt limfocite implicate în reacțiile de sensibilizare alergică întârzâiată.

2. *Limfocitele T efectoare (citolitice, citotoxice, ucigaşe, killer)* sunt limfocitele T cu markerii T_8. Ele distrug celulele străine după ce au fost stimulate (activate) de către antigenii de pe suprafața acestor celule străine, în special de către antigenii *complexului major de histocompatibilitate (MHC I).* Limfocitele T citolitice realizează *imunitatea celulară,* responsabilă de instaurarea hipersensibilității întârziate, determinând eliminarea alogrefelor şi a celulelor tumorale. Sunt de asemenea responsabile de procesele de *autoimunitate.* În declanşarea răspunsului imun, limfocitele T cooperează cu macrofagele (vezi 2.2.1.9).

Limfocitele T secretă limfokine sau, în unele cazuri, *interleukine.*

Principalele limfokine sintetizate de limfocitele T:

- Factorul de inhibare a migrării	-inhibă migrarea macrofagelor;
- Factorul de inhibare leucocitar	-inhibă migrarea neutrofilelor;
- Factorul de activare a macrofagelor	-stimulează activitatea citolitică a macrofagelor;
- Interferoni gamma	-stimulează activitatea citolitică a macrofagelor;
- Factorul de stimulare a formării coloniilor	-stimulează creşterea şi diferențierea monocitelor în macrofage;
- Factorul de activare a fibroblastelor	-stimulează proliferarea fibroblastelor;
- Interleukina-2 (factor de creştere a limfocitelor T)	-stimulează creşterea şi activarea limfocitelor T;
- Interleukina-3	-stimulează creşterea şi diferențierea monocitelor;
- Factorul de creştere a limfocitelor B	-stimulează creşterea şi diferențierea limfocitelor B.

Limfocitul citolitic

Limfocitele citolitice non-B (timo-independente). Din această categorie fac parte *celulele K* şi *celulele NK.*

Celulele K sunt limfocite capabile să lizeze celule ai căror antigeni de suprafață sunt complexați cu anticorpi IgG, deci să distrugă celule învelite cu imunoglobuline.

Celulele NK sunt limfocite care au capacitatea să distrugă unele celule țintă, ai căror antigeni nu au fost aparent reținuți de sistemul imun. Aceste celule

Scanned with OKEN Scanner

distrug uşor celulele tumorale şi celulele cultivate „in vitro". Ele realizează o protecţie a organismului împotriva celulelor canceroase.

Celulele LGL (Large Granular Lymphocytes) conţin granule azurofile citoplasmatice şi reprezintă 5 % din limfocitele periferice, cu rol în citotoxicitatea dependentă de anticorpi *(Olinescu, 1995)*. Sunt numite şi *killer (ucigaşe)*. Citotoxicitatea se realizează prin *aril-sulfatază, perforină, granizine* (1, 2, 3), derivaţi oxigenaţi şi hidroxilaţi, factori citotoxici direcţi şi limfotoxine *(Bâra, 1996)*.

În concluzie, urmărind aspectele morfo-funcţionale ale leucocitelor, se poate constata că ţesutului sanguin îi sunt caracteristice trei compartimente: a) *compartimentul tisular central* reprezentat prin organele hematoformatoare, unde se găsesc celulele precursoare; b) *compartimentul circulant* sau sângele, prin care celulele mature sunt vehiculate în organism şi c) *compartimentul tisular periferic*, ce cuprinde celulele sanguine mature din ţesuturi, cu funcţiile specifice.

5.2. Hematopoieza prenatală (respectiv preeclozională)

Hematopoieza prenatală la mamifere se desfăşoară în trei stadii: *mezoblastic, hepato-timo-splenic, medulo-limfonodal,* care corespund ţesuturilor sau organelor angajate în acest proces.

Stadiul mezoblastic. Elementele sanguine se formează prin metaplazia celulelor mezenchimale ale *insulelor Wolff şi Pander* din aria mezoblastică a sacului vitelin. Insulele reprezintă aglomerări de celule *(muguri formatori)* în care au loc procese de citodiferenţiere. Celulele de la periferia insulelor, prin pierderea prelungirilor, aplatizare şi alipire, devin pavimentoase şi formează endoteliul capilar; ele secretă plasmă, cele din centru se diferenţiază în *eritrocite* prin picnoza nucleului, pierderea prelungirilor şi încărcare cu hemoglobină. Edificarea endoteliului capilar şi a eritrocitelor sunt procese paralele. Fenomenul, manifestat de timpuriu (la embrioni, după 14-15 zile), este consecinţa consumului de oxigen în procesele de diferenţiere celulară.

În aortă la embrionul de pasăre şi în primele zile posteclozional se evidenţiază insule (aglomerări de celule) cu rol în procese de citodiferenţiere a eritrocitelor.

Stadiul hepato-timo-splenic. Funcţia hematoformatoare revine mezenchimului din cele trei organe.

În ficatul embrio-fetal la mamifere, hematopoieza este timpurie; regresează şi dispare total la naştere – consecinţă a exercitării funcţiilor specifice. În anumite condiţii critice la şoareci s-a evidenţiat prelungirea hematopoiezei şi după naştere. La galinacee ficatul posteclozional este organ hematoformator, în primele 14 zile.

Precocitatea hematopoietică a timusului este o însuşire corelată cu capacitatea de a popula organele hematoformatoare periferice cu timocite. În prima

Scanned with OKEN Scanner

parte de activitate, splina are exclusiv funcție eritroclazică, adică distruge eritrocitele îmbătrânite formate în alte organe, care revine celulelor mezenchimale. Hematopoieza se manifestă abia după hipertrofia şi hiperplazia organului.

Stadiul medulo-limfonodal. Exprimă intrarea în activitate a măduvei roşii hematogene şi a limfonodurilor, în cea de-a doua parte a gestației, pe măsură ce această activitate regresează în ficat.

În *hematopoieza prenatală* (respectiv *preeclozională*), organele au funcții hematoformatoare totale, produc şi eliberează elemente imature din cele cinci serii prezente în plasmă, până la 10 zile după naştere. Spre sfârşitul perioadei prenatale (preeclozionale) se manifestă o specializare a organelor hematoformatoare, prin diferențierea *țesutului mieloid* (măduva roşie hematogenă) şi a *țesutului limfoid* (celelalte organe hematoformatoare). În fiecare din aceste organe, capacitatea hematoformatoare totală poate reveni postnatal (posteclozional), ca o consecință a „memoriei" pe care o păstrează celula mezenchimală suşă.

Ontogenetic, celulele sanguine apar în următoarea ordine: eritrocite, granulocite, trombocite, limfocite, monocite.

5.3. Organele limfoide

Țesutul limfoid este cel de al doilea țesut hematopoietic ce intră în structura unor organe limfoide, bine individualizate. După structura sa, țesutul limfoid poate fi de două feluri: *difuz (lax)* şi *nodular (dens).*

Țesutul limfoid difuz apare ca o infiltrație limfoidă în lamina propria a mucoaselor digestive, respiratorii, genitale, urinare şi în stratul papilar al dermului pielii, constituind țesutul limfoid asociat mucoaselor şi pielii. El nu prezintă o organizare histologică specială, ci este alcătuit din celule reticulare fixe, ancorate pe o rețea de fibre de reticulină, din macrofage şi limfocite, la care se adaugă un număr variabil de monocite şi plasmocite.

Țesutul limfoid nodular reprezintă de fapt unitatea morfofuncțională a organelor limfoide cu excepția *timusului* şi *bursei lui Fabricius*. *Foliculii limfoizi (limfonoduli)* prezenți în aceste organe variază în diametru, de la câteva sute de micrometri la 1 mm, sau chiar mai mult. Ei nu prezintă limite precise, periferia fiind constituită dintr-o aglomerare de limfocite mici, ce reprezintă *zona corticală (zona periferică)* care apare întunecată în preparatele histologice. Zona centrală a limfonodulului apare mai clară şi este denumită *centrul germinativ,* ce apare ca un răspuns la stimularea antigenică. El conține limfocite mari (limfoblaste) şi limfocite mijlocii alături de limfocite mici. Este o zonă prevăzută cu o proliferare rapidă, indicând nivelul răspunsului imunologic. Pe măsură ce limfocitele se formează în centrul germinativ, devin celule efectorii sau trec în circulație (celule cu memorie).

Scanned with OKEN Scanner

Foliculii limfoizi sunt variabili ca structură şi topografie. Ei se formează, persistă un timp şi apoi pot dispărea. În continuare se formează alţi foliculi, reprezentând expresia morfologică a funcţiei de apărare a ţesutului limfoid.

Limfonodulii pot fi *izolaţi (solitari)* sau pot apare *aglomeraţi,* sub formă de organe limfoide secundare (limfonoduri, tonsile, splină).

Foliculii izolaţi apar în tubul digestiv, putând uneori să se asocieze în structuri organizate de tipul *plăcilor Peyer.*

Organele limfoide se sistematizează în organe *limfoide primare (centrale, primordiale):* bursa lui Fabricius la păsări pentru L_B şi timusul pentru L_T şi organe *limfoide secundare (periferice)* - limfonoduri, splina, tonsile, structuri limfoide intestinale.

Organele limfoide centrale (bursa lui Fabricius şi timusul) prezintă unele caractere comune:

- apar precoce în perioada embrionară; sunt de origine endodermică şi mezodermică; involuiază la vârsta adultă, fără a dispare complet; au activitate mitotică deosebită la tineret; extirparea lor, atât la vârsta tânără, cât şi mai tardiv, determină nu numai depleţie limfocitară, ci şi instalarea unor deficienţe imunologice.

Organele limfoide secundare (periferice) se caracterizează prin:

- apar tardiv în viaţa fetală sau chiar după parturiţie; sunt de origine mezodermică; persistă în decursul vieţii individului; activitatea mitotică a celulelor componente este redusă; extirparea precoce cât şi tardivă, nu are urmări semnificative.

Tabelul 5.3. ***Caracteristicile morfo-funcţionale ale organelor limfoide***

Organe limfoide centrale	*Organe limfoide periferice*
- origine endodermică şi mezodermică - apariţie precoce - involuiază la adult - extirparea precoce şi tardivă determină deficienţe imunologice - activitate mitotică a celulelor deosebită la tineret	- origine mezodermică - apariţie tardivă - persistă întreaga viaţă - extirparea precoce şi tardivă este fără urmări semnificative - activitatea mitotică a celulelor este redusă

La păsări, ţesutul limfoid formează infiltrate bogate în mucoasele respiratorii, digestive, genito-urinare (ţesut limfoid asociat mucoaselor), ca şi în unele organe al căror rol fiziologic principal este altul decât cel hematoformator structurând *noduli limfoizi intramurali* (ficat, testicul, suprarenală, stomac). Apariţia la păsări a organelor cu dublu rol fiziologic este explicabilă, având în vedere

Scanned with OKEN Scanner

diminuarea funcțiilor sau chiar dispariția timpurie a organelor hematoformatoare coordonatoare (bursă, timus) și absența limfonodurilor, exceptând palmipedele.

5.3.1. Timusul

- Țesut de înveliș și de susținere
  - capsula
  - travee
  - stroma reticulo-epitelială (celule epiteliale reticulare stelate de origine endodermică, tipurile II și III cu rol endocrin: *timozina, timina, timulina, timopoetina și interleukina II)*
- Parenchimul (lobulii timici)
  - zona corticală densă
    - celule epiteliale reticulare rare
    - timocite (L_T) numeroase
    - rare macrofage ce secretă factorul de creștere al L_T
  - zona medulară
    - celule epiteliale reticulare
    - timocite (L_T)-mai puțin numeroase
    - rare macrofage
    - celule dendritice interdigitate
    - *corpusculii Hassal* (30-100 µm) (aglomerări de celule epiteliale reticulare în necrobioză)

Timusul este organ imun central, fiind singurul organ limfoid primar, identificat la mamifere. Inițial, apare ca o formațiune epitelială, apoi devine limfoid în viața intrauterină, prin colonizarea lui cu celule stem. Deci, timusul este format din două țesuturi diferite sub aspect embriologic: *țesutul reticulo-epitelial de origine endodermică* și cu *funcție endocrină* și *țesutul limfoid de origine mezodermică*, cu *funcție imunologică*. Timusul își are originea în porțiunea externă a celei de a

Scanned with OKEN Scanner

Fig. 5.18. Timusul. A-structură histologică: C-capsulă; LT-lobulul timic; ZC-zona corticală; ZM-zona medulară; T-travee; B-zona medulară a lobulului timic; T-timocite; CH-corpusculul Hassal

treia pungi branhiale. Din primordiul endodermal se dezvoltă stroma reticulo-epitelială, formată din celule stelate, numite celule reticulare epiteliale. Limfocitele provin din celulele stem care sosesc în prima parte a vieţii intrauterine, de la nivelul sacului vitelin, iar apoi din măduva hematogenă. Aceste celule pătrund în timus, unde proliferează şi se diferenţiază sub acţiunea inductoare a epiteliului, în *timocite (limfocite T)*, capabile de reacţii imunologice. La nounăscuţi, în primele săptămâni de viaţă limfocitele T părăsesc timusul pe calea sanguină şi colonizează masiv anumite zone din organele limfoide secundare, care devin timo-dependente.

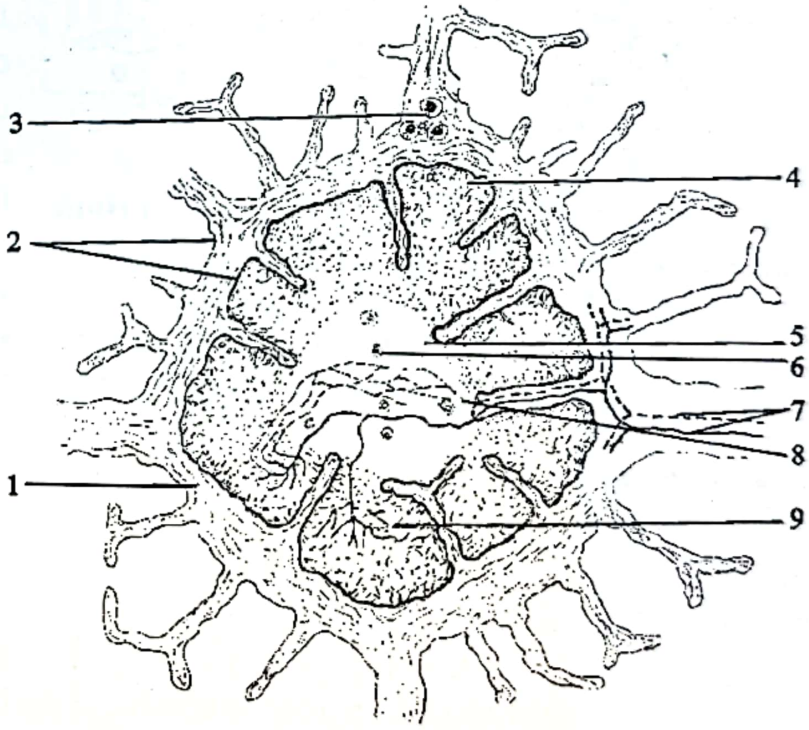

Fig. 5.19. Topografia unui lobul din timusul activ. 1-ţesut conjunctiv perilobular; 2-travee conjunctive interlobulare; 3-adipocite; 4-zona corticală densă, bazofilă, bogată în timocite; 5-zona medulară mai puţin densă, mai clară, mai puţin bogată în timocite; 6-corpusculii Hassal situaţi în zona medulară; 7-arterele şi venele ce irigă lobulul; 8-venulele postcapilare medulare; 9-reţeaua capilară corticală

Structura histologică a timusului indică prezenţa următoarelor

Scanned with OKEN Scanner

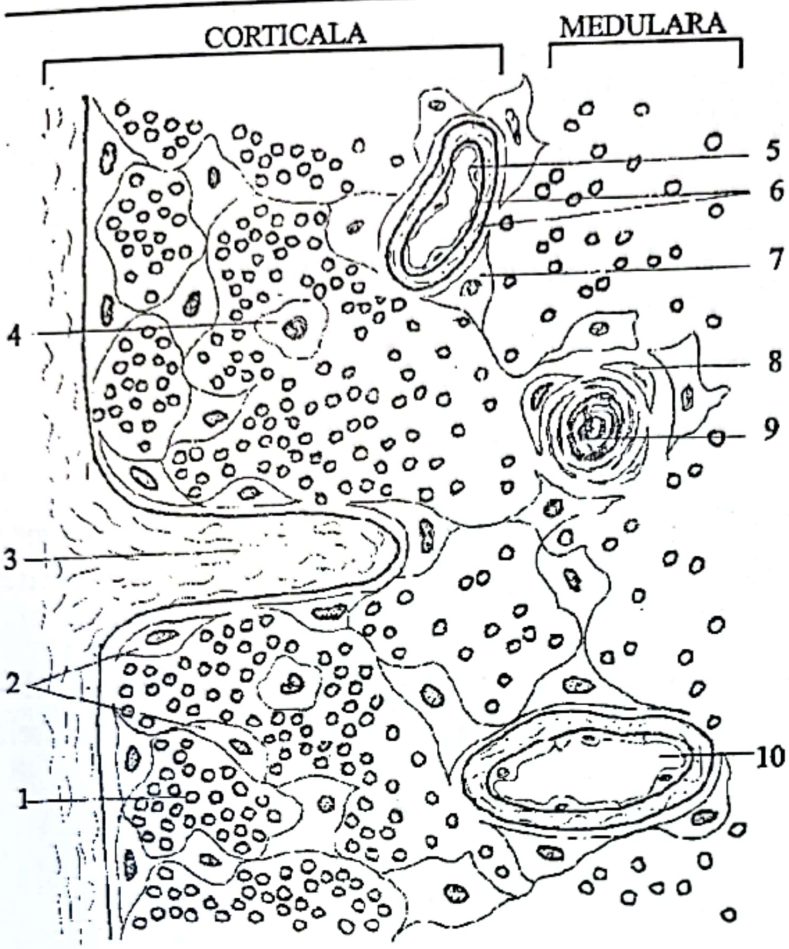

Fig. 5.20. Populația celulară a lobulului timic activ. 1-numeroase timocite; 2-celule epiteliale reticulare stelate; 3-țesut conjunctiv perilobular; 4-macrofage libere, mai ales în zona corticală; 5-capilare tipice; 6-lamina bazală a capilarului; 7-celule epiteliale reticulare din jurul capilarului; 8-corpusculi Hassal; 9-cheratinizare centrală în corpusculul Hassal; 10-venule postcapilare

elemente: *capsula, stroma* şi *parenchimul. Capsula* este un țesut conjunctiv semiorientat, subțire şi formată dintr-un țesut fibros cu numeroase celule conjunctive (fibrocite, mastocite, adipocite), vase şi nervi. Din capsulă se desprind numeroase travee conjunctive ce împart organul în *lobuli* (fig. 5.18; fig. 5.19). Spre deosebire de limfonoduri, prin capsula timusului nu pătrund vase limfatice. Delimitarea lobulilor apare foarte evidentă la suprafață, ceea ce imprimă organului un aspect festonat. *Stroma* este de tip reticulo-epitelial, formată din numeroase *celule epiteliale reticulare stelate* cu prelungiri lungi şi subțiri care realizează joncțiuni de tip desmozomal. *Parenchimul* este reprezentat de *limfocite*, denumite şi *timocite*. Fiecare lobul este format dintr-o zonă periferică, întunecată, *corticala* şi dintr-o zonă centrală, mai palidă, numită *medulara* (fig. 5.20).

Într-o secțiune histologică prin timus colorată Giemsa, se evidențiază o colorabilitate intens violetă în zona corticală, datorită abundenței de nuclei ai timocitelor şi mai palidă în zona medulară, unde timocitele sunt mai rare. Diferențierea histologică dintre corticală şi medulară este determinată de raportul diferit între elementele stromale şi cele parenchimatoase. În timp ce în corticală timocitele sunt numeroase şi dense, în zona medulară, timocitele sunt mai rare şi elementele stromale sunt mai evidente.

Dinamica limfocitară are loc în timus, *dinspre corticală spre medulară*, limfocitele corticale reprezentând elementele precursoare ale celor medulare (fig.

Scanned with OKEN Scanner

5.21). O mare parte din limfocitele formate în corticală (85 %) suferă un fenomen de citoselecţie negativă (nu pot face diferenţierea între self şi non self, şi ca atare mor şi sunt fagocitate de macrofagele din această zonă). Altele (15 %), capabile de recunoaşterea selfului, migrează spre medulară şi intră în circuitul sanguin prin pereţii venelor postcapilare.

Corticala este formată din rare celule epiteliale reticulare stelate, limfocite (timocite) ce reprezintă elementul predominant, şi din rare macrofage.

Celulele epiteliale reticulare stelate (cu nucleul mare, palid, nucleol evident) şi citoplasma redusă, acidofilă, cu numeroase prelungiri lungi şi subţiri care vin în contact unele cu altele, realizează la ME joncţiuni de tip desmozomal (fig. 5.22).

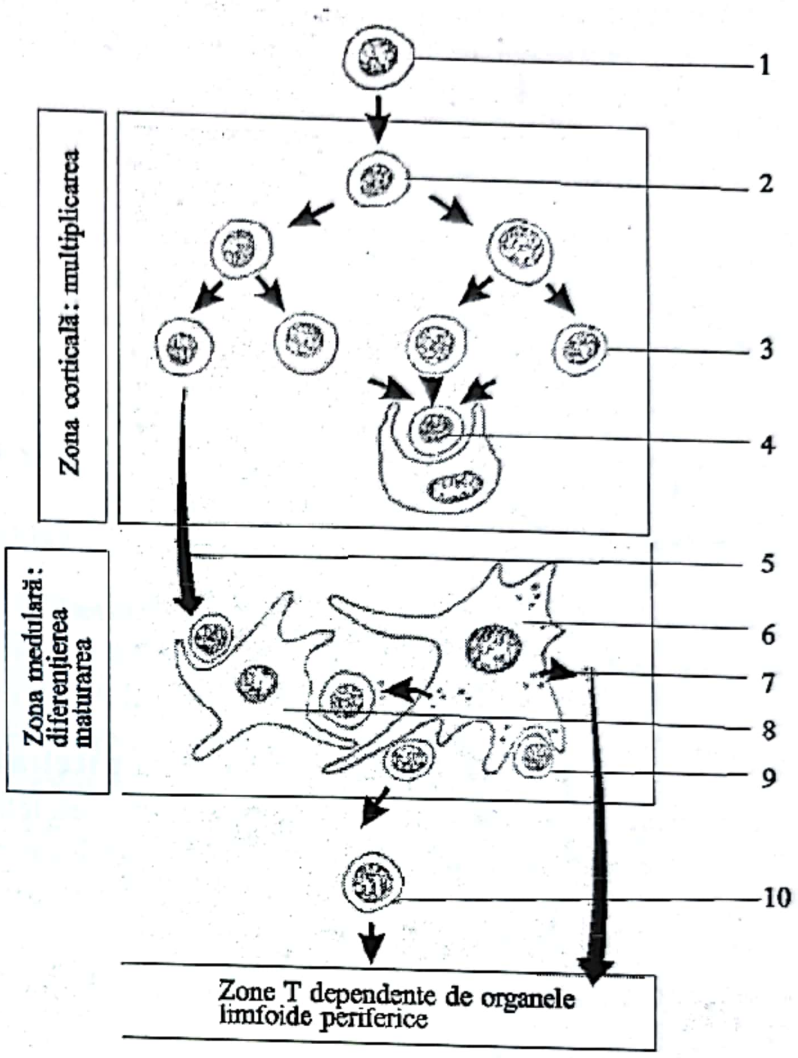

Fig. 5.21. Histofiziologia timusului. 1-precursorul medular nediferenţiat al limfocitului din măduva osoasă hematogenă; 2-precursorul limfocitelor T în cortexul lobulului timic; 3-multiplicarea limfocitelor; 4-fagocitarea limfocitelor neviabile (85 % din limfocite) de către macrofage; 5-migrarea limfocitelor în regiunea medulară; 6-celule epiteliale reticulare; 7-secreţia de hormoni; 8-celule epiteliale reticulare ce recunosc antigene; 9-maturarea locală a limfocitelor în limfocite T; 10-migrarea limfocitelor T către zonele timodependente din organele limfoide periferice

Celulele epiteliale reticulare înconjură grupe de limfocite, care astfel se multiplică într-o completă izolare faţă de antigenele circulante.

Scanned with OKEN Scanner

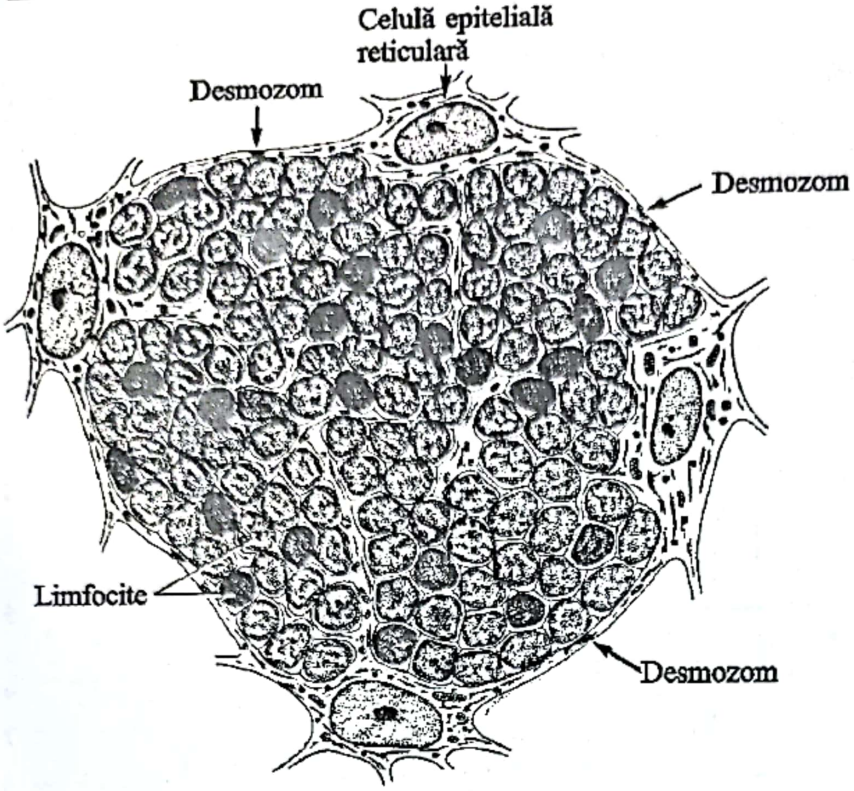

Fig. 5.22. Relația dintre celulele epiteliale reticulare și limfocitele timice. Prelungirile celulelor epiteliale reticulare se extind printre limfocite și realizează joncțiuni de tip desmozomi. Fibrele de reticulină sunt absente *(Junqueira și colab., 1998)*

La *ME*, există *6 tipuri* de celule epiteliale reticulare stromale (I, II, III, IV, V, VI), primele trei (I, II, III) specifice *corticalei,* următoarele trei (IV, V, VI) specifice *medularei:*

- *tipul I* – separă elementele celulare ale corticalei de țesutul conjunctiv al capsulei și al septurilor, și înconjură elementele vasculare localizate la acest nivel, participând la realizarea barierei timus-sânge; stabilesc joncțiuni ocludens, izolând complet cortexul timic; nucleii sunt polimorfi, cu nucleoli bine definiți;
- *tipul II* –localizate în corticala medie, au prelungiri lungi, similare unor teci, care formează joncțiuni de tip desmozomal, fiind responsabile de realizarea rețelei celulare de susținere a limfocitelor T; nucleii sunt mari, palizi, cu puțină heterocromatină, citoplasma este palidă și bogată în tonofilamente;
- *tipul III* – localizate în corticala profundă și la joncțiunea corticală – medulară; prezintă prelungiri lungi, realizând joncțiuni de tip ocludens care separă cele două zone; nucleii și citoplasma sunt mai intens colorate comparativ cu primele două tipuri celulare, iar RER prezintă cisterne dilatate, semn al unei sinteze proteice importante;

Celulele epiteliale reticulare stromale de tip II și III sunt cunoscute și sub denumirea de *celule doică:* particularitatea lor constă în corpul celular stelat, deformat de mici depresiuni, ca niște *„buzunărașe"*, în care apar limfocitele T, precum și în existența în citoplasmă a unor granule de secreție (conțin *hormonii timici,* necesari maturării limfocitelor T: *timozina, timina, timulina și factorul de creștere al* L_T *(interleukina 2, IL-2).*

Limfocitele (timocitele) sunt numeroase în zona corticală, citoplasma este bogată în ribozomi, ceea ce imprimă o colorabilitate mai mare acestei zone (fig.

Scanned with OKEN Scanner

5.23). Mitozele sunt frecvente la periferia lobulului. Reţeaua celulelor epiteliale stromale separă limfocitele timice de celelalte componente ale organului, în special de vase.

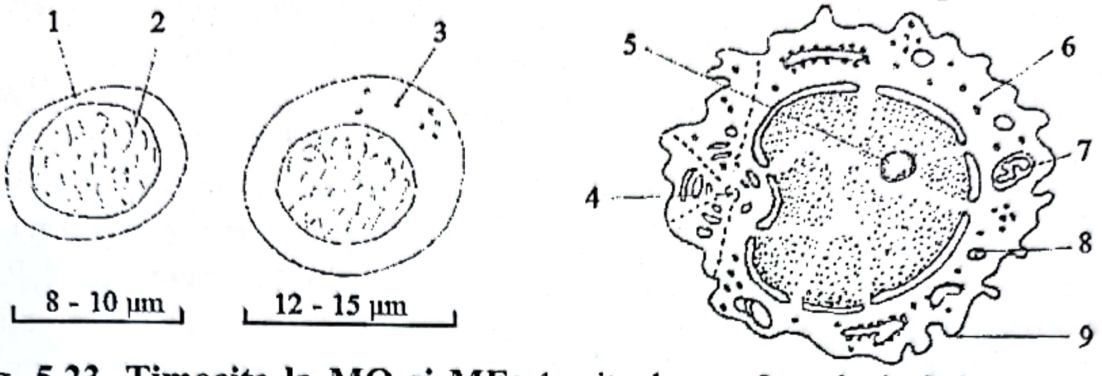

Fig. 5.23. Timocite la MO şi ME: 1- citoplasma; 2-nucleul sferic cu cromatina condensată; 3-citoplasma abundentă cu granule azurofile; 4-aparatul Golgi puţin dezvoltat; 5-nucleolul vizibil; 6-ribozomi liberi; 7-mitocondrii; 8-lizozomi; 9-microvili

Macrofagele, reduse ca număr sunt răspândite în toată corticala, aglomerându-se la limita acesteia cu medulara. La ME în citoplasma acestora se remarcă fagolizozomi ce provin din limfocitele neviabile fagocitate.

Medulara este structurată din celule reticulare epiteliale polimorfe, uneori cu aspect stelat, limfocite mai puţin numeroase, macrofage rare şi celule dendritice interdigitate. În această zonă se evidenţiază *corpusculii Hassal,* care îşi au originea în celulele epiteliale reticulare stelate ale stromei, care îşi retractă şi condensează cromatina (nucleu picnotic) şi într-o fază avansată se încarcă cu granule de cheratohialină.

Celulele epiteliale reticulare prezintă numeroase prelungiri care vin în contact şi realizează joncţiuni cu cele ale celulelor similare vecine, fiind de trei tipuri (IV, V, VI):

- *tipul IV* – localizate la joncţiunea corticală-medulară, strâns asociate cu tipul III; nucleii prezintă cromatina sub formă de cruste, iar citoplasma, bogată în tonofilamente, este mai intens colorată;
- *tipul V* – formează reţeaua de susţinere specifică pentru medulară; nucleii sunt polimorfi, cu reţea de cromatină dispusă la periferie, bine definită, şi nucleoli evidenţi;
- *tipul VI* – determină formarea elementului caracteristic medularei timice, anume *corpusculul Hassal*, printr-un proces de reunire; citoplasma este palidă (fig. 5.24), uneori se poate keratiniza sau chiar calcifica (fig. 5.25).

Limfocitele sunt mai puţin numeroase decât în corticală, imprimând zonei medulare o colorabilitate slabă.

Macrofagele sunt foarte rare în această zonă.

Celulele dendritice interdigitate realizează micromediul adecvat diferenţierii şi maturării. Celulele dendritice prezintă numeroase prelungiri

Scanned with OKEN Scanner

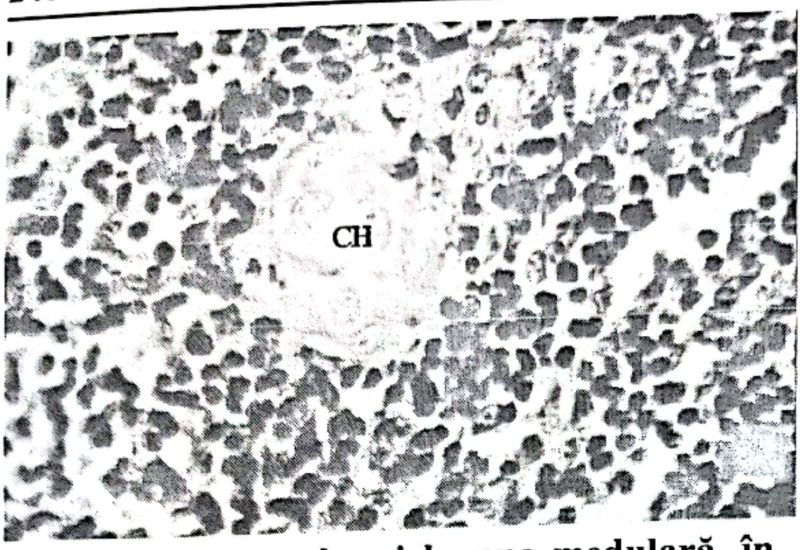

Fig. 5.24. Timus de miel, zona medulară, în vârstă de 30 zile: începutul reunirii celulelor epiteliale reticulare în corpusculul Hassal (CH). Col. Giemsa; x 200

(*gr. dendros* = arbore) care, prin extremitățile lor se întrepătrund, de aici denumirea de *celule interdigitate.*

Corpusculii Hassal sunt formațiuni ovalare, cu dimensiunea de 30-100 µm, se colorează intens cu coloranți acizi, sunt PAS-pozitivi și sunt structurați din celule epiteliale reticulare aplatizate care provin din cele reticulare ale stromei. Acestea devin aplatizate, cu nucleii picnotici și se dispun concentric, ca foile într-un *„bulb de ceapă"*. Aceste celule realizează între ele desmozomi în cadrul corpusculilor Hassal și conțin în citoplasmă granule de cheratohialină și uneori calcificări centrale. Celulele periferice ale corpusculilor Hassal se întrepătrund cu celulele epiteliale reticulare vecine ale stromei medulare.

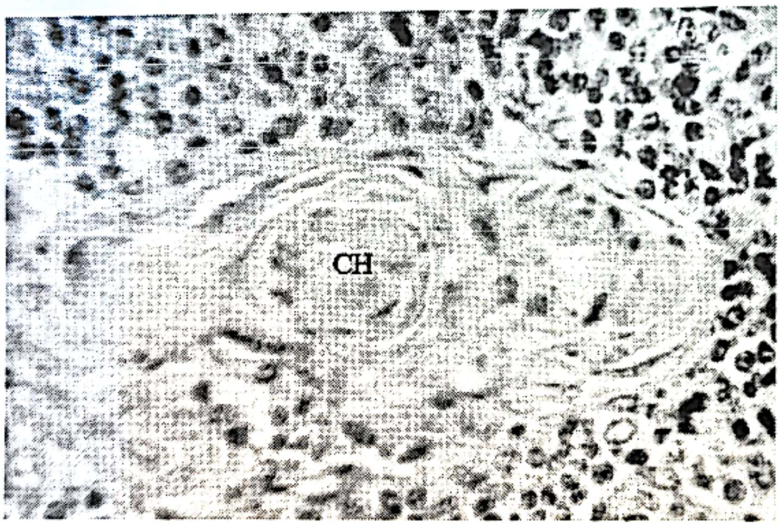

Fig. 5.25. Timus de miel, zona medulară, în vârstă de 150 zile: corpuscul Hassal (CH) cu celule epiteliale reticulare aplatizate, cu nuclei picnotici și citoplasma încărcată cu granule de cheratohialină. Col. PAS; x 200

Timusul reprezintă o structură complexă ca organ *imunopoietic,* dar în același timp este considerat și o *glandă endocrină.* Funcția endocrină a timusului este demonstrată prin existența unor hormoni timici și prin relațiile dintre timus și alte glande endocrine.

Timusul influențează creșterea și maturarea sexuală și, în general, creșterea organismului. Tulburările în secrețiile timusului duc la decalcifierea generală. Timusul are strânse raporturi cu alte glande ale sistemului endocrin, existând intercondiționări reciproce. Dezvoltarea gonadelor, ca și acțiunea hormonilor corticoizi provoacă involuția timusului. Insulina, tiroxina, parathormonul și hormonul somatotrop stimulează metabolismul și dezvoltarea țesutului limfoid în timus.

Scanned with OKEN Scanner

Celulele epiteliale reticulare II şi III din zona corticală elaborează: *timozina, timulina, timopoietina şi interleukina 2* (factorul de creştere al L_T), în timp ce macrofagele secretă un factor mitogen (interleukina 1).

Timozina este o glicoproteină cu greutate moleculară mică, secretată de celulele epiteliale reticulare şi care determină diferenţierea limfocitelor T. *Timulina* induce maturarea celulelor T şi este implicată în reglarea transmiterii neuromusculare. Timopoietina intervine în hematopoieză. Interleukina 2 – factor de creştere al L_T *(TCGF = T cell growth factor),* stimulează limfocitele T şi induce dezvoltarea unor markeri pe suprafaţa lor.

Macrofagele timice secretă un *factor mitogen (interleukina 1)* pentru multiplicarea limfocitelor T *(LAF – leukocyte activating factor).*

Involuţia timusului ce se instalează după pubertate, se caracterizează prin: diminuarea organului în totalitate cu atrofia lobulilor, paralel cu îngroşarea traveelor şi înmulţirea adipocitelor; corticala devine mai subţire, neregulată, cu timocite mai rare; ştergerea limitelor dintre cele două zone; în medulară, ce este mai tardiv afectată, se constată scăderea numerică a celulelor epiteliale reticulare ce se aglomerează în apropierea corpusculilor Hassal; creşterea numerică a corpusculilor Hassal (numai după unii autori).

Vascularizaţia timusului. Timusul nu are capilare sinusoide sanguine şi limfatice, ci doar *capilare de tip comun*. Ramurile arteriale pătrund în medulară de-alungul septelor conjunctive, apoi se ramifică, atât în arteriole medulare, cât şi în arteriole joncţionale medulo-corticale. Din acestea din urmă rezultă capilare ce asigură nutriţia corticalei. Ele prezintă un traiect ascendent şi se întorc la joncţiunea cortico-medulară, unde formează venulele postcapilare. Venulele au un traiect invers arterelor. Venulele postcapilare prezintă un endoteliu mai înalt decât endoteliul normal, ceea ce permite trecerea limfocitelor formate în timus, spre torentul circulator. Capilarele tipice din zona corticală sunt dublate de celule epiteliale reticulare.

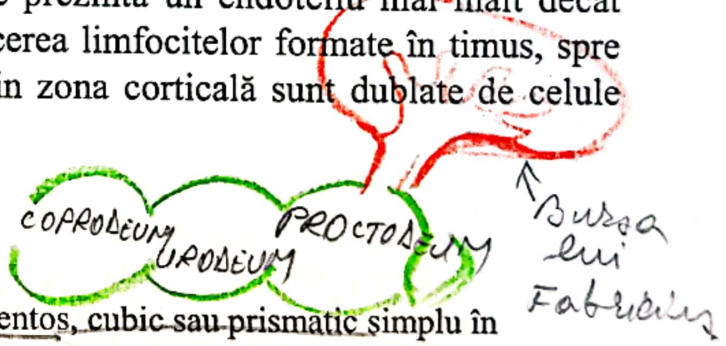

5.3.2. Bursa lui Fabricius

- *Mucoasa*
  - epiteliu de căptuşire pavimentos, cubic sau prismatic simplu în funcţie de specie
  - lamina propria cu foliculi limfoizi bursieni (FLB) ce produc limfocite B (bursocite)

*) Mucoasa realizează pliuri bursale mari

*) Lumenul bursei Fabricius se continuă cu canalul bursian care se deschide în ultimul compartiment *(proctodeum)* al cloacei

Scanned with OKEN Scanner

- *Musculoasa* din leiocite
  - strat circular intern
  - strat longitudinal extern
- *Seroasa*, țesut mezotelio-fasciculat

*) Rolul bursei
- formarea de bursocite (L_B – limfocite B) - plasmocite -
- secreția unui hormon juvenil

Bursa lui Fabricius este un organ limfoepitelial ca și timusul, ambele fiind considerate organe limfoide centrale sau primare. Este specifică păsărilor și în ea se formează *limfocitele B*. Se dezvoltă din perioada embrionară și apoi, ca și timusul, involuează la vârsta maturității sexuale. Se întâlnește atât la masculi cât și la femele, fiind situată pe partea dorsală a cloacei, legată de aceasta prin *canalul bursian*, care se deschide în ultimul compartiment al cloacei numit *proctodeum*. Are forma unei pungi, de aici denumirea de bursă, mai mult sau mai puțin globuloasă, în funcție de specie. Acest organ, alături de timus are rol deosebit în procesele de *imunitate* la păsări, fiind sediul formării L_B. În același timp, bursei lui Fabricius i se atribuie și un *rol endocrin*, prin secreția unui *hormon juvenil* care favorizează dezvoltarea organismului în general și a gonadelor în special. Pe lângă bursa principală, *Pintea și Rizkalia (1966)* au evidențiat două formațiuni numite *burse accesorii,* situate pe ambele părți posterioare ale canalului bursian.

Embriologia. Bursa lui Fabricius este de origine endo-mezodermică, apărând ca un primordium în timpul celei de a cincea zi de incubație la embrionul de găină și între a cincea și a șaptea zi, la celelate specii de păsări. Primordiul bursei își are originea în proliferarea endodermului de la marginea dorso-caudală a membranei urodeale. Din ziua a șaptea se formează un lumen, separat de sinusul proctodeal printr-o proeminență a endodermului. Imediat după ce lumenul bursei este complet format, pliul endodermic longitudinal începe să se proiecteze în interior. În acest mod se formează cele 7-12 pliuri caracteristice bursei la găină și numai două la rațe. După ecloziune, dezvoltarea bursei este rapidă, proporțională cu creșterea, încât în ziua a 28-a, bursa este de 30 ori mai mare decât în ziua I-a de la ecloziune, în timp ce greutatea corporală este numai de cinci ori mai mare. La sfârșitul primului an de viață, bursa dispare, iar timusul persistă toată viața la păsări. De aceea, bursa lui Fabricius este considerată un organ tranzitoriu, involuția sa începând cu instalarea pubertății.

Vascularizația și inervația. Vascularizația bursei este asigurată de artera și vena pudentă și fibre simpatice postganglionare sacro-coccigiene *(Pintea și colab., 1967).* Vascularizația și inervația peri- și interfoliculară, dă fiecărui folicul bursian

Scanned with OKEN Scanner

limfoid (lobul bursian) o ramură care formează o rețea de capilare la limita dintre corticala şi medulara acestuia. Medulara foliculilor bursieni nu este vascularizată şi nici inervată, deoarece rețeaua vasculară şi filetele nervoase satelite, sunt situate la limita internă a corticalei.

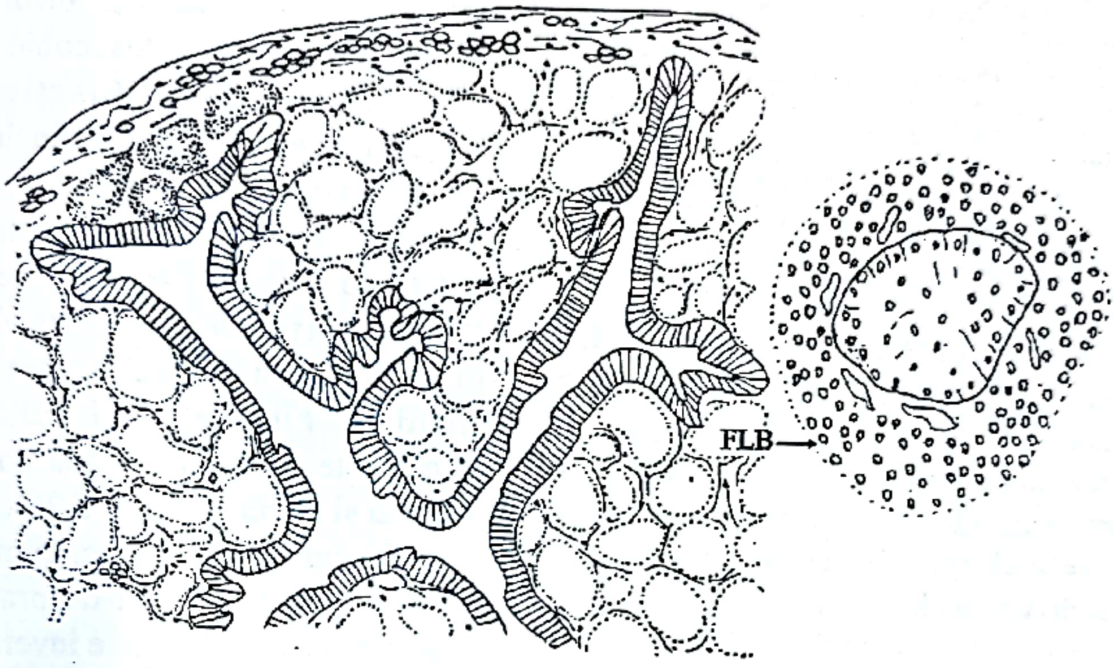

Fig. 5.26. Bursa lui Fabricius; FLB – folicul limfoid bursian

Structura histologică. Peretele bursei lui Fabricius este format din trei tunici: *seroasa, musculoasa* şi *mucoasa* (fig. 5.26; fig. 5.27). *Musculoasa* este formată din fibre musculare netede care se organizează în două straturi – *circular intern* şi *longitudinal extern. Mucoasa* este tunica cea mai dezvoltată care realizează pliuri bursale mari în care se remarcă numeroşi foliculi poliedrici bursieni.

Fig. 5.27. Bursa lui Fabricius de pui de găină în vârstă de 30 zile: folicul limfoid bursian (FLB); E-epiteliu prismatic simplu de căptuşire al pliului mucoasei. Col. PAS; x 80

Scanned with OKEN Scanner

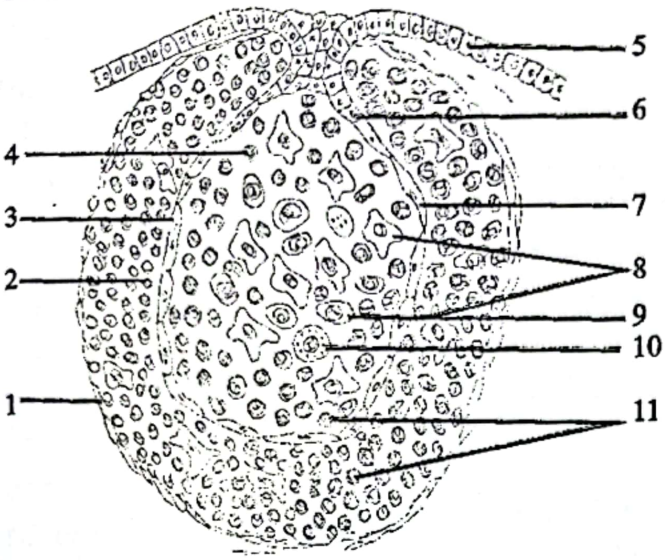

Fig. 5.28. Folicul limfoid bursian (detaliu): 1-capsula conjunctivă delicată; 2-corticala; 3-lamina bazală ce separă corticala de medulară; 4-medulara; 5-epiteliul de suprafață; 6-înfundarea epiteliului; 7-învelișul epitelial al laminei bazale; 8-celule epiteliale reticulare; 9-limfoblast; 10-macrofag; 11-limfocite B (bursocite)

În jurul foliculilor bursieni se dispune o rețea conjunctivo-reticulară. Un caracter particular al structurii bursei lui Fabricius, este legătura dintre epiteliul de suprafață și foliculii bursieni. *Epiteliul* de căptușire este pavimentos, cubic sau prismatic simplu (în funcție de specie), cu celule ce conțin incluzii reprezentate de proteoglicani. La locul unde foliculul bursian vine în contact cu epiteliul, acesta pare să prolifereze în profunzime, iar celulele epiteliale se amestecă cu masa foliculară. Fiecare lobul bursian limfoid este format din două zone: *corticala* și *medulara* (fig. 5.28).

La unele păsări însă, cum ar fi struțul și unele păsări de pradă, dispoziția acestor zone este inversă.

Corticala se sprijină pe o lamină bazală dublată de celule epiteliale reticulare aplatizate. Zona corticală apare închisă la culoare datorită faptului că este formată din numeroase limfocite B aglomerate (fig. 5.29), limfoblaste, celule în mitoză și macrofage. În corticală se remarcă arteriole, venule și capilare care asigură vascularizația acestei regiuni.

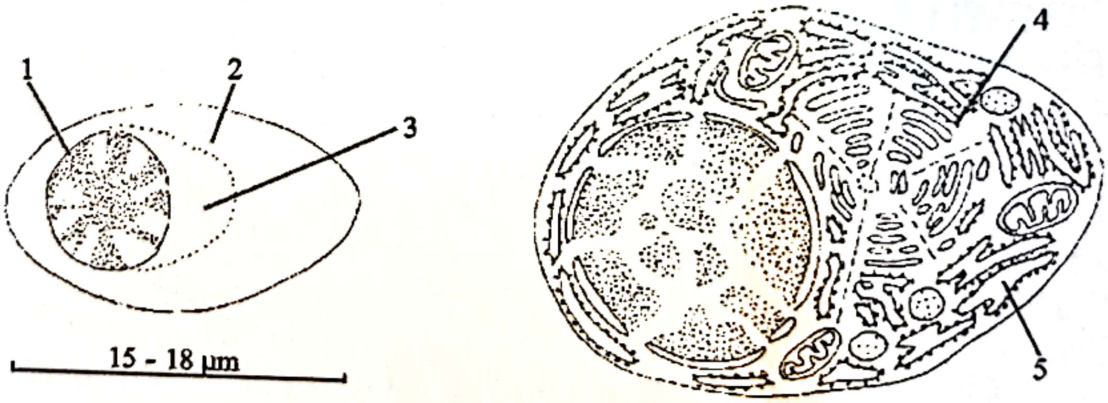

Fig. 5.29. Limfocitul B (bursocitul) la MO și ME: 1-nucleul excentric cu cromatina dispusă în spiță de roată; 2-citoplasma intens bazofilă; 3-zona Golgi perinucleară; 4-aparatul Golgi foarte dezvoltat, corespunzător zonei Golgi; 5-RER ocupă cea mai mare parte din citoplasmă

Scanned with OKEN Scanner

La limita dintre cele două zone se evidenţiază o reţea de capilare mari, imediat sub lamina bazală, care asigură vascularizaţia periferică a zonei medulare.

Zona medulară este structurată din limfocite mici, mai rare, limfoblaste, celule reticulare epiteliale şi macrofage.

5.3.3. Limfonodurile

- Ţesut de înveliş şi de susţinere
  - capsula - structură conjunctivo-reticulinică, la unele specii conţine leiocite
  - travee conjunctivo-vasculare interfoliculare în zona corticală şi intercordonale în zona medulară
  - stroma – o reţea tridimensională de fibre de reticulină pe care sunt ancorate: - celule reticulare fibroblastice
    - celule reticulare dendritice (C.R.D.)
    - celule reticulare interdigitate (C.R.I.)
    - celule reticulare macrofage
- Parenchimul
  - zona corticală
    - corticala superficială formată din foliculi limfoizi primari şi secundari (T-independentă), cu limfocite B
    - corticala profundă (subzona paracorticală) (T-dependentă), cu limfocite T
  - zona medulară – cordoane limfoide medulare cu limfocite B, plasmocite şi limfocite T
- Sinusuri limfatice
  - subcapsular (marginal)
  - perifolicular
  - radiar
  - medular (pericordonal)

Limfonodurile sunt organe de formă ovoidă, de dimensiuni variabile (2-3 cm), localizate pe traiectul vaselor limfatice şi adaptate atât pentru limfopoieză, cât şi pentru filtrarea limfei. Limfonodul prezintă o margine convexă, străbătută de vasele limfatice aferente ce pătrund în parenchim şi o margine concavă, la nivelul căreia se află *hilul* ce conţine o arteră şi nervii ce intră în organ, venele şi limfaticele eferente ce părăsesc parenchimul.

Scanned with OKEN Scanner

Din punct de vedere al morfogenezei există două mecanisme de formare ale structurilor limfonodale: aglomerări de limfocite în jurul unui vas limfatic ce conduce la formarea *limfonodurilor (limfoganglionilor)* sau în jurul unui vas sanguin cu formare de *hemonoduri.*

Hemonodurile la bovine sunt organe limfatice prezente în circulația sanguină. Parenchimul lor este reprezentat de plasmocite, macrofage şi limfocite T şi B *(Cerutti şi Guerrero, 2001).* Limfocitele T_{h2} sintetizează interleukina 4 (IL-4), un hormon peptidic implicat în răspunsul imun.

Din punct de vedere structural, limfonodul este constituit din: *capsulă, stromă* şi *parenchim.*

Capsula este o structură conjunctivo-reticulinică ce delimitează parenchimul limfonodului, fiind mai groasă la nivelul hilului. De pe fața ei internă se desprind o serie de *travee conjunctivo-vasculare*, ce împart parenchimul în compartimente inegale şi slab delimitate. La nivelul zonelor de intrare sau ieşire ale vaselor limfatice, capsula conține leiocite. Spre exterior, capsula se continuă fără o delimitare precisă cu țesutul adipos în care se situează limfonodurile.

Stroma este structurată dintr-o rețea tridimensională de țesut conjunctiv reticular, pe care sunt situate celulele reticulare fixe. Celulele reticulare stromale sunt de patru tipuri: *celulele reticulare ale reticulului (celule reticulare fibroblastice)* cu rol în elaborarea rețelei de reticulină; *celulele reticulare dendritice (C.R.D.)* caracteristice zonei burso-dependente (foliculilor limfoizi); *celulele reticulare interdigitate (C.R.I.)* ce se găsesc în zona timo-dependentă; *celulele reticulare macrofagice* cu rol în fagocitarea substanțelor antigenice (fig. 5.30).

Celulele reticulare dendritice şi cele interdigitate aparțin categoriei de celule care poartă pe suprafața lor antigenii datorită unor receptori ce leagă fragmentul F_C al moleculei de antigen şi pe care îl prezintă celulelor imunocompetente.

Rețeaua stromală este formată din două tipuri de ochiuri, cu semnificație diferită: unele mici, rotunjite sau poligonale ce conțin celulele parenchimului limfonodului, formând *țesutul limfatic dens*; alte ochiuri mari, alungite, tapetate cu celule endoteliale ce formează *capilarele sinusoide limfatice* care împreună cu limfocitele din jur structurează țesutul limfatic *lax, lacunar* sau *țesutul limfatic de filtrare.* Sinusoidele limfatice sunt căptuşite de două tipuri de celule: *reticulare macrofage* şi *celule aplatizate endoteliale* (*celule retoteliale* în literatura anilor 1950). Se admite că celulele endoteliale ar interveni şi în fibrilogeneza reticulinei. Macrofagele pot fi *fixe* sau *mobile*, migrate din parenchim. Proporția dintre macrofage şi celule endoteliale este variată în diferite zone ale limfonodului: în sinusul marginal (subcapsular) şi în cele corticale predomină celulele endoteliale, în timp ce în cele medulare, macrofagele sunt foarte numeroase.

Scanned with OKEN Scanner

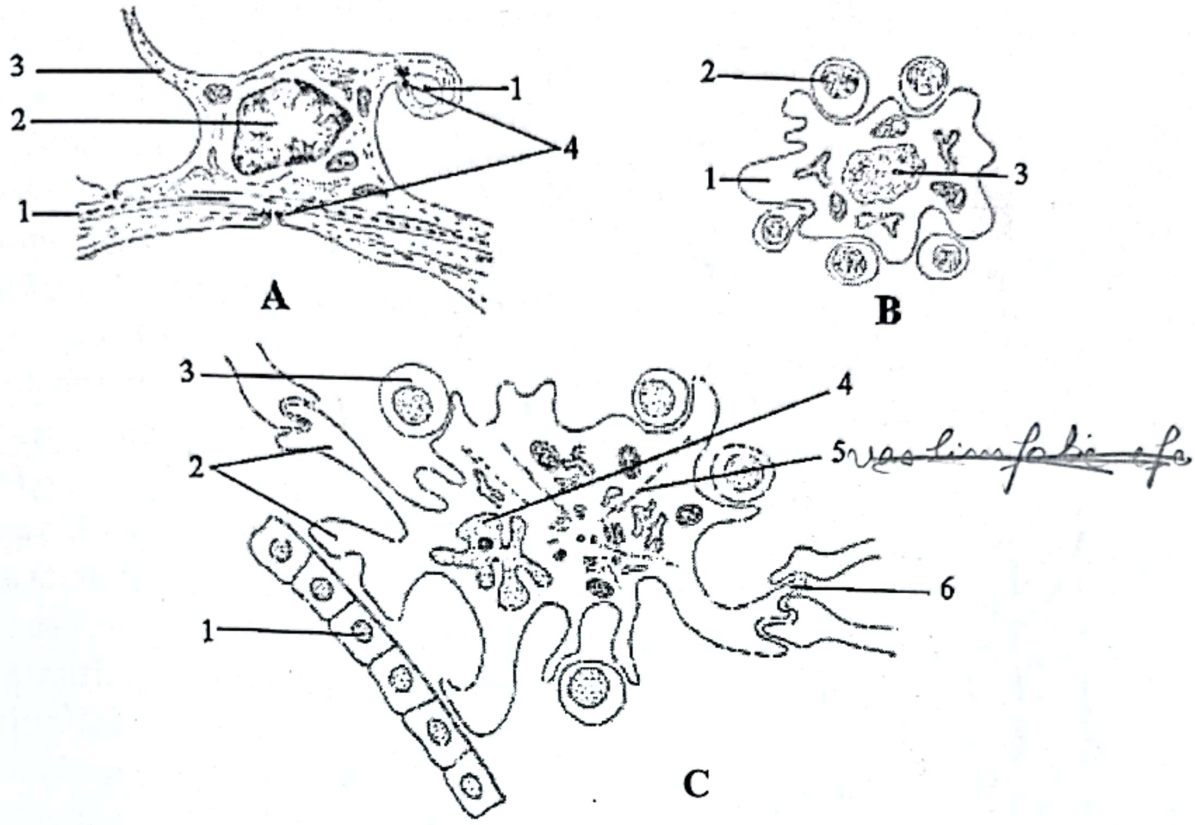

Fig. 5.30. Principalele celule reticulare fixe din trama organelor limfoide periferice la ME:

A. Celula reticulară a reticulului: 1-fibre de reticulină în contact strâns cu plasmalema, înconjurate prin prelungiri ale celulei şi izolate de ţesutul limfoid; 2-nucleul; 3-numeroase prelungiri citoplasmatice; 4-joncţiuni strânse.

B. Celula reticulară dendritică (C.R.D.): 1-numeroase văluri; 2-imunoblaste; 3-nucleu neregulat cu cromatina dispersată şi nucleolul evident.

C. Celula interdigitată (C.I.D.): 1-venule postcapilare; 2-numeroase prelungiri citoplasmatice fine şi neregulate; 3-celule limfoide T; 4-nucleu neregulat şi segmentat; 5-organite citoplasmatice bine reprezentate; 6-prelungirile celulelor interdigitate vecine.

Sinusul marginal, situat între capsulă şi parenchim reprezintă o structură particulară, de tranzit şi are peretele căptuşit cu endoteliu continuu, la fel ca peretele limfaticelor aferente ce se deschid în el. Peretele dinspre parenchim al sinusului marginal are structura generală a sinusurilor limfatice, fiind adaptat pentru funcţia de filtrare şi reprezintă prima structură de baraj a limfonodului cu o deosebită importanţă funcţională. La acest nivel sunt reţinuţi microbii şi celulele tumorale.

Parenchimul este format dintr-o masă compactă de ţesut limfatic dens, străbătută de capilarele limfatice sinusoidale. În funcţie de numărul, diametrul şi distribuţia vaselor, ţesutul limfatic dens se structurează în mod diferit, în centru faţă de periferia limfonodului. Astfel, zona centrală sau medulară datorită ramificării arterelor prezintă o dispoziţie sub formă de cordoane – *cordoane medulare.* În

Scanned with OKEN Scanner

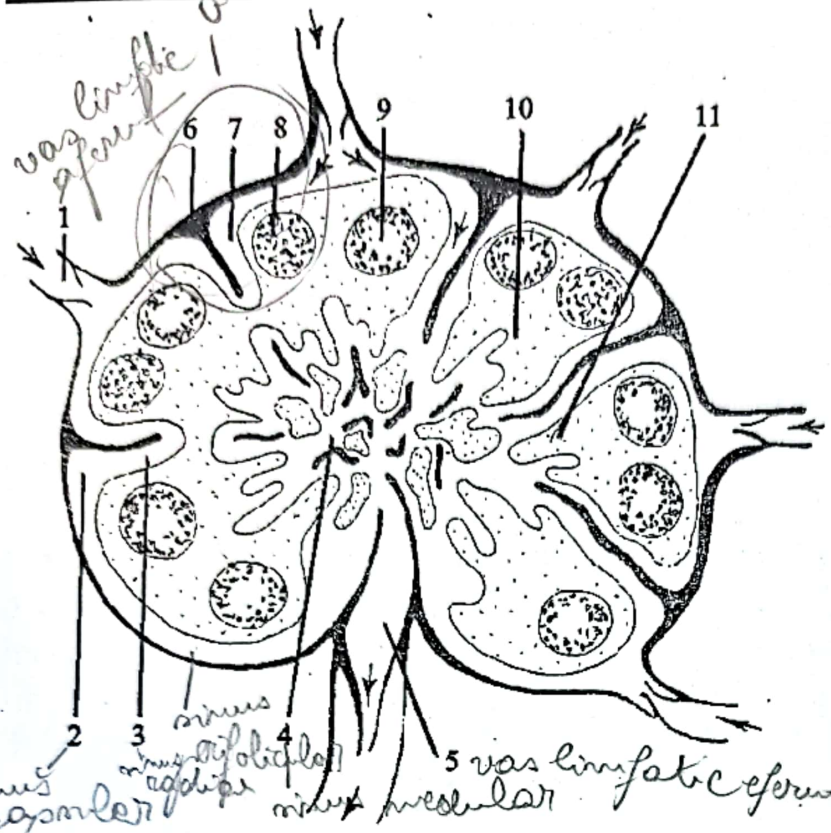

Fig. 5.31. Structura limfonodului. *Căile limfatice:* 1-vas limfatic aferent; 2-sinus subcapsular (marginal); 3-sinus radiar; 4-sinus medular; 5-vas limfatic eferent situat în hil. *Țesut de înveliș și de susținere:* 6-capsula periferică; 7-sept (travee) conjunctiv. *Parenchimul:* 8-folicul primar (folicul plin); 9-folicul secundar cu centrul clar (centrul germinativ); 10-zona paracorticală (corticala profundă); 11-cordoane limfoide

zona periferică, țesutul limfoid are aspect nodular sau folicular. Este *zona corticală* ce la rândul ei este formată din două structuri: *corticala superficială sau foliculară (nodulară)* în care limfocitele apar sub formă de mici aglomerări, numite *foliculi limfoizi (limfonoduli)* și o *corticală profundă* numită și *zona paracorticală* sau *intermediară*, situată între corticala foliculară și cordoanele medulare (fig. 5.31).

Semnificația acestor două zone este diferită: corticala superficială este formată din limfocite L_B (burso-dependente, timo-independente) ce-și au originea în organele echivalente bursei lui Fabricius la mamifere (măduva osoasă hematogenă, tonsile, domul, plăcile Peyer) și în bursa lui Fabricius la păsări. Corticala profundă este alcătuită din L_T (timo-dependente) ce își au originea în timus (fig. 5.32).

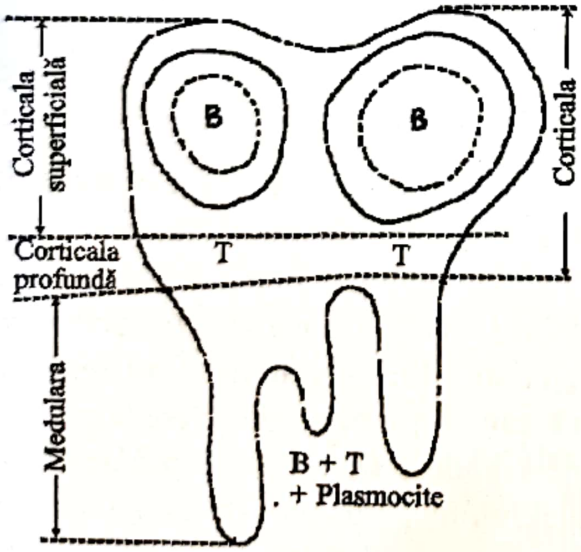

Fig. 5.32. Repartizarea limfocitelor B, plasmocitelor și limfocitelor T în limfonod

Corticala superficială este structurată din foliculi limfoizi (lim-fonoduli), ce pot fi de tip *primar* (areactivi) sau de tip *secundar* – reactivi. În medulară se evidențiază limfocite B, plasmocite și limfocite T.

Foliculul primar este omogen și format dintr-o aglomerare de limfocite B mici, în faza G_0 a ciclului celular, alături

Scanned with OKEN Scanner

de care se mai evidenţiază celule reticulare dendritice şi macrofage. Aceşti foliculi se transformă în urma unei stimulări antigenice, în foliculi secundari.

Foliculul secundar prezintă două zone identificabile la MO: *zona periferică (mantaua/coroana de limfocite),* cu o proeminenţă numită *capişon* şi *zona centrală (centru germinativ/centru clar).* În zona periferică există numeroase limfocite B mici, celule reticulare dendritice şi macrofage.

Centrul germinativ reprezintă *expresia morfologică a fenomenelor de transformare blastică şi expansiune clonală,* etape ale limfopoiezei secundare. Astfel, limfocitele B, în dinamica răspunsului imun realizat în centrul germinativ, sunt denumite *centrocite, centroblaste, imunoblaste.*

Centrul germinativ are o densitate celulară mai mică faţă de coroana limfocitară, celulele fiind mai mari, cu un conţinut citoplasmatic mai bogat, prezintă la MO două subzone: *subzona clară* (sub capişon) şi *subzona întunecată* (opusă capişonului).

Subzona clară este formată predominant din *centrocite* (limfocite B în stadiul G_0 a ciclului celular), celule mai mici, cu citoplasmă mai puţină şi mai palid bazofilă, nucleu incizat, fără nucleol), care în momentul activării se vor transforma în *centroblaste.*

Subzona întunecată este formată predominant din *centroblaste* (celule în stadiul G_1 a ciclului celular, centrocite activate) mari, cu citoplasmă bine reprezentată, mai intens bazofilă, nucleu cu nucleoli evidenţi.

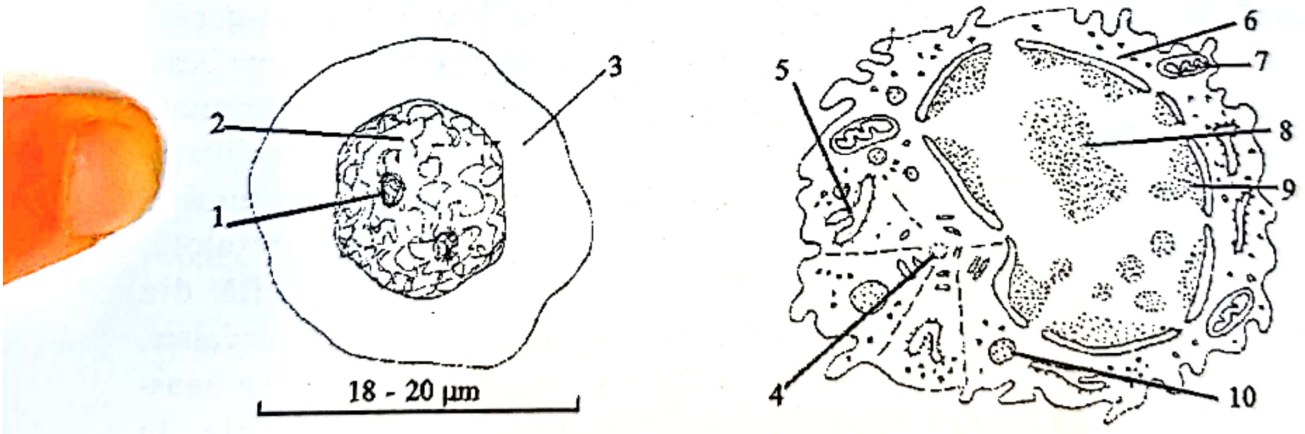

Fig. 5.33. Imunoblaste la MO şi ME: 1-nucleolii dezvoltaţi şi vizibili; 2-cromatina clară; 3-citoplasma abundentă şi bazofilă; La ME organitele sunt dezvoltate şi numeroase; 4-aparatul Golgi; 5-RER; 6-ribozomi liberi; 7-mitocondrii; 8-nucleolul foarte dezvoltat şi foarte vizibil; 9-cromatina puţin abundentă şi dispersată; 10-lizozomi

Scanned with OKEN Scanner

Centroblastele trec din stadiul G_1 în stadiul S, apoi în G_2, conducând la apariția imunoblastelor. *Imunoblastele* sunt celule mari, cu citoplasma intens bazofilă, nucleu mare, centru palid, cu nucleol unic, evident, situate înspre periferia centrului germinativ, la limita cu mantaua limfocitară (fig. 5.33).

Zona paracorticală (corticala profundă) sau intermediară este difuză, timo-dependentă și are o rețea stromală reticulinică difuză.

Zona medulară constă din aglomerări de limfocite în jurul vaselor sanguine mici, formând cordoane, ce se ramifică și se anastomozează, terminându-se în zona hilului în deget de mănușă. Aceste cordoane sunt formate dintr-o stromă bogată în fibre de reticulină și celule reticulare, printre care se evidențiază parenchimul structurat din limfocite mici, plasmocite și macrofage. Celulele dendritice lipsesc.

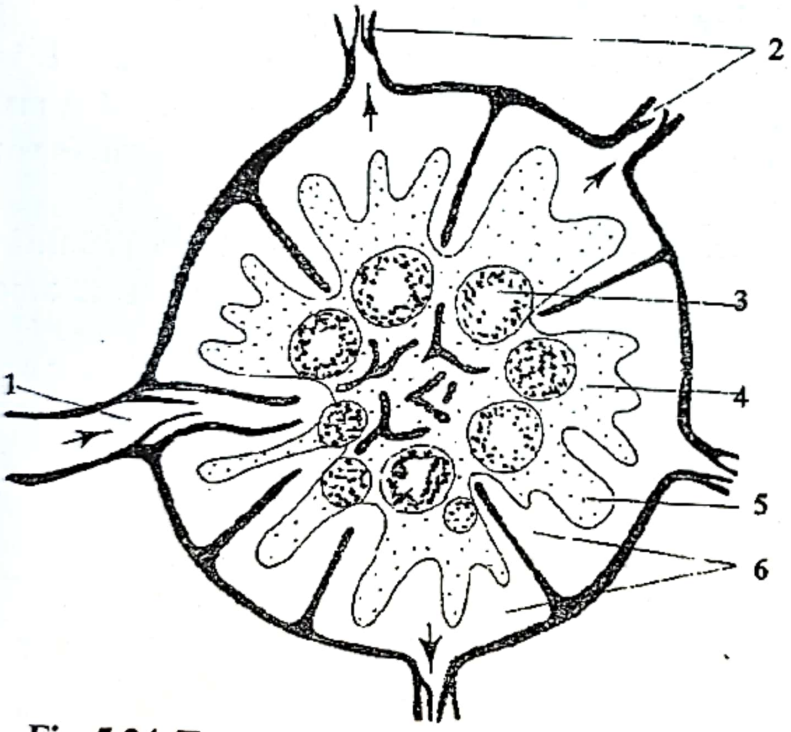

Fig. 5.34. Topografia structurilor din limfonod la porc. 1-vas limfatic aferent unic; 2-vase limfatice eferente situate la periferie; 3-foliculi limfoizi situați în zona medulară; 4-zona paracorticală; 5-cordoane foliculare în poziție periferică; 6-sinusuri limfatice

În concluzie, parenchimul limfonodurilor este structurat din următoarele trei zone: *corticala superficială* (foliculară), *regiunea timo-independentă*, implicată în procesele de imunitate imediată, umorală, datorită producerii limfocitelor B; *zona paracorticală*, difuză, *timo-dependentă* (limfocite T), implicată în procesele de imunitate celulară (hipersensibilitatea de tip întârziat, procesul de respingere a grefelor); *medulara*, alcătuită din cordoane limfoide medulare, ce se ramifică și se anastomozează între ele, în structura cărora se evidențiază: limfocite B, plasmocite și limfocite T.

La porc, spre deosebire de celelalte mamifere, foliculii limfoizi sunt situați în zona medulară, iar cordoanele limfoide sunt plasate la periferie structurând *limfonoduri inversate* (fig. 5.34).

Vascularizația limfonodurilor. Arterele pătrund în hil și se ramifică simultan cu traveele conjunctive, apoi în corticală realizează o rețea de capilare în jurul

Scanned with OKEN Scanner

foliculilor limfoizi (fig. 5.35). Aceste capilare sanguine sunt de tip comun. Sângele venos se drenează prin venele postcapilare din zona paracorticală (corticala profundă), apoi prin venele centrale din cordoanele medulare, de unde prin venele trabeculare şi prin vena principală, părăseşte limfonodul prin hil.

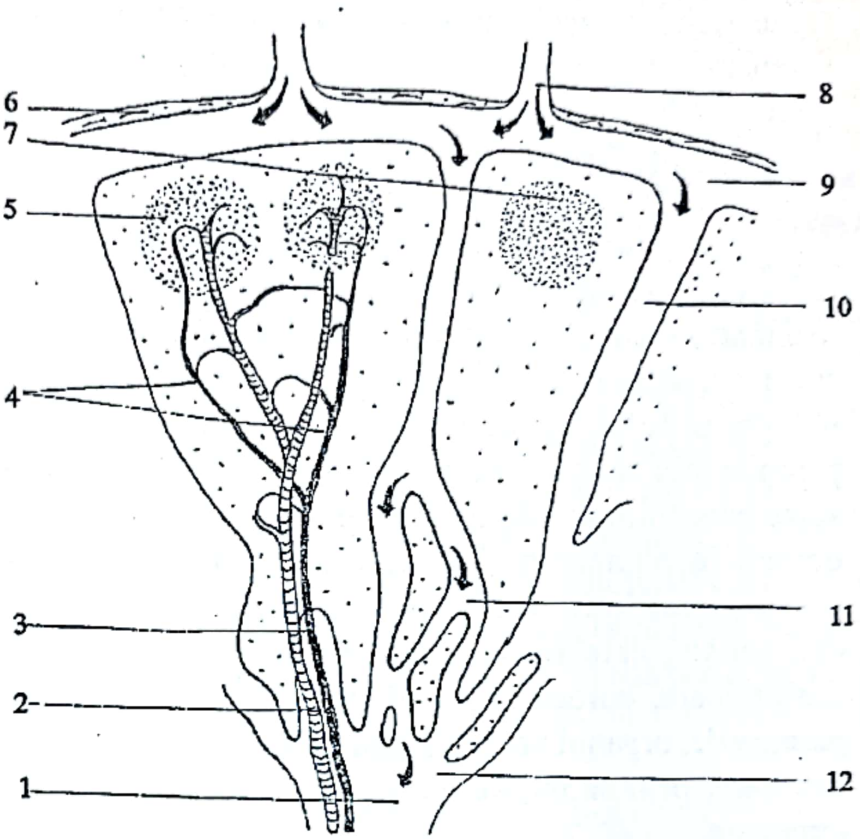

Fig. 5.35. Vascularizaţia sanguină şi limfatică a limfonodului: 1-hilul limfonodului; 2-artera limfonodului; 3-vena limfonodului; 4-vene postcapilare; 5-capilarele foliculului; 6-capsula conjunctivă periferică; 7-folicul limfoid; 8-vas limfatic aferent; 9-sinus subcapsular (marginal); 10-sinus radiar; 11-sinus medular (căi cavernoase); 12-vas limfatic eferent

Circulaţia limfatică se face prin *vasele limfatice aferente* ce pătrund prin zona convexă, apoi limfa este drenată prin *sinusul subcapsular* (marginal), după care trec în *sinusul radiar, sinusul medular* (căi cavernoase), continuându-se cu *vasul limfatic eferent* din hilul limfonodului. Capilarele limfatice care se interpun în această circulaţie sunt de tip sinusoid.

Nervii intră în hilul limfonodului cu vasele sanguine, formând plexuri perivasculare. În cordoanele trabeculare şi medulare, nervii sunt independenţi de artere.

Originea limfocitelor din limfonoduri este dublă.

O parte din ele provin din timus şi măduva osoasă hematogenă şi populează anumite zone care devin, respectiv timo-dependente şi burso-dependente. Ele sunt celule limfoide native care *n-au venit în contact cu antigenele.*

O altă parte mai mare, provine din multiplicarea limfocitelor T şi B, care luând contact cu diverse antigene în limfonod, se transformă blastic, se multiplică şi se diferenţiază în celule imuno-competente, imunoblaste de tip B şi T.

Ritmul de organizare diferă însă de la limfonod la limfonod, în relaţie directă cu dezvoltarea fiziologică a organelor la care sunt ataşaţi. În limfocentrii

Scanned with OKEN Scanner

mezenterici, traheobronşici şi perirenali (embrioni de suine de 90 şi 100 zile), parenchimul se completează cu hematii şi *fragmente siderofile* vizibile în sinusurile zonei medulare – aspecte care ar putea demonstra funcţii eritropoietice şi eritroclazice *(Botărel şi colab., 1982).*

Limfonodurile în seria animală

La rumegătoare (taurine, ovine, caprine), capsula şi trabeculele sunt bogate în leiocite dispuse pe mai multe straturi. În limfonoduri, la bovine, se întâlnesc cei mai mari foliculi, iar la suine cei mai mici. La suine, zonele (corticala şi medulara) sunt inversate, ca atare şi circulaţia funcţională este inversă; vasele limfatice aferente pătrund prin hil, iar cele eferente ies prin capsulă. Tot la această specie, atât parenchimul cât şi capsula sunt bogate în celule adipoase. La caprine, ovine şi suine există limfonoduri fără o delimitare netă a celor două zone. Dintre păsările domestice, numai rața şi gâsca au sistem limfoid mai structurat. La aceste specii parenchimul limfonodurilor se formează prin metaplazia celulelor reticulo-endoteliale, care se înmulţesc într-un vas limfatic, formând cordoane. Prin multiplicare, cordoanele subîmpart vasul în mai multe cavităţi (de aceea, la palmipede, organul nu este organizat pe zone). Peretele vasului formează capsula sub care, prin sinusul unic, pe măsura maturării, limfocitele sunt drenate în circulaţie.

5.3.4. Splina

- Ţesut de înveliş şi de susţinere
  - capsula - ţesut conjunctiv fibros semiorientat, conţine şi leiocite
  - trabecule (travee) conjunctivo - vasculare
  - stroma, o reţea tridimensională de fibre de reticulină pe care sunt ancorate:
    - celule reticulare fibroblastice
    - celule reticulare dendritice (C.R.D.)
    - celule reticulare interdigitate (C.R.I.)
    - celule reticulare macrofage
- Parenchimul
  - pulpa albă
    - tecile limfatice periarteriale (limfocite T) (PALS-Periarterial Lymphatic Sheath)
    - limfonoduli (limfocite B)
    - zona marginală din jurul limfonodulilor şi tecilor limfatice periarteriale de la pulpa albă la cea roşie
  - pulpa roşie
    - sinusuri venoase
    - cordoane Billroth formate din celule reticulare, delimitate de sinusurile venoase
    - populaţia celulară: limfocite, hematii, plachete sanguine la mamifere, respectiv limfocite, eritrocite şi trombocite la păsări

Splina este un organ limfoid situat pe traiectul circulaţiei sanguine, având rol în filtrarea sângelui, deci este un *organ hemolimfatic*. Este delimitată la periferie de o *capsulă*, acoperită la exterior de celule mezoteliale. Capsula este formată din fibre de colagen, fibre elastice şi dintr-un număr redus de leiocite, fiind sporite numeric la bovine. De la nivelul hilului şi a capsulei iau naştere *trabecule (travee)* conjunctivo-elastice cu rare leiocite ce împart organul în compartimente incomplete de formă piramidală, cu baza orientată spre periferia organului şi cu vârful în hil. Prin aceste travee circulă sângele.

Parenchimul este structurat din *pulpa albă* şi *pulpa roşie*. *Pulpa albă* este formată din ţesut limfoid dens, limfopoietic, localizat periarterial sub formă de manşoane, numite *tecile limfatice periarteriale* şi *foliculi limfoizi splenici (limfonoduli)*. *Pulpa roşie* este constituită din ţesut limfoid lax, lacunar, de filtrare a sângelui, de unde şi culoarea roşie a organului, structurat în jurul sinusurilor venoase sub denumirea de *cordoane Billroth*. Deci, splina este organizată, pe de o parte de-a lungul arterelor şi capilarelor *(pulpa albă)*, iar pe de altă parte, în jurul sinusurilor venoase *(pulpa roşie)* (fig. 5.36).

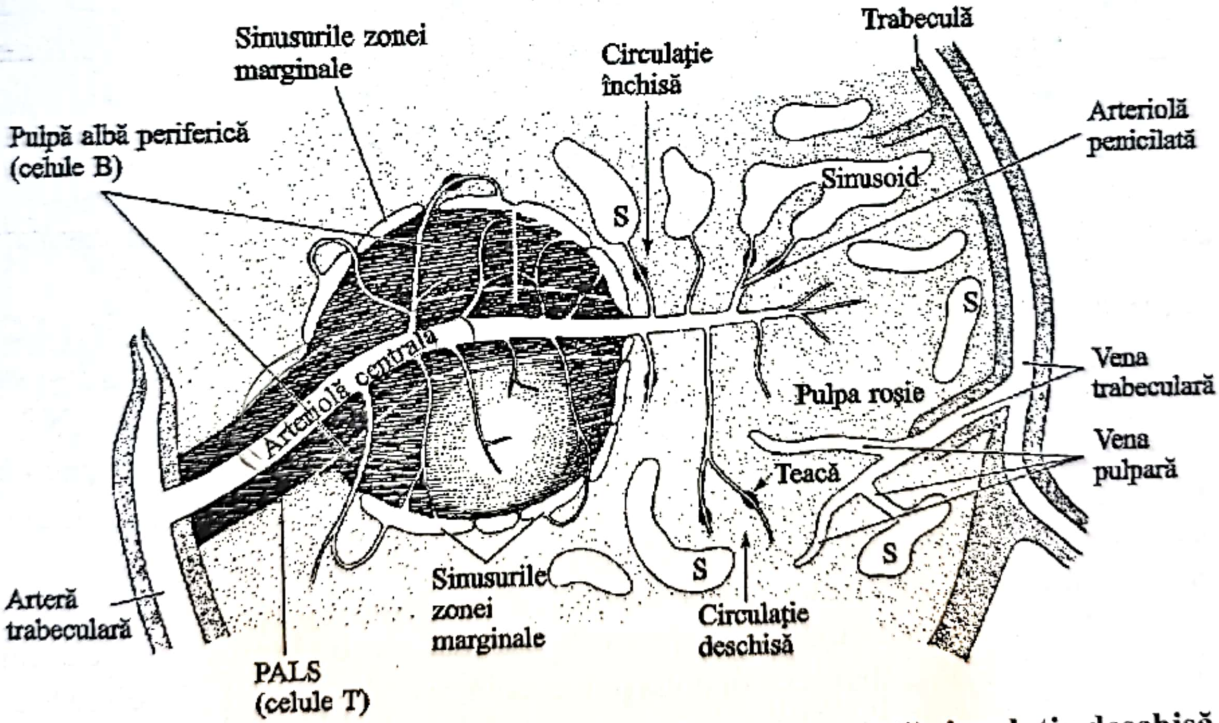

Fig. 5.36. Schema circulaţiei sanguine în splină, ce prezintă circulaţia deschisă şi închisă. Sinusurile splenice (S) şi PALS (Periarterial Lymphatic Sheath – teaca limfatică periarterială) *(Junqueira şi colab., 1998)*

Considerăm că abordarea vascularizaţiei splinei devine necesară pentru înţelegerea de către studenţi a structurii acesteia. Astfel, arterele care abordează splina prin hil dă ramuri în traveele conjunctive, numite *artere trabeculare*. Atunci când ajung la diametrul de 0,2 mm părăsesc traveele şi pătrund în pulpă, unde

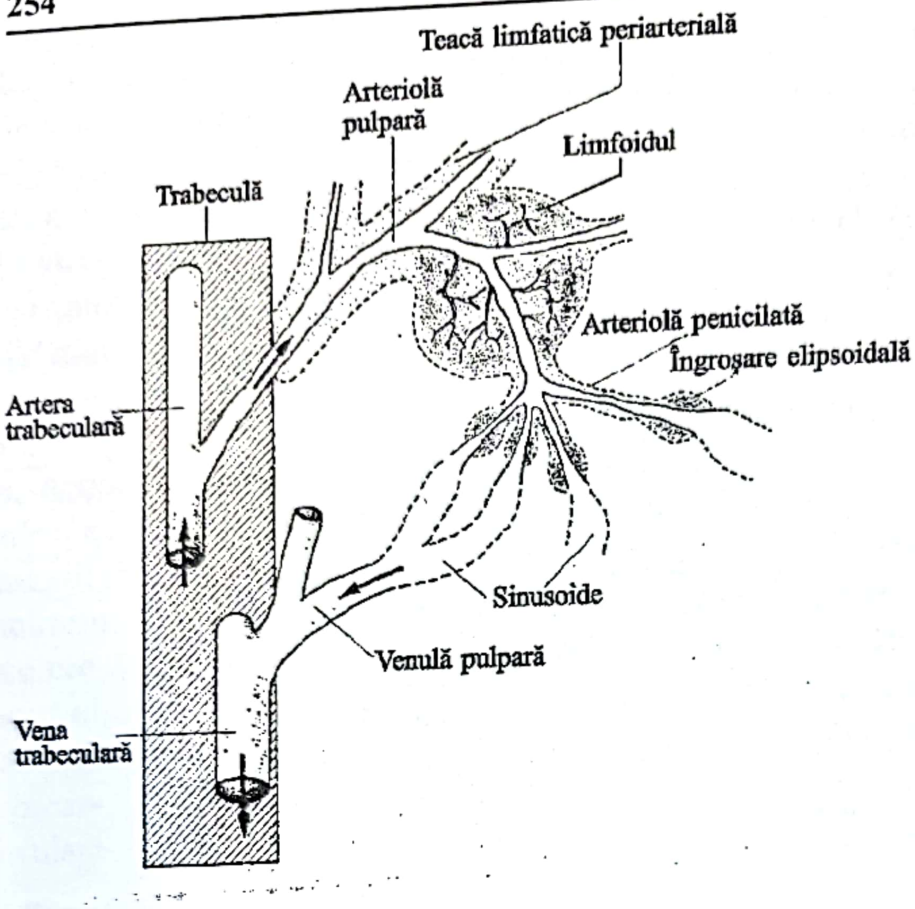

Fig. 5.37. Schema circulației sanguine în splină
(Guszal E., 1981)

țesutul limfatic se dispune sub formă de *manşoane (teci periarteriale)* şi de *foliculi limfoizi (limfonoduli)*, structurând *pulpa albă*. În pulpa albă, arteriolele au o structură modificată în sensul că, în locul adventicei se structurează o teacă de reticulină cu numeroase limfocite, constituind un *manşon (teaca limfatică periarteriolară)*. Arteriola este denumită *arteriola centrală*. Tecile periarteriale se lărgesc din când în când şi formează foliculi limfoizi (limfonoduli) ce prezintă centrii germinativi, iar arteriola în acest caz capătă o poziție periferică numită *arteriola foliculară*. Ea părăseşte apoi foliculul limfoid şi se împarte în 2-6 ramuri cu dispoziție radiară *(arteriolele penicilate)* (fig. 5.37). Acestea prezintă spre capătul lor terminal o îngroşare *elipsoidală* a peretelui, numită *teaca lui Schweigger-Seidel*, formată dintr-o aglomerare de macrofage cu mare capacitate fagocitară, ce înconjură endoteliul. În tot drumul lor, prin pulpa albă, arteriolele dau naştere la numeroase capilare, ce asigură nutriția țesutului limfatic.

Arteriolele penicilate, înconjurate de o manta subțire limfocitară, se extind în zona de întrepătrundere a celor două pulpe, continuându-se cu capilarele. Modul de terminare a acestor capilare este controversat. După unii cercetători, capilarele postarteriolare se continuă direct cu sinusurile venoase splenice *(circulație închisă)*, după alții ele se deschid în spații interstițiale dintre sinusurile splenice *(circulație deschisă)*.

Sistemul venos este reprezentat prin *sinusurile splenice* şi prin *venele propriu-zise*. Sinusurile sunt delimitate de fibre de reticulină dispuse ca nişte spirale complete sau incomplete, ce se leagă cu cele ale stromei cordoanelor. Printre

Scanned with OKEN Scanner

ochiurile reţelei de fibre de reticulină se insinuează prelungirile macrofagelor din cordoanele Billroth, uneori chiar pot migra în lumen.

Sinusurile venoase prezintă o structură particulară: *celulele endoteliale* sunt aplatizate, dispuse longitudinal, distanţate unele de altele, lipsite complet de joncţiuni, sunt situate pe o *lamină bazală discontinuă, spiralată* (ca un butoi cu doagele îngustate, susţinut de jur împrejur de cercuri metalice) (fig. 5.38). Celulele reticulare macrofagice din stromă trimit prelungiri citoplasmatice printre celulele endoteliale în lumenul sinusului.

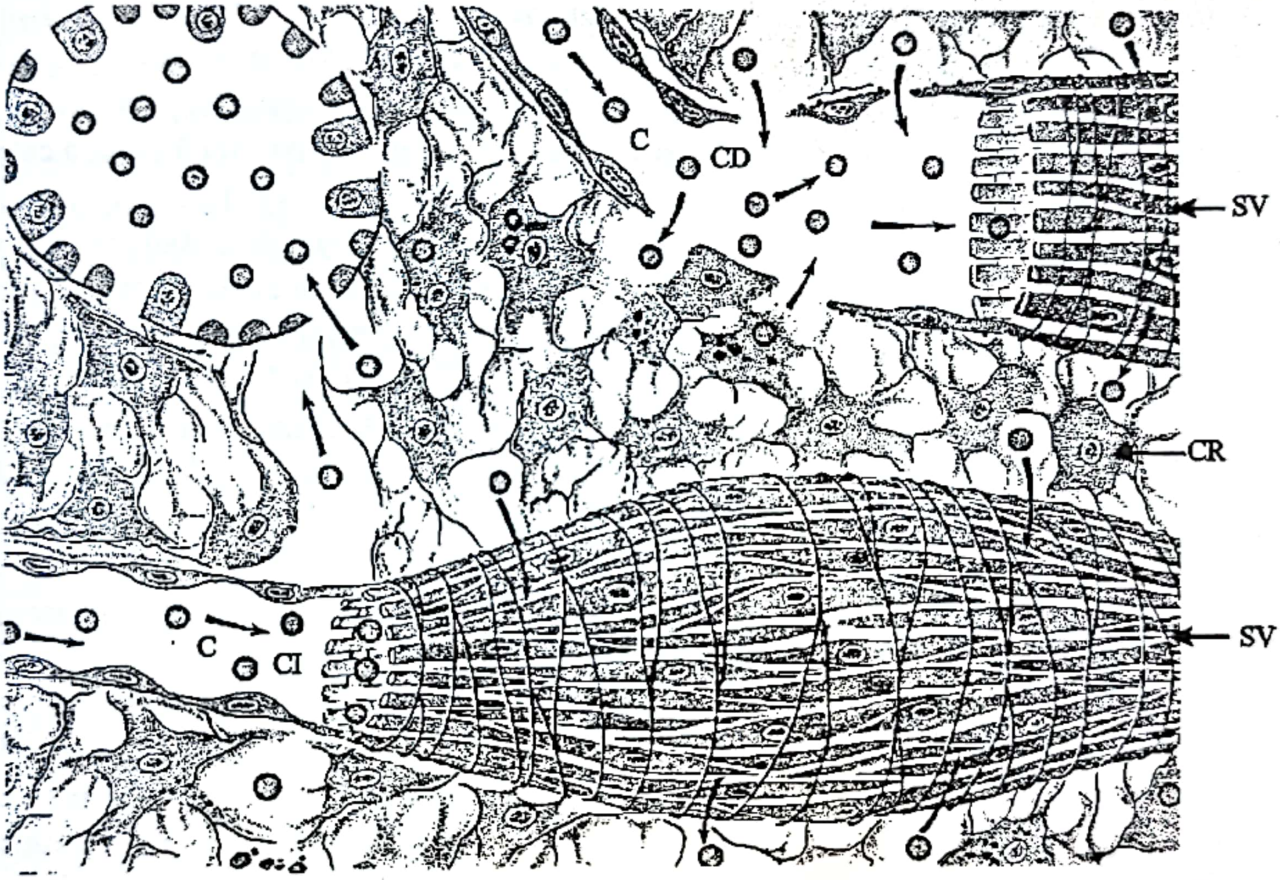

Fig. 5.38. Structura microscopică a pulpei roşii din splină: SV-sinus venos; CR-celule reticulare din cordoanele splenice Billroth; C-capilar; CD-circulaţie deschisă; CI-circulaţie închisă *(Junqueira şi colab., 1998)*

Sinusurile formează vene intratrabeculare, ce drenează sângele în venele hilului şi apoi în vena splenică, structurată dintr-o medie musculară dezvoltată.

Vasele limfatice se găsesc în splină numai la nivelul capsulei şi a traveelor.

Structura spongioasă a splinei îi conferă rol în procesul de stocare al sângelui, acesta putând fi restituit circulaţiei în anumite condiţii. Evacuarea sângelui din organ este în mare măsură un proces pasiv.

Stroma este formată din fibre de reticulină, cu ochiuri mici ce adăpostesc *ţesutul limfoid dens* şi ochiuri mari, alungite, corespunzând pulpei roşii, adică *ţesutului lacunar* de filtrare. Stroma reticulinică se ancorează pe reţeaua conjunctivă

Scanned with OKEN Scanner

a traveelor emise de capsulă. Fibrele de reticulină ale pulpei roşii se ţes cu *spiralele laminelor bazale* ale peretelui sinusurilor venoase, iar celulele reticulare sunt ancorate pe aceşti pereţi prin prelungiri citoplasmatice, ce se fixează perpendicular pe axul longitudinal al sinusurilor. Aceste celule reticulare sunt asemănătoare sub aspect ultrastructural cu fibroblastele, de aceea se numesc *celule reticulare fibroblastice*. Unele celule reticulare sunt interpretate ca macrofage fixe.

Parenchimul splenic. Pulpa albă este constituită din *teci limfatice periarteriale (PALS-periarterial Lymphatic Sheath), timo-dependente* şi din *limfonoduli (foliculi limfoizi) burso-dependenţi.*

Tecile limfatice periarteriale au o organizare similară cortexului profund al limfonodurilor, fiind formate din aglomerări de limfocite mici T, plasmocite şi macrofage. Capacitatea fagocitară a acestor macrofage este mai mică decât a celor din pulpa roşie.

Foliculii limfoizi (limfonodulii) pot fi *primari (areactivi)* sau *secundari (reactivi)*, cu centrii germinativi (clari) şi sunt asemănători cu cei din limfonoduri, cu diferenţa că şi ei, ca şi tecile limfoide conţin 1-3 arteriole localizate periferic sau uneori central *(arteriolele foliculare)*. Limfonodulii sunt B-dependenţi.

Pulpa roşie apare în preparatele histologice uzuale formată dintr-un sistem lacunar, reprezentat prin *sinusurile venoase,* separate de *cordoane splenice Billroth.* Aceste cordoane sunt în realitate spaţiile interstiţiale ale pulpei roşii, situate între sinusurile venoase, apărând ca o reţea tridimensională, foarte fină, formată din prelungirile celulelor reticulare stelate, între care se găseşte o mare varietate de celule: limfocite, plasmocite, hematii, neutrofile, macrofage încărcate cu pigment hematic *(siderocite).*

Zona marginală este zona de trecere dintre pulpa albă şi cea roşie, localizată în jurul limfonodulilor şi a tecilor periarteriale. Ea conţine *sinusuri venoase mai mici* şi puţine limfocite în raport cu celelalte două zone din pulpa albă. Este regiunea pulpei roşii ce primeşte sângele arterial; prin această zonă limfocitele T sunt eliberate din sânge. O mică parte din limfocitele T ajung în limfonoduli unde întâlnesc celulele reticulare şi prin intermediul acestora, iau contact cu limfocitele B, restul pătrunzând în tecile arteriale.

Splina are următoarele funcţii:

- funcţia *limfopoietică* – produce L_T şi L_B (fig. 5.39);
- funcţia de *filtrare* a sângelui se realizează prin numeroasele macrofage ce populează cordoanele splenice şi care provin din monocitele sanguine;
- reprezintă un *rezervor* pentru sânge, pe care-l pompează în circulaţie la nevoie;
- *marţială* legată de metabolismul fierului, pe care-l trimite în circulaţie, după ce l-a extras din hemoglobina hematiilor uzate sau îmbătrânite, ce au fost fagocitate de macrofage;

Scanned with OKEN Scanner

- *concentrarea* elementelor figurate ale sângelui pe care le separă de plasma în care au fost suspendate, le reţine pentru un timp şi apoi le trimite în circulaţie; pe cele îmbătrânite şi uzate le fagocitează;

- *hemolitică* – prin fagocitarea hematiilor cu producerea de bilirubină ce este trimisă spre ficat pentru a deveni un constituient al bilei;

- *metabolică,* participă în metabolismul apei, calciului, potasiului, lipidelor, colesterolului şi proteinelor;

- *de apărare,* realizată prin capacitatea de fagocitoză şi de producere de anticorpi.

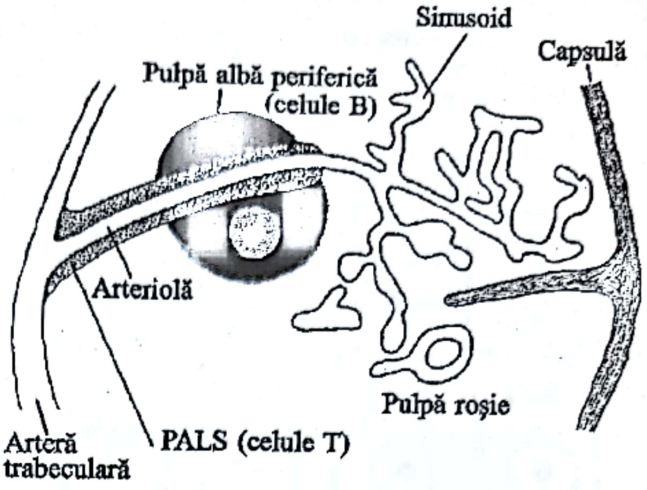

Fig. 5.39. Distribuţia celulelor B şi T în splină.
*)PALS (Periarterial Lymphatic Sheath – teacă limfatică periarterială)

5.3.5. Ţesutul limfoid asociat mucoaselor şi pielii

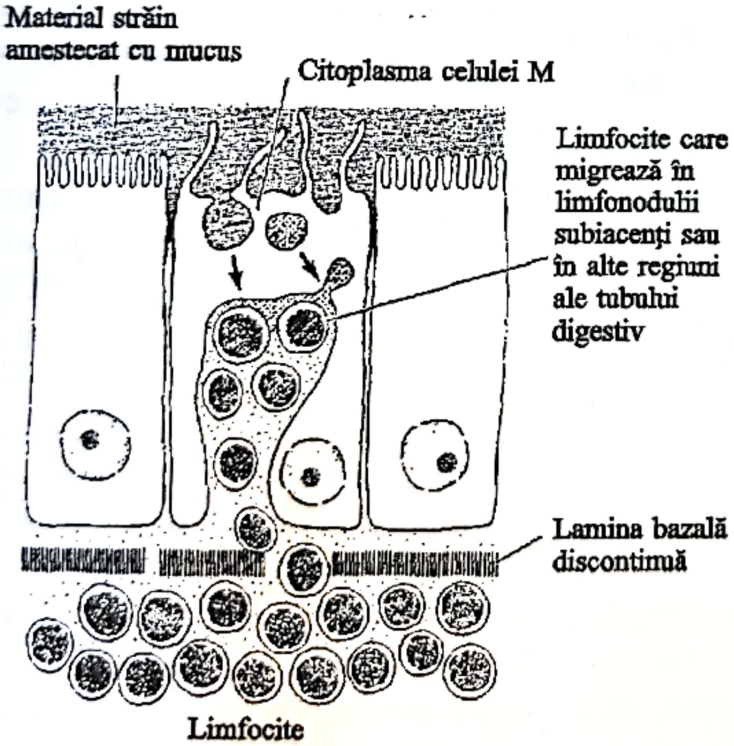

Fig. 5.40. Rolul celulelor M în transferul materialului străin (microorganisme şi macromolecule) la limfocitele localizate în invaginările acestora

Ţesutul limfoid asociat mucoaselor şi pielii reuneşte un ansamblu de structuri limfoide secundare, neîncapsulate, asociate mucoaselor (*MALT-Mucosal Associated Lymphoid Tissue* = ţesut limfoid ataşat mucoaselor) şi dermului papilar al pielii. Aceste structuri prezintă particularităţi morfologice care permit integrarea lor într-un *sistem de apărare locală*, cu *specificitate faţă de conţinutul de antigene al mucoaselor*, un rol deosebit revenind în acest context *celulelor epiteliale asociate ţesutului limfoid, celulele M* cu rol de captare şi transport al antigenelor prin mucoasa digestivă (fig. 5.40).

Scanned with OKEN Scanner

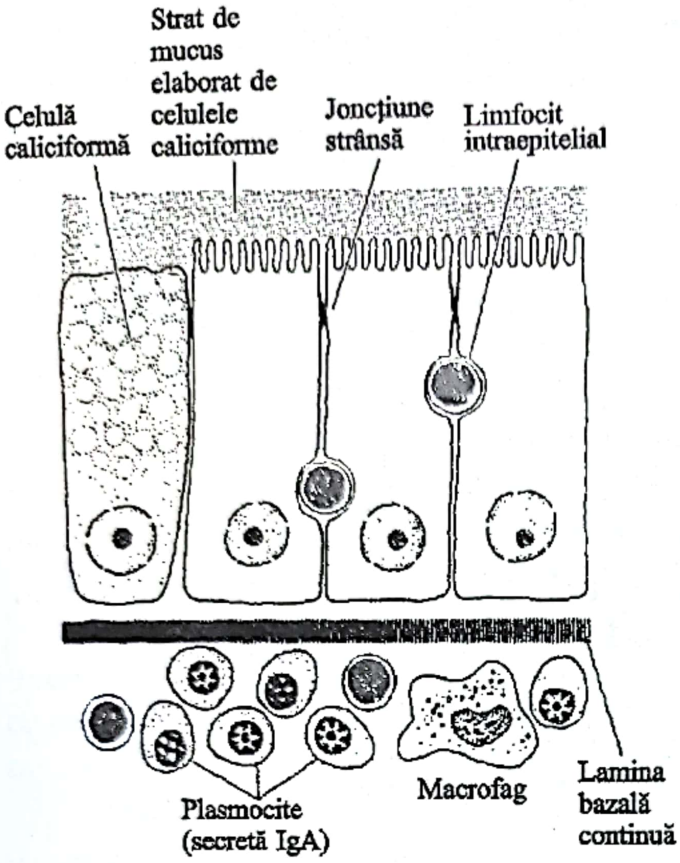

Fig. 5.41. Rolul plasmocitelor în elaborarea Ig A, cu rol în protecția imunologică a mucoasei jejunale

Uneori, în alte localizări ale mucoasei digestive, limfocitele B (plasmocitele) realizează protecția imunologică a jejunului prin secreția de anticorpi (fig. 5.41). Plasmocitele sintetizează Ig A (anticorpi pentru apărarea mucoasei digestive). În aglomerarea de limfocite localizate sub lamina bazală a epiteliului se evidențiază și macrofage. Limfocitele se remarcă și intraepitelial, în spațiul dintre două celule epiteliale vecine, sub joncțiunile strânse de la polul apical al acestora.

Țesutul limfoid asociat mucoaselor (MALT) este reprezentat de:

- *GALT (Gut Associated Lymphoid Tissue* – țesutul limfoid atașat mucoasei tubului digestiv) cu *structuri tranzitorii* (oriunde în mucoasa digestivă, ca urmare a penetrării unui antigen și dezvoltării unui răspuns imun) și *permanente: amigdalele (tonsilele) palatine, faringiene și linguale, plăcile Peyer, apendicele cecal la iepure;*

- *NALT (Nasal Associated Lymphoid Tissue – țesutul limfoid asociat mucoasei nazale);*

- *BALT (Bronchial Associated Lymphoid Tissue – țesutul limfoid asociat mucoasei bronhiilor);*

- *CALT (Conjunctival Associated Lymphoid Tissue – țesutul limfoid asociat mucoasei conjunctivale);*

- *HALT (Harderian Associated Lymphoid Tissue – țesutul limfoid asociat glandei Harder);*

- *SALT (Skin Associated Lymphoid Tissue – țesutul limfoid asociat pielii);*

- *țesutul limfoid asociat mucoasei uro-genitale;*

- *diverticulul Meckel la păsări.*

În grosimea laminei propria a mucoasei în vecinătatea orificiului faringian se găsesc dispuse formațiuni limfoide, denumite *amigdale (tonsile).* Acestea, la animale se clasifică în: *tonsile cu cripte* (epiteliul se înfundă și realizează numeroase

adânciturі) şi *tonsile fără cripte* (ţesutul limfoid este acoperit de epiteliu continuu).

Tonsilele cu cripte sunt: tonsila lingual㠠la toate animalele domestice, cu excepţia câinelui şi pisicii; tonsila stafilinică la porc şi cal; tonsila tubară la porc; tonsila para-epiglotică la porc şi rumegătoare mici şi tonsila palatină la cal şi rumegătoare mari.

Tonsilele fără cripte sunt: tonsila palatină la câine şi pisică; tonsila faringiană la mamiferele domestice, cu excepţia carnivorelor şi tonsila tubară la rumegătoare. Indiferent de clasificarea lor, tonsilele sunt formate dintr-o aglomerare de limfonoduli primari şi secundari dispuşi în grosimea laminei propria a mucoasei regiunilor respective. La suprafaţă, formaţiunile amigdaliene prezintă un epiteliu pavimentos stratificat de tip moale, deci tonsilele sunt *organe limfo-epiteliale* (fig. 5.42).

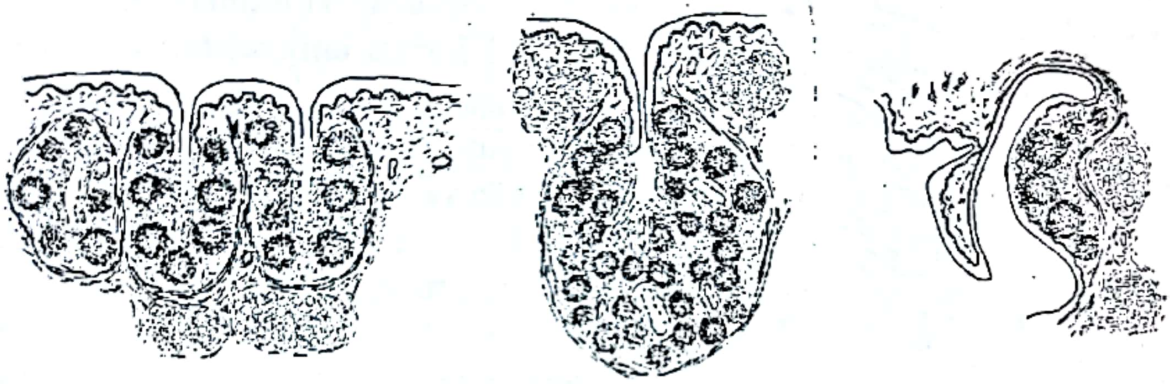

Fig. 5.42. Diferite tipuri de tonsile la: A - cal; B - vacă; C - câine echivalentul bursei lui Fabricius

Plăcile Peyer

Plăcile Peyer sunt organe limfo-epiteliale, fără cripte, situate în lamina propria a mucoasei intestinale la toate speciile de animale, cu o frecvenţă mai mare la suine. În structura lor intră 4-6 limfonoduli şi o infiltraţie limfocitară printre ei (fig. 5.43). De menţionat faptul că, la nivelul unde sunt plasaţi limfonodulii, vilozităţile intestinale sunt rare sau lipsesc, ei fiind acoperiţi de un epiteliu prismatic simplu. Epiteliul în zona plăcilor Peyer prezintă numeroase celule M, celule cu sertăraş lateral în care se remarcă macrofage şi limfocite, unde se realizează prezentarea antigenelor. Celulele M fac parte din *CPA = celule prezentatoare de antigen*. Primii centri germinativi care apar în foliculii de la noii-născuţi sunt cei din plăcile Peyer şi aceasta se datoreşte prezenţei florei microbiene intestinale care acţionează ca un stimul antigenic. Populaţia celulară este reprezentată de: celule reticulare, limfoblaşti, limfocite, plasmocite şi macrofage. Foliculii limfoizi sunt B-dependenţi, în timp ce infiltraţia limfocitară este T-dependentă.

Apendicele cecal prezent la iepure, este structurat din limfonoduli cu organizare asemănătoare cu a plăcilor Peyer. Aglomeraţia de limfocite B se

Scanned with OKEN Scanner

Fig. 5.43. Placa Peyer din jejun la porc

organizează în limfonoduli, iar printre aceştia apar zone difuze de limfocite T.

În mucoasa intestinală la iepure se descrie o formaţiune limfoidă localizată în corion, numită *„dom"* şi o alta, localizată în submucoasă, numită *„coroană"*. Acestea sunt formate din limfonoduli şi infiltrate limfocitare, care se dispun circular.

Unii autori consideră că amigdalele, plăcile Peyer, domul şi coroana reprezintă la mamifere organele limfoide echivalente bursei lui Fabricius de la păsări.

Vascularizaţia plăcilor Peyer este realizată de capilarele ce provin din arteriolele care formează un inel în jurul formaţiunilor limfoide. În jurul limfonodulilor se organizează capilare sinusoide limfatice care vor forma vase limfatice aferente ce drenează limfa în vasele limfatice mezenterice.

Plăcile Peyer au rol important în limfopoieză şi reprezintă elementul de apărare local al intestinului.

Diverticulul Meckel

Diverticulul Meckel este caracteristic păsărilor, posteclozional devine organ limfo-plasmocito-formator, funcţia revenind rezervei celulare din capsulă. După ecloziune, capsula se hipertrofiază; procesul constă în organizarea stromei fibrilare, hiperplazia celulelor mezenchimale şi a capilarelor – transformări realizate pe seama blastemului de rezervă, care duc la îngroşarea capsulei. Prin metaplazie celulele mezenchimale se transformă în *limfoblaşti,* apoi în plasmocite şi se concentrează în jurul capilarelor în vitelusul bogat în proteoglicani, în care se fragmentează, amestecându-se cu acesta. Aproximativ la 10-14 zile de la ecloziune vitelusul este complet resorbit, capsula se subţiază şi devine fibroasă. Cavitatea vidată este invadată de *epiteliul şi ţesutul mezenchimal din mucoasa jejunului; acesta, prin metaplazie, se transformă în ţesut limfoid.* Cavitatea, umplută în totalitate cu ţesut limfoid, are aspectul morfologic al unui limfonod organizat pe două zone *(Botărel şi colab., 1982).*

Morfologia posteclozională a diverticulului Meckel şi transformarea acestuia în organ limfocito-plasmocitar elucidează sursa imunogammaglobulinelor în perioada ontogenetică posteclozională imediată, până la formarea şi funcţionarea ţesutului limfoid propriu. Din literatura de specialitate se cunoaşte că gammaglobulinele sunt asigurate de secreţiile epiteliului oviductului, care sunt transferate în gălbenuşul oului în momentul în care acesta parcurge segmentele sale în procesul de formare a oului.

Scanned with OKEN Scanner

6. APARATUL DIGESTIV

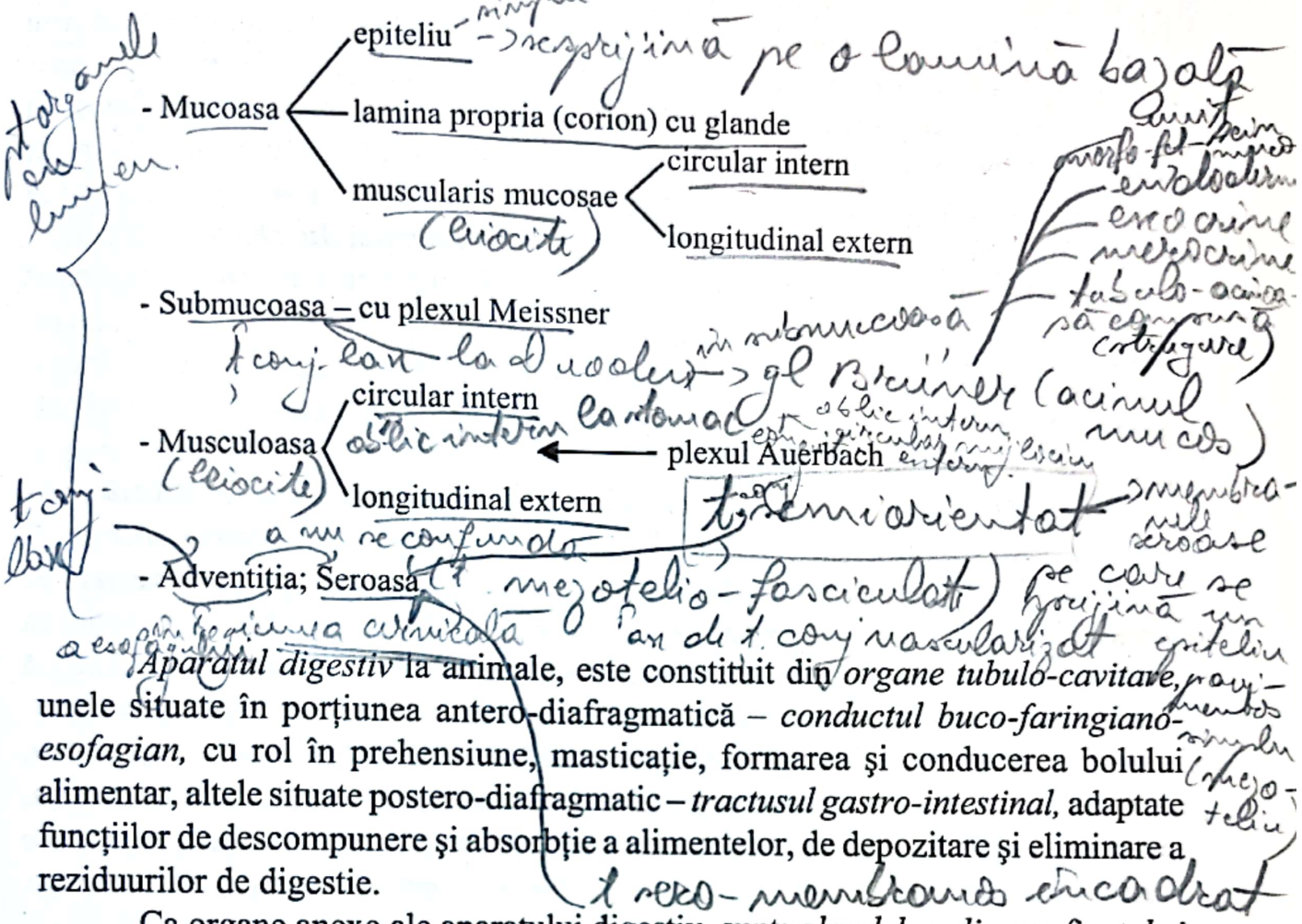

Aparatul digestiv la animale, este constituit din *organe tubulo-cavitare*, parțial situate în porțiunea antero-diafragmatică – *conductul buco-faringiano-esofagian,* cu rol în prehensiune, masticație, formarea și conducerea bolului alimentar, altele situate postero-diafragmatic – *tractusul gastro-intestinal,* adaptate funcțiilor de descompunere și absorbție a alimentelor, de depozitare și eliminare a reziduurilor de digestie.

Ca organe anexe ale aparatului digestiv, sunt: *glandele salivare, ficatul și pancreasul.*

În seria animală apar și organe particulare: *gușa (ingluvia)* și *stomacul bicompartimentat cu o porțiune musculară (ventriculul)* și o *porțiune glandulară (proventriculul)* la păsări și *stomacul pluricompartimentat* la rumegătoare, reflectând adaptarea aparatului digestiv la modul de hrănire al acestor specii.

Sub aspect embriologic cavitatea bucală cu anexele sale (dinții și glandele salivare) și regiunea anală, iau naștere din ectoderm, în timp ce restul segmentelor tubului digestiv cu glandele anexe satelite (ficatul și pancreasul) se formează din endoderm.

Planul general de organizare al tubului digestiv. În structura histologică a peretelui tubului digestiv se disting patru tunici: *mucoasa, submucoasa, musculoasa* și o tunică externă variată ca structură *(adventiție,* la nivelul esofagului și a porțiunii terminale a tubului digestiv; *seroasă* în porțiunea intracavitară a acestuia).

Mucoasa este formată dintr-un *epiteliu pavimentos stratificat cheratinizat* în porțiunea anterioară a tubului digestiv și la nivelul prestomacelor rumegătoarelor, prismatic (în regiunea mijlocie și caudală a tubului digestiv); *lamina propria* care

conține glande și formațiuni limfoide și *muscularis mucosae* (musculoasa mucoasei).

Submucoasa constă dintr-un țesut conjunctiv lax. La nivelul duodenului se evidențiază *glanda Brünner* și pe tot traiectul tubului digestiv, *plexul nervos Meissner.*

Musculoasa este o tunică groasă și rezistentă, formată din rabdocite la nivelul faringelui și $^1/_3$ superioare a esofagului, în timp ce în restul tubului digestiv, este formată din leiocite organizate în două straturi: *circular intern* și *longitudinal extern.* Între aceste două straturi se remarcă *plexul nervos Auerbach.*

Adventiția este un țesut conjunctiv lax, în timp ce *seroasa* este un țesut mezotelio-fasciculat (foița viscerală a peritoneului).

6.1. Gura

Gura sau *cavitatea bucală* este căptușită de *mucoasa bucală,* formată dintr-un epiteliu pavimentos stratificat și o lamina propria conjunctivo-vasculo-nervoasă, mai groasă în regiunile expuse traumatismelor (gingii, palatul dur). La rumegătoare epiteliul este pavimentos stratificat cheratinizat, adaptat rezistenței la acțiunea mecanică a furajelor grosiere. La rumegătoarele mari, mucoasa formează numeroase *papile.* Lamina propria este bogată în *acini (mucoși, seroși, micști),* care formează *glandele salivare intramurale: labiale, buccinatorii, palatine.* Glandele salivare intramurale sunt reduse în mucoasa bucală la păsările acvatice, în schimb sunt numeroase și bine dezvoltate, în special cele palatine, la păsările granivore. Lamina propria este bogată în plexuri nervoase, corpusculi senzitivi Meissner, Golgi, Ruffini, infiltrate limfoide.

Submucoasa este prezentă la majoritatea speciilor. La porc este extrem de dezvoltată, cu numeroși *foliculi limfoizi (limfonoduli).*

6.1.1. Buzele

În structura buzelor se evidențiază la exterior *pielea*, la interior *mucoasa*, iar între ele *scheletul musculo-conjunctiv.* Suprafața externă este o piele foarte fină și elastică ce constă din: epiteliul pavimentos stratificat cheratinizat *(epiderma), dermul* și *hipodermul.* În derm și hipoderm sunt prezenți *foliculii piloși* ai perilor obișnuiți și tactili (fig. 6.1), *glande sebacee* și rare *glande sudoripare.* Acestea se deschid la suprafața externă a buzelor. La rumegătoarele mici și porc se remarcă foliculi piloși, în timp ce la câine și pisică în regiunea planului nazal, lipsesc foliculii piloși și glandele, buzele fiind umezite de glandele seroase din regiunea nazală laterală. La rumegătoarele mari, în hipodermul buzelor se remarcă glande seroase a căror secreție umezește planul nazal al buzelor.

Scanned with OKEN Scanner

Tunica fibro-musculară constă din rabdocite organizate în muşchiul orbicular al buzelor, care este foarte dezvoltat la cal. *Mucoasa* buzelor este formată dintr-un epiteliu pavimentos stratificat cheratinizat la cal şi la rumegătoare şi necheratinizat la carnivore şi porc. Gradul de cheratinizare al epiteliului este în funcţie de natura furajelor ingerate. Lamina propria este un ţesut conjunctiv lax ce conţine mai ales în regiunea comisurilor buzelor, glande salivare tubulo-acinoase, mucoase la rumegătoare mici şi carnivore şi seroase la restul animalelor.

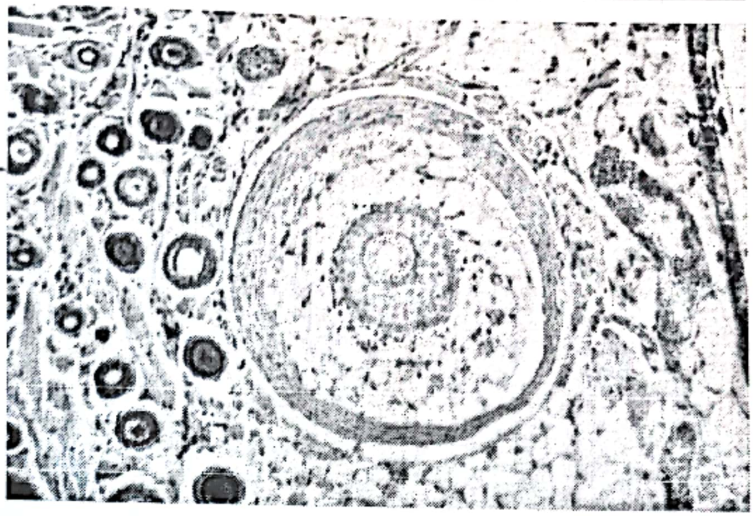

Fig. 6.1. Foliculii piloşi ai perilor obişnuiţi şi tactili din buza de pisică. Col. HEA; x 80

6.1.2. Obrajii (buccele)

De la exterior la interior se evidenţiază: *pielea, muşchii striaţi* şi *mucoasa* (epiteliul pavimentos stratificat cheratinizat sau necheratinizat în funcţie de specie şi lamina propria). În lamina propria a mucoasei se evidenţiază *glandele bucale (glande tubulo-acinoase)* ce sunt înconjurate de fascicule de rabdocite. La câine, cal şi rumegătoare mari, glandele bucale ventrale sunt seroase, în timp ce dorsalele sunt mucoase. De subliniat faptul că la rumegătoarele mari, pe faţa internă a obrajilor, mucoasa structurează o serie de papile conice cu epiteliul cheratinizat, numite papile *odontoide.*

6.1.3. Mucoasa palatină

Mucoasa palatină se întinde atât la nivelul palatului osos, cât şi a celui membranos, fiind structurată dintr-un *epiteliu pavimentos stratificat cheratinizat* şi un *corion.* În regiunea anterioară la rumegătoare, epiteliul este puternic cornificat şi corionul este format dintr-un ţesut conjunctiv fibros, structurând *bureletul incisiv.* În regiunea posterioară, corionul împreună cu epiteliul de acoperire realizează *papile dezvoltate* (*ruge palatine).* Muscularis mucosae lipseşte la acest nivel.

Submucoasa constă dintr-un ţesut conjunctiv fibros ce se continuă cu periostul osului palatin. În submucoasă se evidenţiază o bogată reţea de capilare şi sinusuri venoase ce conferă acestei regiuni proprietăţi erectile. Mucoasa palatină

Scanned with OKEN Scanner

din regiunea sa membranoasă este similară ca structură cu cea din regiunea descrisă anterior. În lamina propria a mucoasei acestei regiuni, se evidenţiază limfonoduli, glande tubulo-acinoase mucoase sau mixte la toate animalele, cu excepţia suinelor. Foliculii limfoizi (limfonodulii) structurează la cal şi rumegătoare mari *amigdala palatină*.

6.1.4. Limba

Limba este un organ musculos foarte mobil, în structura căruia intră *muşchi striaţi* orientaţi în diferite direcţii, ceea ce permite limbii mişcări complexe. În structura limbii se remarcă o *mucoasă* care vine în contact direct cu perimisiumul muşchiului lingual. Mucoasa este formată dintr-un epiteliu pavimentos stratificat cheratinizat (la unele animale şi uşor cheratinizat la altele) şi o lamina propria densă. Mucoasa linguală pe faţa inferioară a limbii este de aspect neted, iar pe faţa dorsală prezintă o serie de expansiuni numite *papile*. Acestea sunt formate dintr-un ax de ţesut conjunctiv acoperit de un epiteliu pavimentos stratificat cheratinizat. După forma şi funcţiile papilelor, acestea se clasifică în papile cu *rol mecanic (filiforme, fungiforme, foliate şi conice)* şi cu *rol gustativ* – având în structura epiteliului *muguri gustativi* (fig. 6.2) *(papile fungiforme, circumvalate, foliate)* (fig. 6.3).

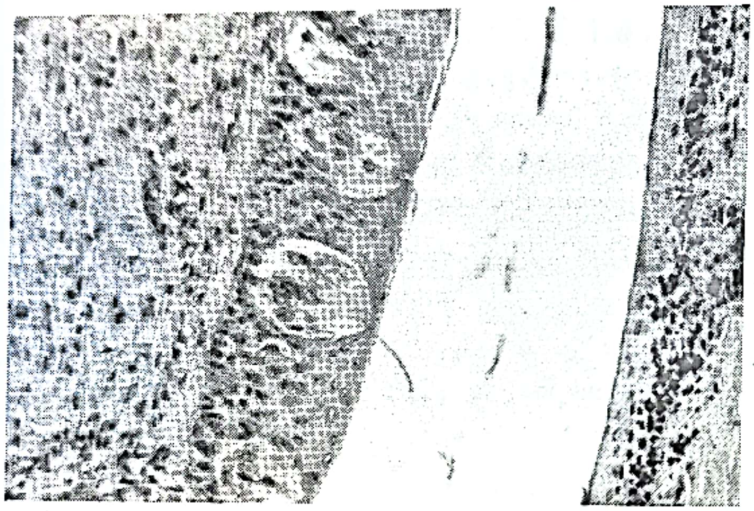

Fig. 6.2. Muguri gustativi în epiteliul papilei circumvalate la câine. Col. HE; x 200

Papilele filiforme sunt bine dezvoltate la rumegătoare şi pisică, având rol în prehensiunea hranei. Epiteliul lor este puternic cheratinizat şi în partea superficială se subdivide în mai multe prelungiri foarte efilate sub formă de dinţişori. *Papilele fungiforme* au un aspect de ciupercă simplă sau compusă la ecvine. Ele sunt răspândite printre papilele filiforme dar sunt mai rare, prezentând un epiteliu de suprafaţă mai puţin cheratinizat. Pe laturile papilei, epiteliul adăposteşte în grosimea sa *mugurii gustativi*. *Papilele foliate* sunt foarte dezvoltate la iepure şi cal, reduse la porc şi carnasiere şi lipsesc la rumegătoare. Sunt localizate în regiunea posterioară a limbii, au forma unor foi de carte, fiind formate din 8-10 pliuri mucoase dispuse perpendicular pe axul lung al limbii. Acestea conţin rari

muguri gustativi. *Papilele conice* se întâlnesc mai ales pe laturile limbii, au un aspect conic şi cheratinizarea epiteliului nu este atât de intensă. *Papilele circumvalate (caliciforme)* se găsesc spre baza limbii în număr diferit, în funcţie de specie. Ele sunt înconjurate de un *şanţ (valum)*, la baza căruia se deschid glandele de tip seros. Acestea sunt cele mai voluminoase papile (1-3 mm), în grosimea epiteliului lor lateral (care este necheratinizat sau uşor cheratinizat), se evidenţiază mugurii gustativi. Limba la păsări prezintă un epiteliu stratificat cheratinizat şi lamina propria care structurează papilele cornificate. Acestea se dispun într-un rând transvers şi pe mai multe rânduri longitudinale către plafonul gurii; mugurii gustativi lipsesc.

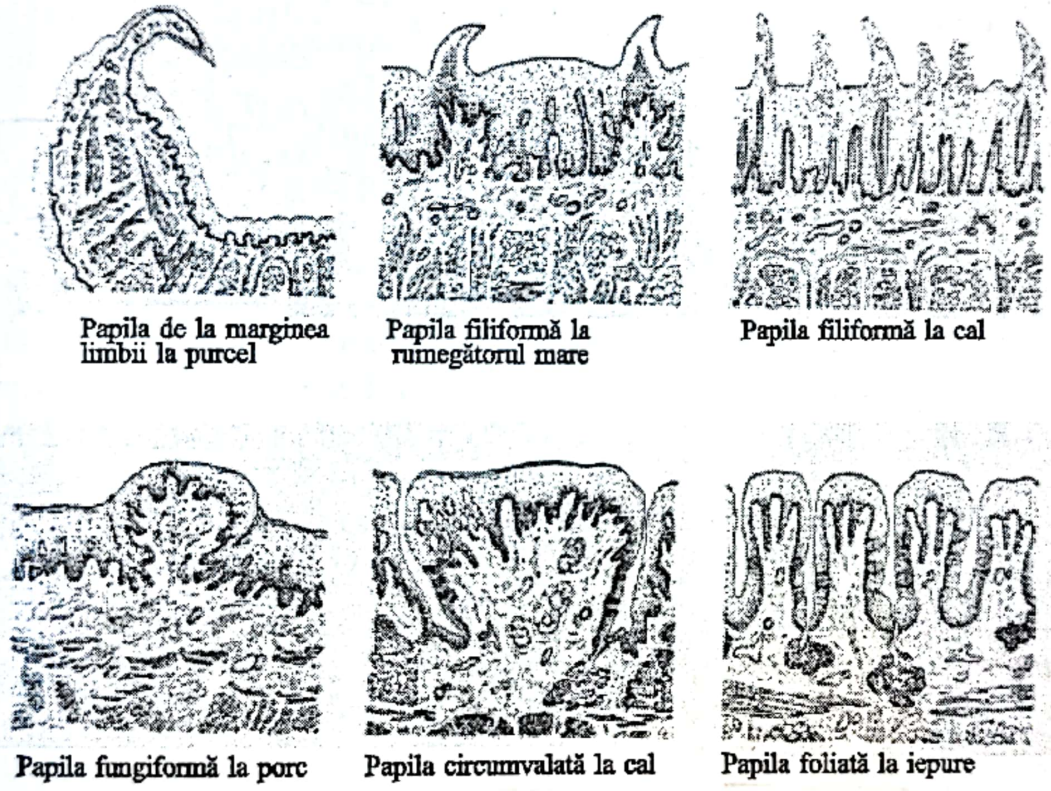

Fig. 6.3. Diferite tipuri de papile linguale la animale *(Liebich şi colab., 1999)*

6.1.5. Dinţii

Anatomic, *dinţii* sunt formaţi din trei regiuni: *coroana* (porţiunea care proemină), *gâtul* şi *rădăcina* (regiunea implantată în alveola dentară) (fig. 6.4). În interiorul dintelui se evidenţiază cavitatea care adăposteşte *pulpa dentară*. În partea profundă sau la apexul rădăcinei, cavitatea dintelui prezintă un orificiu prin care pătrund în pulpă, *vasele* şi *nervii*. Dintele în întregime este format dintr-un ţesut conjunctiv calcificat numit *dentină (ivoriu)*, care delimitează atât cavitatea cât şi

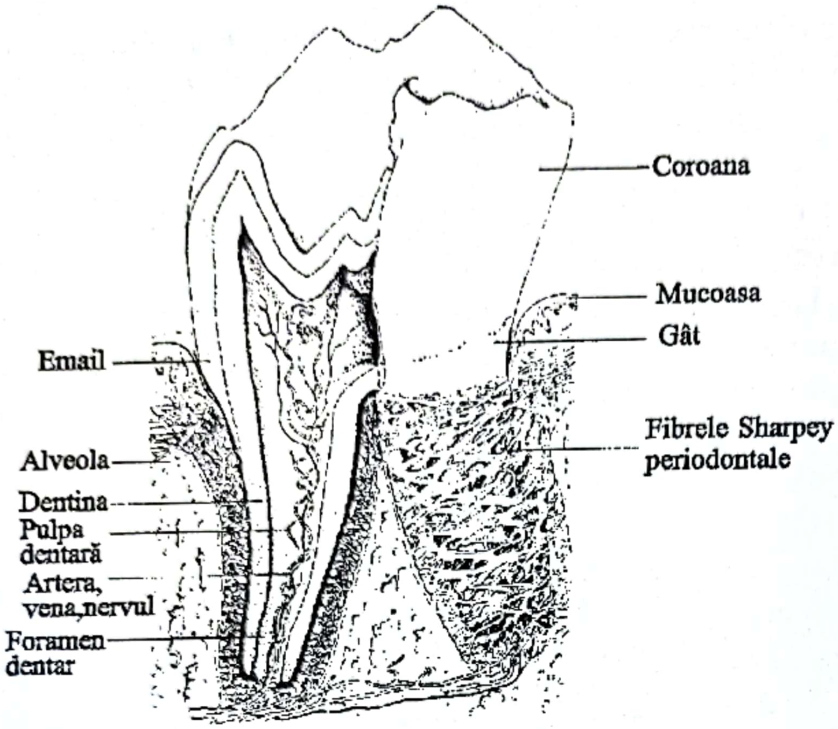

Fig. 6.4. Structura dintelui *(Liebich şi colab., 1999)*

canalul dentar. La nivelul coroanei, dentina este protejată de un țesut foarte dur numit *smalț (email),* în timp ce rădăcina este acoperită de un țesut osos particular (*cement*), care de fapt nu face parte din structura dintelui, fiind un țesut osos modificat. În structura histologică a dintelui se descriu: *țesuturi dure (dentina şi smaltul); țesuturi moi (pulpa dentară)* şi *parodonțiul* ce cuprinde straturi moi cât şi dure *(gingia, ligamentul alveolo-dentar, cementul dentar* şi *peretele osos al alveolei dentare*).

Dentina (ivoriul) este de origine conjunctivo-mezenchimatoasă, fiind primul țesut dur care ia naştere în decursul dezvoltării dinților pe seama activității secretorii a odontoblastelor. Din punct de vedere chimic, conține 62-70 % materii anorganice reprezentate prin fosfat de calciu şi magneziu şi 30-38 % materie organică în care proporția de apă este de 10-15 %. Dentina delimitează cavitatea pulpară şi canalul dentar din rădăcină. La MO, dentina apare străbătută de numeroase canale numite *canalicule dentinale*, care se deschid prin capătul intern (de 2-3 μm) în *camera pulpară.* Capătul lor extern cu un diametru mai mic (1 μm) se termină orb la nivelul smaltului sau cementului, iar o mică parte din canalicule trec în smalț pe o distanță scurtă şi apoi se recurbează, revenind în dentină. Traiectul canaliculelor este sinuos, peretele lor fiind delimitat de un strat subțire de *predentină (teaca lui Neumann).* În interiorul fiecărui canalicul dentinal, se găseşte câte o fibră *(fibra lui Tomes)* care este prelungirea externă a endoblastelor, care sunt localizate într-un singur strat la periferia pulpei dentare (de aceea aceste celule vor fi studiate la pulpa dentară) (fig. 6.5; fig. 6.6).

Dentina intercanaliculară este formată dintr-o matrice organică ce înglobează fibre de colagen aşezate în benzi cu direcții diferite, dar predominant longitudinal față de axul mare al dintelui. În ochiurile dintre fibrele conjunctive se remarcă componentul mineral reprezentat prin cristale de hidroxiapatită situate în lungul fibrelor. Calcificarea predentinei pentru formarea dentinei se face din

Scanned with OKEN Scanner

profunzime (dinspre pulpa dentară) spre suprafață, ceea ce face ca dentina să aibă aspectul unor alternanțe de zone clare și întunecate numite *liniile de contur ale lui Owen (liniile incrementale)*. Procesul de mineralizare a predentinei nu este uniform, putând persista spații hipocalcifiate sau lipsite de calciu *(spații Czermak)*. Aceste spații sunt dispuse la nivelul joncțiunii dentină-smalț sau dentină-cement, pe unul sau două rânduri formând *stratul granular (Tomes)*. Dentina este un țesut avascular, nutriția ei făcându-se prin intermediul unui lichid seros *(limfa dentară)* prezentă în canaliculele dentinale.

Smalțul (emailul) este de natură epitelială și este cel mai dur țesut din organismul animal. Se uzează numai prin el însuși, adică prin frecarea dinților între ei. Din punct de vedere chimic este format din 95-97 % săruri anorganice dintre care fosfatul de calciu reprezintă 90 %, apa 1-4 % și 0,2-0,8 % substanțe organice. În compoziția minerală a smalțului se remarcă fluoruri de sodiu și potasiu, care imprimă duritatea acestui țesut. Smalțul este un țesut acelular, format dintr-un

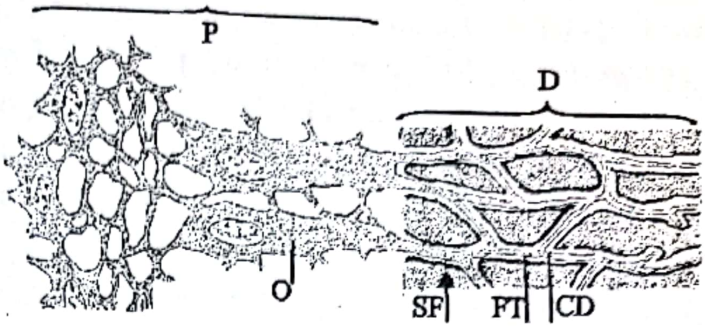

Fig. 6.5. Structura dentinei: P-pulpa dentară; D-dentina, O-odontoblaste; FT-fibrele Tomes; CD-canalicul dentinal; SF-substanța fundamentală

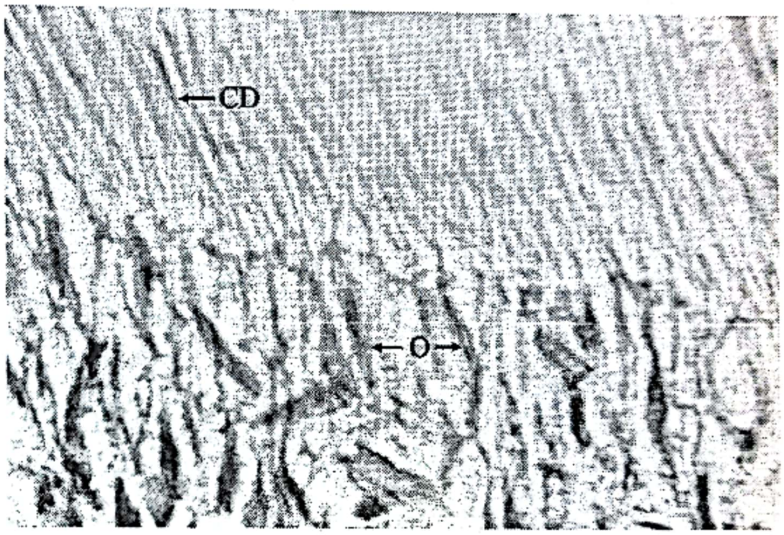

Fig. 6.6. Dinte de purcel, structura dentinei: CD-canaliculele dentinale cu fibre Tomes; O-odontoblaste. Col. HE; x 400

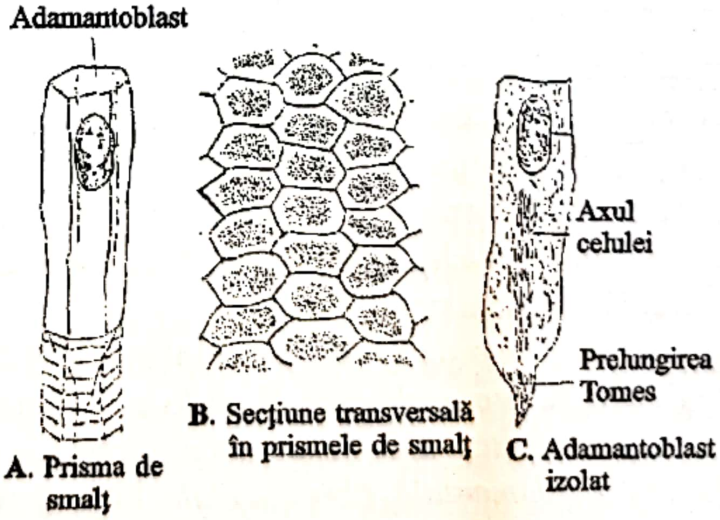

Fig. 6.7. Smalțul dentar cu adamantoblaste

Scanned with OKEN Scanner

sistem de prisme, *prisme adamantiene* şi dintr-o substanţă de legătură *(substanţa interprismatică).* Prismele de smalţ prezintă 5-6 feţe cu diametrul de 4 µm şi lungimea de 1-2 mm (fig. 6.7). Ele sunt aşezate paralele între ele şi cu axul lung al dintelui. Fiecare prismă prezintă de-a lungul ei o serie de linii paralele întunecate şi clare, echidistante, numite *striile lui Retzius,* care reprezintă depunerea ciclică a matricei smalţului şi a calcificării sale.

Smalţul elaborat de adamantoblaste. La ME, fiecare prismă este formată dintr-o matrice organică în care se găsesc fibrile fine cu diametrul de 50-100 Å şi cristale de hidroxiapatită lungi de 500-700 Å, localizate printre fibrile. Adamantoblastul în perioada formării emailului, se găseşte la suprafaţa dentinei şi prezintă ca organite foarte dezvoltate aparatul Golgi, reticulul endoplasmic granular şi mitocondrii. Emailul este elaborat la nivelul reticulului endoplasmic granular şi aparatului Golgi al adamantoblastelor sub formă de preemail, care este antrenat din celule prin membranele laterale ale prelungirilor Tomes. În acest mod rezultă *prismele smalţului.*

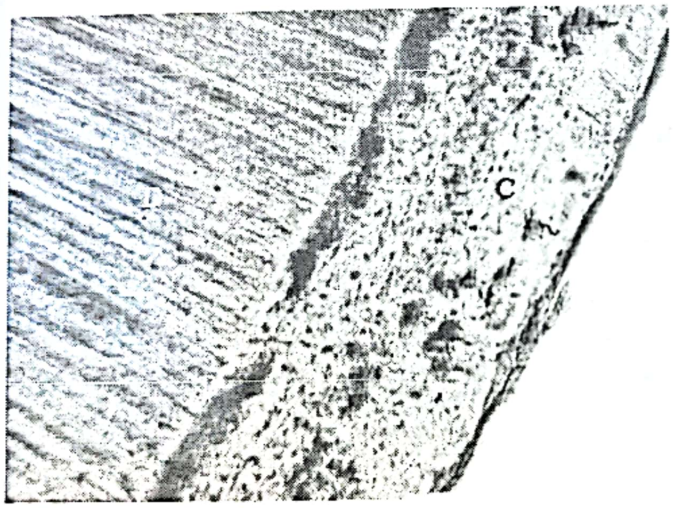

Fig. 6.8. Dinte uscat de purcel: C-cement cu cementocite; D-dentina cu canalicule dentinale; x 200

Cementul este o structură celulară similară cu osul şi este format dintr-o substanţă fundamentală calcificată în care se găsesc *cămăruţele (cementoplaste),* care se unesc între ele prin canalicule foarte fine. Acestea se anastomozează cu canaliculele dentinale, iar pe de altă parte, se deschid în spaţiul alveolo-dentar. În cementoplaste se remarcă *cementocite* (fig. 6.8), care iau naştere din *cementoblaste,* celule tinere care generează cementul. Acestea sunt celule mari de 30-60 µm, cu numeroase prelungiri şi cu citoplasma intens bazofilă. Ele conţin fosfataza alcalină cu rol în mineralizare. Electronomicroscopic, se evidenţiază organitele implicate în cementogeneză (reticulul endoplasmic granular, ribozomi, aparatul Golgi şi mitocondrii).

Pulpa dentară reprezintă ţesutul moale al dintelui şi ocupă camera pulpară. Este de origine mezenchimală, fiind foarte vascularizată şi inervată. Se continuă prin orificiul radicular cu ţesutul conjunctiv peridentar. Pulpa este formată din *substanţă fundamentală, fibre* şi *celule.* Substanţa fundamentală este de aspectul unei mase hialine de aspect gelatinos, în ea evidenţiindu-se fibrele de reticulină şi

Scanned with OKEN Scanner

celulele. Pe măsura înaintării în vârstă a animalului, predomină fibrele de colagen. Dintre celulele cele mai importante sunt *odontoblastele*, localizate la periferia pulpei dentare şi *fibrocitele*, localizate central.

Odontoblastele sunt celule mari (20-30 μm) dispuse la periferia pulpei dentare pe un singur rând. Ele prezintă numeroase prelungiri, cea apicală situată spre dentină este mai lungă şi se numeşte *fibra Tomes*. În jurul ei se elaborează dentina în straturi succesive. Nucleii celulelor sunt situaţi la diferite înălţimi, ceea ce dă aspectul de pseudostratificare acestui rând de celule. Ele se leagă între ele prin joncţiuni celulare. În citoplasmă se evidenţiază organitele implicate în procesele de proteinosinteză: reticulul endoplasmic granular, ribozomii, mitocondriile şi aparatul Golgi, unde se formează veziculele de secreţie. Pe măsură ce elaborează predentina, aceasta se dispune sub formă de straturi, edificând dentina. După ce au elaborat, odontoblastele se retrag, antrenând după ele şi prelungirea, în locul ei rămânând canaliculul dentinal.

Ligamentul alveolo-dentar este format din fascicule puternice de fibre colagene situate în spaţiul dintre dinte, respectiv cement şi alveola dentară. Printre fasciculele de fibre de colagen se remarcă un ţesut conjunctiv lax delicat. Fibrele de colagen pătrund în cement, asemănătoare fibrelor Sharpey la os, iar pe de altă parte se fixează de osul alveolar. La rumegătoare, ligamentul alveolo-dentar este mai lung format din fibre de colagen şi elastice, care înlesneşte mişcarea specifică a incisivilor în alveole.

Gingia este o modificare adaptativă a mucoasei bucale, ce formează în jurul dinţilor un inel prin care îi fixează de oasele maxilare. Este formată dintr-un epiteliu pavimentos stratificat cheratinizat şi dintr-o lamina propria reprezentată printr-un ţesut conjunctiv fibros. Gingia este aderentă de cement prin intermediul unei membrane bogată în proteoglicani, PAS-pozitivă.

Dezvoltarea dinţilor. Dinţii sunt de origine *mezenchimală* şi *ectodermică (smalţul)*. În timpul vieţii embrionare pe marginile viitoarelor maxilare, epiteliul oral dă naştere unei creste în formă de potcoavă numită *lama dentară*, care se înfundă în mezenchimul subiacent. Pe suprafaţa sa labială se formează îngroşări în formă de măciucă numite *muguri dentari,* care apoi iau formă ovoidă, extremitatea lor profundă devine mai umflată şi schiţează viitorul organ al smalţului *(organul adamantin)*, din care va lua naştere *smalţul*. Ţesutul mezenchimal subiacent proliferează, devine mai dens şi împinge în sus ca o papilă, extremitatea profundă a mugurelui epitelial. Acest mugure ia forma unui capişon, apoi a unui clopot, acoperind masa mezenchimală. Acest germene dentar epitelio-mezenchimatos se numeşte *folicul dentar*, ce este constituit din celule epiteliale, viitoarele adamantoblaste care vor genera smalţul şi din papila mezenchimatoasă în care se vor diferenţia odontoblastele ce vor genera dentina.

Scanned with OKEN Scanner

6.1.6. Glandele salivare

Glandele salivare sunt glande anexe ale tubului digestiv din regiunea antediafragmatică şi ele se clasifică în *glande salivare mici (minore)* şi *glande salivare mari (majore).*

Glandele salivare mici (minore) se găsesc situate în lamina propria a mucoasei bucale. Ele sunt de tip tubulo-acinos, cu secreţie mucoasă sau mixtă în funcţie de specie. Repartizarea lor în mucoasa cavităţii bucale, a fost prezentată la descrierea regiunilor respective (glande labiale, linguale, palatine).

Glandele salivare mari (majore) îşi drenează secreţia printr-un canal *(glandele monostomatice: parotida, mandibulara, sublinguala monostomatică)* sau prin mai multe canale proprii *(polistomatice: glandele bucale, sublinguala polistomatică).*

Histo- şi morfogeneza glandelor salivare mari. În zona stomodeumului, la embrion, apar trei perechi de muguri epiteliali, din care se vor dezvolta glandele salivare. Mugurii se invaginează, situându-se sub mucoasa bucală şi rămân legaţi de suprafaţă printr-un *canal de excreţie.* Tipul de glandă salivară şi dezvoltarea acesteia sunt legate de particularităţile de specie şi corelate cu mediul de viaţă şi tipul de hrană. Mamiferele acvatice, trăind într-un mediu ce dizolvă hrana, au glandele slab dezvoltate, iar erbivorele, care au nevoie de cantităţi mari de salivă lubrefiantă, le au foarte dezvoltate.

La purcei, urmărind morfogeneza şi metabolismul în perioada 5-54 zile după naştere, s-a constatat formarea de noi acini şi canalicule de excreţie din blastemul de rezervă, prin următoarele mecanisme *(S. Botărel şi colab., 1982)*: grupe (muguri) de celule blastemice se izolează printr-o limitantă conjunctivă – lamina bazală – a viitorului acin; celulele din centrul mugurelui se lizează prin vacuolizare, cele de la periferie se metaplaziază, devin cubice, apoi iau forma de piramidă. În celulele piramidale ergastoplasma este bine reprezentată, mai ales în parotidă, încă din prima decadă de viaţă. În organizarea canaliculilor salivari se manifestă acelaşi mecanism. Numărul de canalicule salivare este mai mic în glanda parotidă (salivă mai fluidă) şi mai mare în mandibulară şi sublinguală (saliva mai vâscoasă). La sfârşitul decadei a III-a de viaţă, în interstiţiul conjunctiv, pericanalicular şi periacinos, apar plasmocite şi limfocite.

Glandele salivare mari au următorul plan general de structurare:

- *Ţesut de înveliş şi susţinere*
  - capsula
  - septe
  - stroma reticulară

- *Parenchim* — unităţile morfo-funcţionale (acinii)
- *Parenchim* — canalele intralobulare (Boll şi Pflüger)
- *Canale* — intralobulare — canalicul Boll – epiteliul cubic
- *Canale* — intralobulare — canal Pflüger – epiteliul prismatic
- *Canale* — interlobulare – epiteliul prismatic
- *Canale* — colectoare – epiteliul bistratificat

Capsula este un ţesut conjunctiv semiorientat, încadrată în membranele fibroase. *Septele conjunctive* împart teritoriul glandular în *lobi* şi *lobuli*. În interiorul lobulilor se evidenţiază o *stromă reticulară* delicată periacinoasă *(acinul reprezentând unitatea morfo-funcţională a glandei).* Septele reprezintă căile de abordare a glandei de către vase şi nervi. *Parenchimul* este format din *acini* care, după structură şi compoziţia chimică a secreţiei, pot fi: *seroşi, mucoşi şi micşti.* Canalele care servesc drept conducte pentru eliminarea secreţiei, se clasifică în: *canale intralobulare (Boll cu epiteliul cubic, Pflüger cu epiteliul prismatic), canale interlobulare cu epiteliul prismatic* şi *canalul colector (principal) cu epiteliul bistratificat* (fig. 6.9), care în apropierea deschiderii în cavitatea bucală devine pavimentos stratificat. Structura canalelor Pflüger demonstrează că ele nu servesc numai pentru eliminarea secreţiei, ci au un rol activ în transportul de ioni şi apă (reabsorbţia apei şi deci concentrarea salivei). Celulele canalelor Pflüger prezintă la polul apical microvilii, iar citoplasma polului bazal este striată, aspect dat de numeroasele mitocondrii prezente în această regiune.

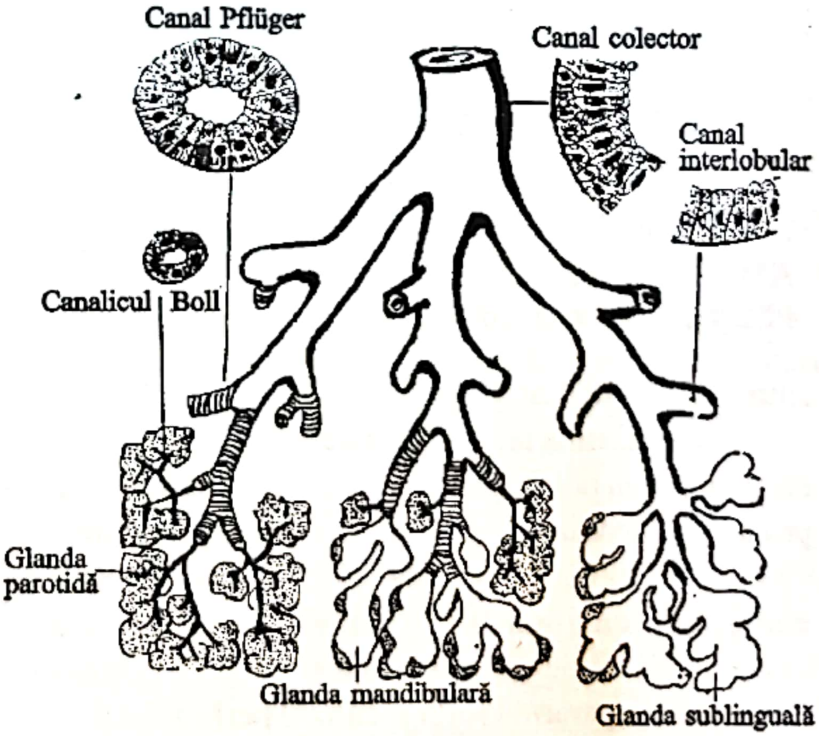

Fig. 6.9. Schema de organizare a glandelor salivare mari

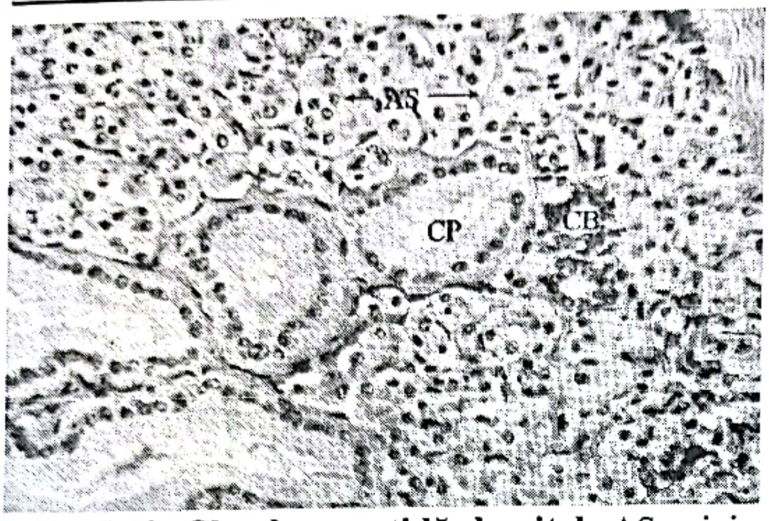

Fig. 6.10. Glanda parotidă de vițel: AS-acini seroşi; CB-canalicul Boll; CP-canal Pflüger. Col. HEA; x 200

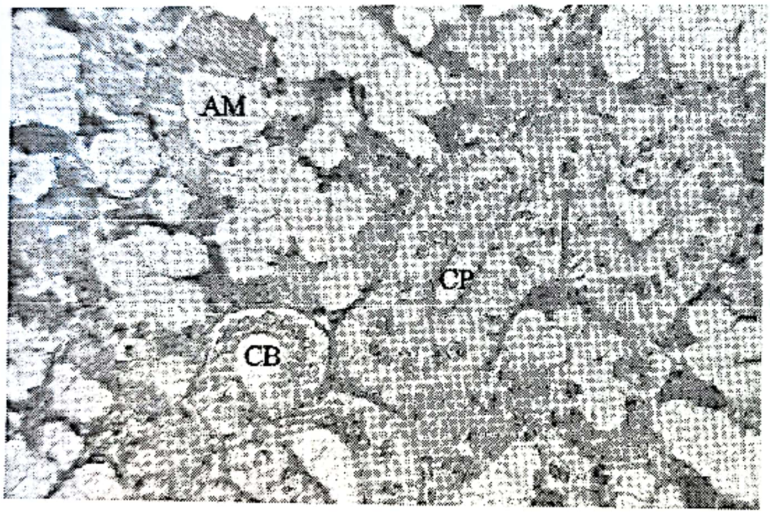

Fig. 6.11. Glanda mandibulară de vițel: AM-acini micşti; CB-canalicul Boll; CP-canal Pflüger. Col. Papanicolau; x 200

Glandele în funcţie de specificul secreţiei lor, sunt *seroase (parotidele la toate animalele domestice), mucoase (mandibularele şi sublingualele la câine) şi mixte (sublingualele şi mandibularele la cal şi rumegătoarele mari)* (fig. 6.10; fig. 6.11; fig. 6.12). Glandele seroase elaborează o secreţie fluidă ce conţine amilază, maltază şi ptialină care iniţiază digestia glucidelor în cavitatea bucală. Unităţile funcţionale ale acestor glande sunt: *acinul seros, acinul mucos* şi *acinul mixt.*

Acinul seros este unitatea morfo-funcţională a glandei parotide. Acesta este format din celule prismatice înalte, inserate pe lamina bazală. Prin polul lor apical aceste celule circumscriu un *lumen strâmt* abia vizibil. Fiecare celulă are o bază largă şi un pol apical efilat. Nucleii sunt veziculoşi, situaţi la limita dintre $^1/_3$ mijlocie şi cea bazală a celulei.

Citoplasma regiunii bazale este intens bazofilă (ergastoplasma) (*ergasteyl* = a elabora), iar la polul apical se remarcă granule de zimogen (*zim* = enzimă ; *genao* = a produce). Secreţia este fluidă şi este antrenată în lumenul strâmt al acinului.

Pentru celula seroasă ce intră în structura acinilor seroşi este caracteristic elaborarea enzimelor (proteinelor), prezentând pentru aceasta ca organite dezvoltate : reticulul endoplasmic granular (ergastoplasma) la bază, mitocondrii, ribozomi şi aparatul Golgi localizat perinuclear.

Acinul mucos este unitatea morfo-funcţională a glandei mucoase (glanda mandibulară şi sublinguală la câine). Este format din numeroase celule prismatice

joase, a căror pol apical delimitează un lumen larg. Nucleii sunt aplatizați, deformați și discoidali, situați la baza celulei. Prin baza lor, celulele se sprijină pe o lamină bazală. În citoplasma polului apical se remarcă numeroase granule de mucigen care, prin exocitoză, dau mucusul. Acesta este vâscos, filant și bogat în glicoproteine acide și neutre, evidențiabile prin metoda PAS-albastru Alcian. Organitele care participă la elaborarea mucusului (glicoproteine acide și neutre) sunt : reticulul endoplasmic granular, aparatul Golgi și mitocondriile.

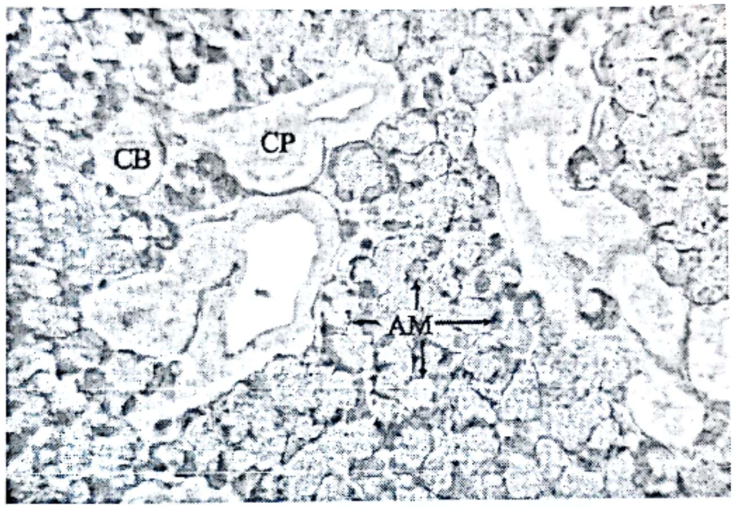

Fig. 6.12. Glanda sublinguală monostomatică de vițel: AM-acini micști; CB-canalicul Boll; CP-canal Pflüger. Col. albastru Alcian; x 200

La celula mucoasă din structura acinilor mucoși, ca organite dezvoltate se remarcă : reticulul endoplasmic granular (pentru partea proteică a secreției), aparatul Golgi (elaborează poliozidele), mitocondriile și ribozomii. Celulele mucoase elaborează proteoglicani (glicoproteine) formați din oze și proteine.

Acinul mixt este unitatea morfofuncțională a glandelor mixte (mandibulară și sublinguală), care secretă un amestec din cele două tipuri de secreție (seroasă și mucoasă). Acinul mixt este format din celule mucoase, care sunt mai numeroase reprezentând 4/5 din volumul acinului, localizate spre interior și celule seroase în număr redus (două, trei sau patru) situate la periferie, luând aspectul de cornuleț sau semilună *(semiluna Gianuzzi)*. Aceasta apare mai închisă la culoare datorită prezenței ergastoplasmei în celulele ce o compun. Secreția lor seroasă este antrenată prin spațiile dintre celulele mucoase în lumenul acinului, unde se amestecă cu secreția mucoasă. Întreaga formațiune este înconjurată de lamina bazală, care servește ca suport atât pentru celulele mucoase, cât și pentru cele seroase.

6.2. Faringele

Faringele este un conduct musculo-membranos format din : *mucoasă, submucoasă, musculoasă* și *țesut conjunctiv lax (adventiția).*

Mucoasa este structurată din epiteliu și lamina propria. Epiteliul mucoasei are o structură diferită în funcție de cele trei zone ale faringelui : *pavimentos stratificat de tip bucal* în orofaringe, *pseudostratificat ciliat* în nasofaringe și laringofaringe. Lamina propria în toate regiunile sale prezintă glande și infiltrații limfoide. În orofaringe se remarcă numeroși limfonoduli în lamina propria, ce

formează *tonsila faringiană*. *Submucoasa* este reprezentată de o aponevroză fibroasă, pe care se inseră mușchii faringieni. *Stratul muscular* este format din rabdocite dispuse pe două planuri, unul *intern circular* și altul *extern longitudinal*, care în unele regiuni devine oblic.

6.3. Esofagul

În structura esofagului intră aceleași patru tunici : *mucoasa, submucoasa, musculoasa* și *adventiția* în regiunea cervicală, care devine *seroasă* în porțiunea intraabdominală. *Mucoasa* este caracterizată prin faptul că prezintă pliuri longitudinale, formate dintr-un epiteliu pavimentos stratificat puternic cheratinizat la rumegătoare și păsări, mai puțin la cal, foarte puțin la porc și necheratinizat la carnivore. Lamina propria este bogată în fibre elastice. La acest nivel se evidențiază în mod ocazional, limfonoduli. Muscularis mucosae este reprezentat de mănunchiuri de fibre musculare netede dispuse spiralat pe toată lungimea esofagului la cal și rumegătoare; sub forma unui strat incomplet, în $^1/_3$ posterioară la porc și câine (fig. 6.13). *Submucoasa* este reprezentată de un țesut conjunctiv lax cu multe fibre elastice, foarte vascularizat și inervat, ea conține glande tubulo-acinoase, mucoase simple sau ramificate, a căror localizare variază în funcție de specie. Astfel, la cal, rumegătoare și pisică sunt localizate în regiunea joncțiunii faringo-esofagiene, la porc și păsări în prima jumătate a esofagului, în timp ce la câine sunt localizate pe toată lungimea esofagului.

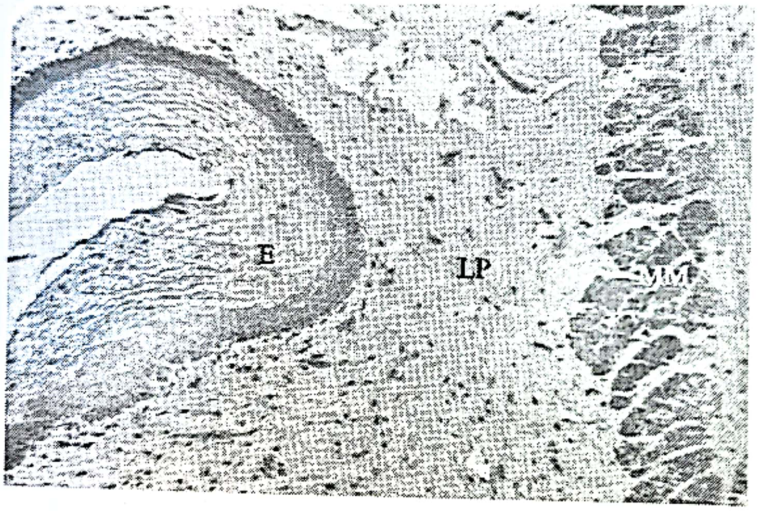

Fig. 6.13. Esofag de purcel, $^1/_3$ mijlocie :
E-epiteliu pavimentos stratificat ușor cheratinizat ; LP-lamina propria ; MM-muscularis mucosae. Col. HE ; x 80

Musculoasa constă dintr-un strat circular intern și altul longitudinal extern. Mușchii sunt striați și netezi în funcție de specie și de regiunea esofagului. Astfel, se remarcă rabdocite pe toată lungimea esofagului până la nivelul stomacului la rumegătoare și câine, pe toată lumgimea sa cu excepția ultimei porțiuni de 5 cm la porc și în primele 2/3 ale esofagului la cal și pisică. *Adventiția* este prezentă în regiunea cervicală a esofagului, fiind un țesut conjunctiv lax, în timp ce în regiunea toracică și abdominală este un țesut mezotelio-fasciculat (seroasă).

Scanned with OKEN Scanner

6.3.1. Guşa (ingluvia) la păsări

Guşa (ingluvia) este o dilataţie a esofagului specifică unor specii de păsări formată din : *mucoasă, submucoasă, musculoasă* şi *adventiţie.* Ingluvia lipseşte la struţ şi este discutabilă la palmipede. La boboci nu poate fi delimitată, iar la adulte este o dilataţie fuziformă, fără a avea rolul de rezervor de la galinacee. *Mucoasa* este plisată şi are un epiteliu pavimentos stratificat intens cheratinizat şi o lamina propria cu numeroase fibre elastice. Structura ingluviei în ceea ce priveşte mucoasa se aseamănă foarte mult cu structura esofagului, cu menţiunea că la acest nivel lipsesc glandele din submucoasă. Ele sunt prezente numai la nivelul joncţiunii esofagului cu guşa (fig. 6.14). În porţiunea diverticulară a ei, ele lipsesc. *Submucoasa* este formată dintr-un ţesut conjunctiv lax cu numeroase fibre elastice. *Musculoasa* prezintă cele două straturi caracteristice întâlnite şi la esofag, la care se adaugă un al treilea strat, plexiform, care permite dilatarea organului. *Adventiţia* este un ţesut conjunctiv lax. La porumbel, atât la femelă cât şi la mascul, guşa produce un lichid trofic numit *« laptele ingluvial »*, care este hrana pentru puii săi. Producerea acestei secreţii este controlată de prolactină (PRL). Compoziţia ei seamănă foarte mult cu aceea a laptelui de iepuroaică, fiind bogată în lipide şi proteine. Astfel, *« laptele ingluvial »* conţine 6 % lipide, 12 % proteine şi 1,5 % săruri minerale *(Morice-1970, citat de Alamargot-1982).* Producerea secreţiei se realizează prin proliferarea epiteliului ingluvial la aproximativ opt zile de la începerea clocitului. Secreţia propriu-zisă se produce cu a 16-a zi de clocit şi se menţine până la două săptămâni după ecloziune. Secreţia are loc atât prin descuamarea celulelor epiteliului ingluvial care trec prin citoliză, încărcându-se cu lipide, cât şi prin activitatea glandelor din mucoasa ingluviei.



Fig. 6.14. Ingluvia de găină, la nivelul joncţiunii cu esofagul : E-epiteliu pavimentos stratificat intens cheratinizat ; GM-glande mucoase în lamina propria. Col. HEA ; x 80

6.4. Stomacul

Stomacul se prezintă ca un organ cavitar, glandulo-muscular, *monocavitar (necompartimentat)* la suine, carnivore, ecvine, leporide şi *policavitar (pluricompartimentat)* la rumegătoare. La păsări prezintă două compartimente : *ventriculul (porţiunea musculară)* şi *proventriculul (porţiunea glandulară).*

6.4.1. Stomacul monocavitar (necompartimentat)

Peretele stomacului monocavitar este constituit din patru tunici : *mucoasa, submucoasa, musculoasa şi seroasa. Mucoasa gastrică* cuprinde epiteliul, lamina propria cu glande, muscularis mucosae şi infiltraţii limfoide la baza glandelor. Grosimea mucoasei este variabilă în funcţie de specie şi de cele trei regiuni ale stomacului. Mucoasa prezintă numeroase pliuri care în regiunea fundică se orientează longitudinal încât realizează un relief caracteristic stomacului. Acestea sunt mai proeminente când stomacul este gol. La examenul sub lupă, se remarcă prezenţa numeroaselor cripte gastrice *(infundibuli gastrici)*, care rezultă din înfundarea epiteliului de suprafaţă (fig. 6.15). Acestea sunt puţin adânci, ocupând $^1/_5$ din grosimea mucoasei în regiunea fundică, în timp ce în regiunea pilorică sunt mai adânci, reprezentând $^1/_2$ din grosimea mucoasei. În fundul acestor cripte se deschid glandele prezente în lamina propria şi care, după localizarea lor, se clasifică în: *cardiale, fundice (gastrice propriu-zise)* şi *pilorice.* Epiteliul de suprafaţă ce acoperă infundibulii este prismatic simplu, format din *celule mucoase* a căror morfologie variază în funcţie de regiunea infundibulului (fig. 6.16). Astfel, spre suprafaţă sunt prismatice înalte, iar la baza infundibulului prezintă o porţiune efilată mai îngustă, care le dă posibilitatea să se grupeze în fundul criptelor. Aceste celule sunt legate între ele prin *desmozomi* şi prezintă la polul apical *microvili*, acoperiţi cu formaţiuni fibrilare orientate perpendicular pe plasmalemă, denumite *spiculi* care se ramifică şi foarte des se leagă cu spiculii microvilozităţilor învecinate. La ME celula prezintă organitele dezvoltate pentru realizarea unei secreţii glicoproteice specifice: reticulul endoplasmic granular, ribozomii, aparatul Golgi şi mitocondriile. Secreţia se acumulează la polul apical al celulelor sub formă de granule de mucigen care în final vor da mucusul, cu rol de protecţie a suprafeţei mucoasei gastrice. Celulele de la baza infundibulului constituie o rezervă (celulele stem) pentru celulele de suprafaţă şi pentru celulele glandelor din lamina propria pe care le înlocuiesc în eventualitatea când acestea ar fi distruse (fig. 6.17). În lamina propria, apar glandele stomacului *(cardiale, fundice şi pilorice).* Acestea derivă din endoderm, sunt exocrine (se deschid la baza infundibulilor gastrici), tubuloase simple, uneori cu baza ramificată şi merocrine.

Scanned with OKEN Scanner

Glandele fundice fiind cele mai numeroase, se vor descrie în extenso. Ele sunt formate din trei regiuni : *gât* (conține predominant *celule mucoase*, puține *celule principale* și câteva *celule parietale*); *corp* (conține îndeosebi *celule principale* și *parietale*) și *fund* (cu *celule principale*, puține *celule parietale* și *celule argentafine*). *Celulele mucoase* sunt localizate numai în regiunea gâtului, fiind celule tipice mucoase, dar de aspect cubic, cu o citoplasmă intens bazofilă. Ele realizează trecerea epiteliului glandular în epiteliul ce acoperă infundibulii gastrici. *Celulele principale*

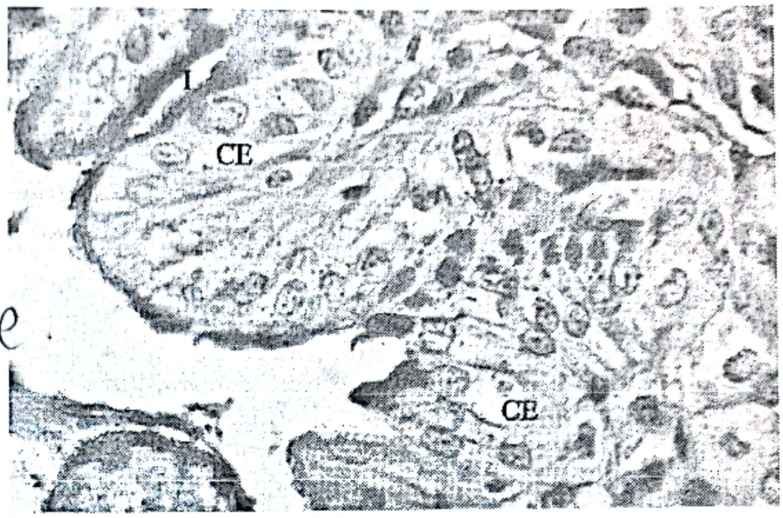

Fig. 6.15. Mucoasa gastrică de purcel: CE-celulele epiteliale ale infundibulilor (I) încărcate cu proteoglicani. Col. PAS ; x 200

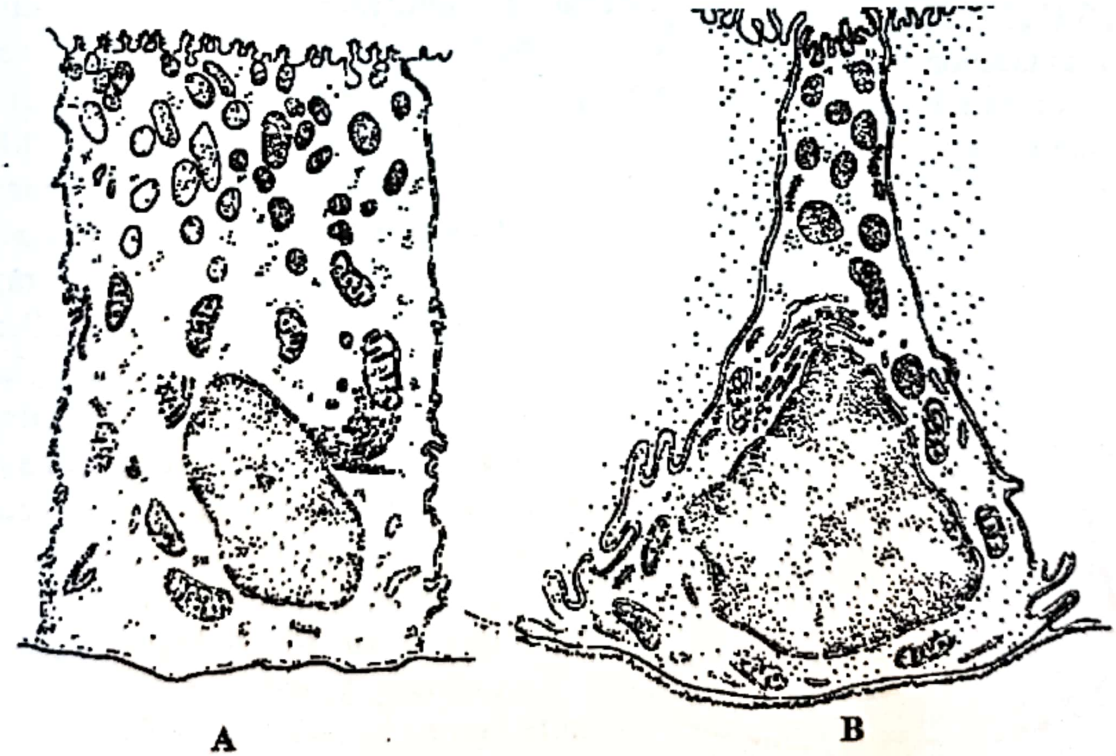

Fig. 6.16. Celula mucoasă din epiteliul infundibulului : A-de la suprafață; B-de la bază

sunt celule tipice elaboratoare de proteine (granule de zimogen). La ME prezintă organitele dezvoltate, în special cele implicate în sinteza proteinelor (fig. 6.18). Acestea conțin în citoplasma polului apical granule de *pepsinogen* (care

Scanned with OKEN Scanner

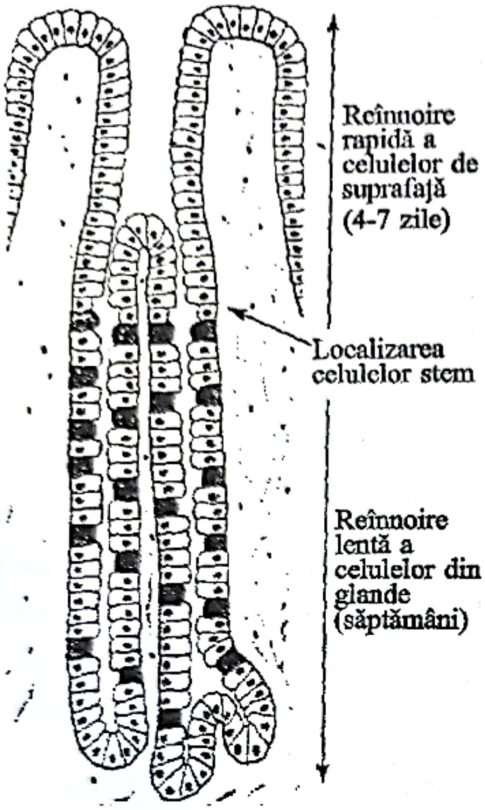

Fig. 6.17. Mucoasa gastrică : sensul bidirecțional de reînnoire a celulelor epiteliale ale infundibulilor şi ale glandelor fundice *(Junqueira şi colab., 1998)*

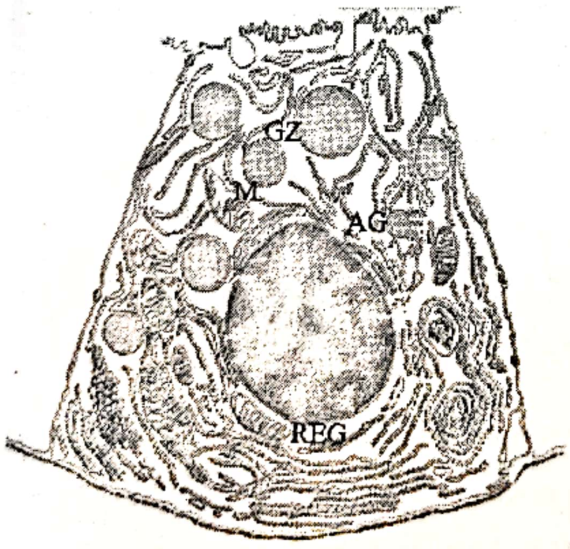

Fig. 6.18. Celula principală (zimogenică) la ME : REG-reticul endoplasmic granular ; AG-aparat Golgi ; M-mitocondrii ; GZ-granule de zimogen

hidrolizează proteinele) şi granule de *renină* (care produce coagularea laptelui în perioada alăptării tineretului). După eliberarea pepsinogenului, acesta este activat în pepsină de către acidul clorhidric.

Celulele parietale (acidofile) sunt mai rare şi se caracterizează prin împingerea lor de către celulele principale (zimogenice) spre lamina bazală (fig. 6.19), în acest mod fiind situate la distanţă de lumenul glandei. Ele menţin legătura cu lumenul, prin intermediul unor spaţii canaliculare situate între celulele principale *(canaliculi intercelulari)*. La ME prezintă *canaliculi fini intracitoplasmatici* (fig. 6.20), cu numeroşi microvili, astfel celula are o suprafaţă mare pentru elaborarea secreţiei specifice. În citoplasma ce delimitează canaliculii se evidenţiază numeroase mitocondrii care la MO sunt răspunzătoare de acidofilia citoplasmei. Ca organite se remarcă reticulul endoplasmic agranular, în contact intim cu mitocondriile şi cu limitele canaliculilor intracitoplasmatici, aparat Golgi şi lizozomi.

Celulele parietale elaborează acidul clorhidric în regiunea microvilozităţilor canaliculilor intracitoplasmatici. Pentru aceasta pledează localizarea în regiunea respectivă a peroxidazei şi a anhidrazei carbonice care sunt implicate în sinteza HCl (fig. 6.21). Ele de asemenea secretă potasiu şi un *factor intrinsec Castle,* esenţial pentru absorbţia intestinală a vitaminei B_{12} (mai puţin la pisică).

Celulele argentafine sunt localizate între lamina bazală şi celulele principale. Acestea sunt de două tipuri: *argentafine propriu-zise* şi *argirofile.*

Celulele argentafine prezintă granulaţii ce reduc fără vreun tratament adiţional argintul amoniacal, colorându-se în negru. Deoarece în unele celule,

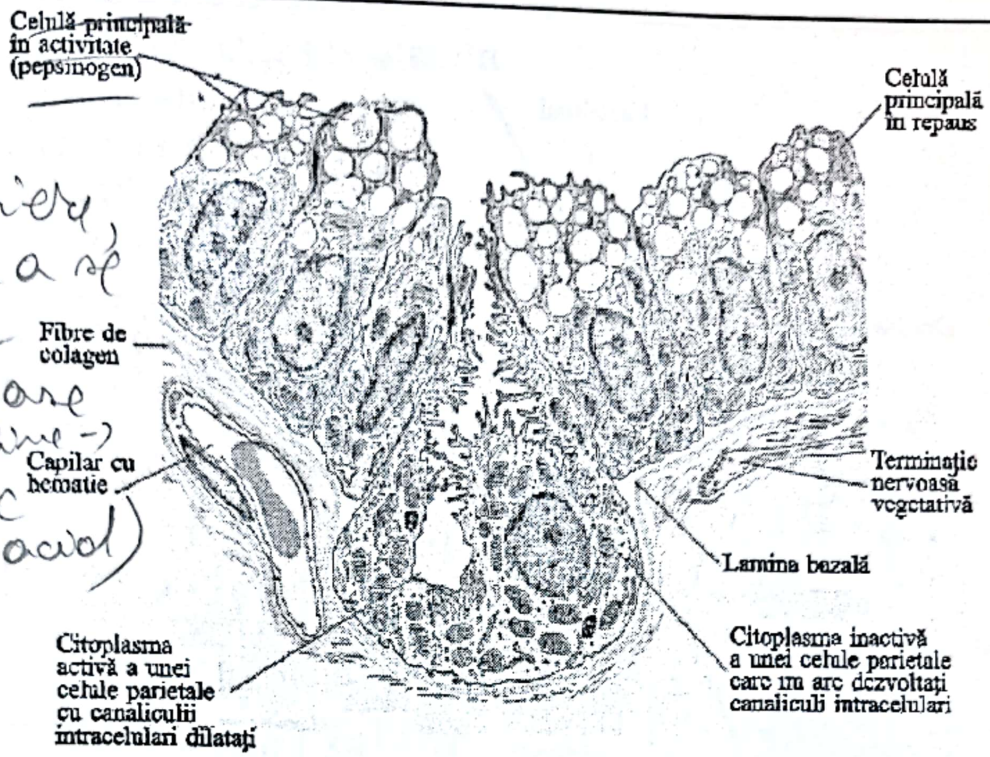

Fig. 6.19. Localizarea celulei parietale din glanda fundică *(Liebich şi colab., 1999)*

granulaţiile au şi afinitate pentru sărurile de crom (bicromat), apărând brune, acestea au fost numite şi *cromafine (enterocromafine* – EC). Acestea elaborează *serotonina (5-hi-droxitriptamina 5-HT)*. Sunt prezente în mucoasa gastrică şi cea intestinală, printre celulele epiteliului de suprafaţă, dar mai ales în cel granular. Ultrastructural, aceste celule sunt de formă piramidală, cu un complex Golgi supranuclear dezvoltat. Granulele electronodense sunt numeroase, cu diametrul de 200 nm şi conţin produsul de secreţie, *serotonina* (fig. 6.22). Această substanţă biologic activă apare şi în alte organe, dar se pare că 2/3 din întreaga cantitate este furnizată de celulele endocrine din mucoasa gastro-intestinală. Serotonina joacă un rol important în motilitatea tubului digestiv. Celulele argenta-fine secretă şi *substanţa P (motilina)*.

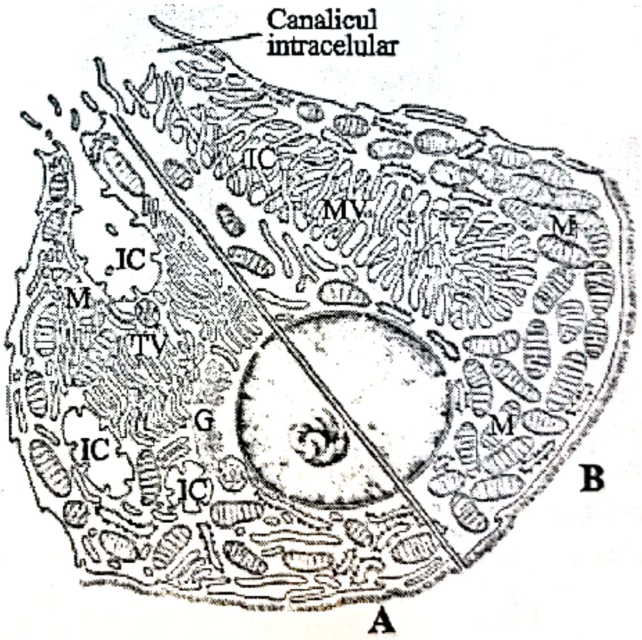

Fig. 6.20. Celula parietală la ME: A. în repaus ; B. în activitate ; TV-tubulo-veziculele dispar ca să formeze microvili (MV), ce umplu până la refuz canaliculii intracitoplasmatici (IC) ; M-mitocondrii ; G-aparat Golgi

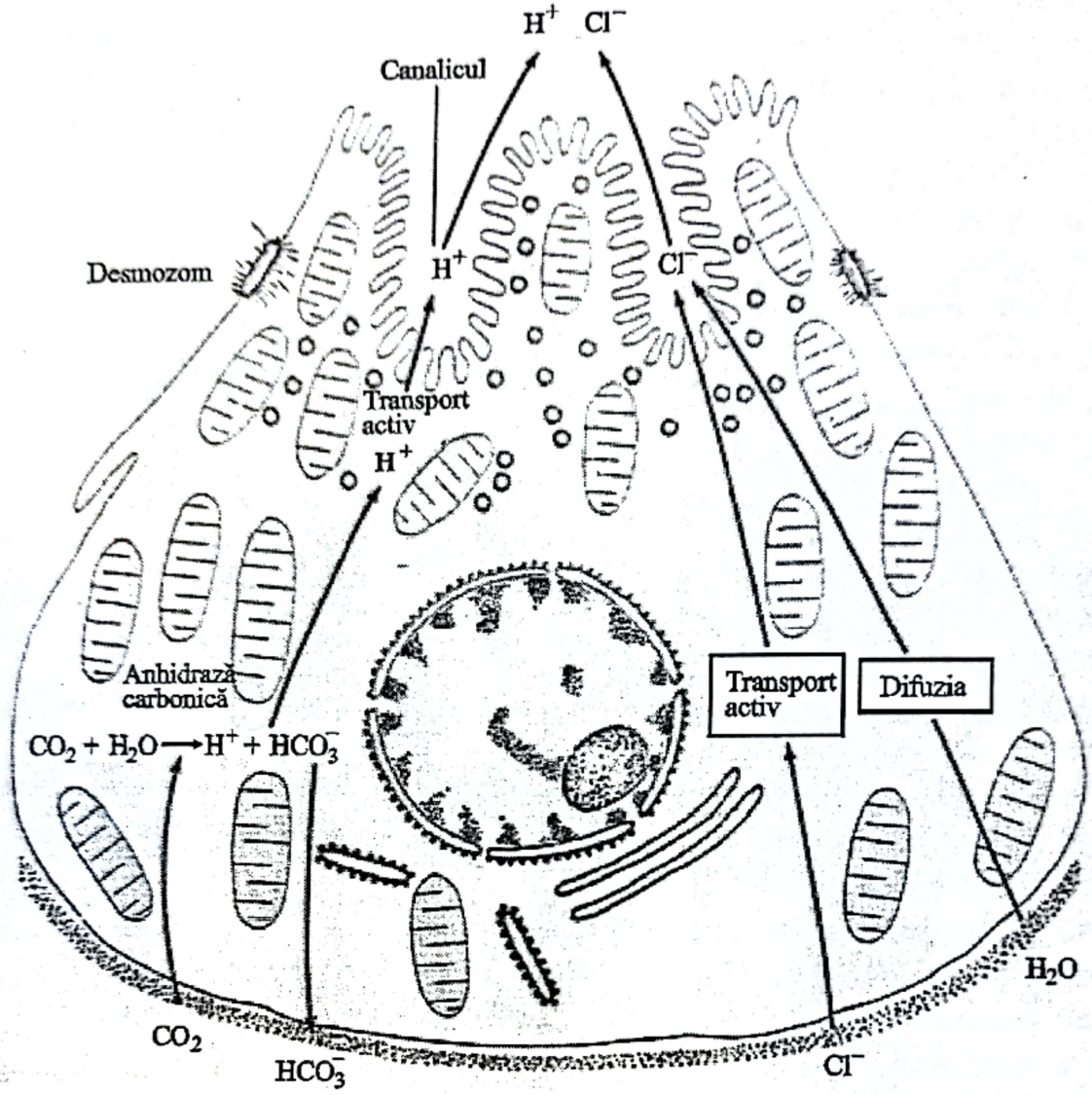

Fig. 6.21. Principalele etape ale sintezei acidului clorhidric în celula parietală : sub acțiunea anhidrazei carbonice se produce acid carbonic ; acesta disociază în ionul bicarbonic şi protonul H^+, care este pompat în lumenul stomacului ; anionul Cl^- este pompat în citoplasma celulei parietale, apoi ajunge în lumenul canaliculilor intracitoplasmatici şi în final în lumenul stomacului unde realizează cu protonul H^+, acidul clorhidric. Ionul bicarbonic se reîntoarce în sânge şi este responsabil de creşterea pH-ului sanguin în timpul digestiei *(Junqueira şi colab., 1998)*

Celulele argirofile sunt mai mici ca precedentele şi nu ajung cu polul apical la suprafața epiteliului. Granulațiile din citoplasmă sunt inegale şi au proprietatea de a reduce azotatul de argint amoniacal, numai după tratarea prealabilă cu reactivi reducători. În cadrul acestor celule, în funcție de structura organitelor şi conținutul granulelor secretorii, au fost descrise următoarele tipuri celulare: G, D, N.

Celulele G sunt mai înalte, ajung până la lumen şi au granulele sferice, cu diverse densități ultramicroscopice. Se găsesc predominant în regiunea pilorică a

stomacului, dar şi în duoden. Ele secretă *gastrina,* cu rol în stimularea formării HCl. Aceste celule fac parte din componenta APUD*) a SNED (sistemul neuroendocrin difuz) *(Pearse, 1983).*

*) Sunt celule care concentrează în citoplasma lor *amine biogene* ca : *adrenalina, noradrenalina, serotonina (5-hidroxitriptamina, 5-HT),* fie aminoacizi precursori ai acestora, din care sintetizează aminele corespondente. În aceste celule este prezentă o intensă activitate a aminoacid decarboxilazei. Datorită caracteristicii menţionate, celulele sunt denumite ca aparţinând sistemului APUD *(Amine Precursor Uptake and Decarboxylation - Sistemul de prelucrare şi de decarboxilare a precursorilor aminici).* O parte din celulele APUD au origine embrionară comună în *crestele neurale,* ele având funcţia de sinteză, stocare şi eliminare a aminelor biogene, ulterior câştigând proprietatea de a sintetiza şi secreta în paralel şi polipeptide. Astfel, celulele mai sunt cunoscute şi sub denumirea de *celule secretoare de polipeptide şi amine biogene.* Granulele secretoare conţin aceste substanţe, fiind descrise aproximativ 30 de tipuri celulare care aparţin acestui grup.

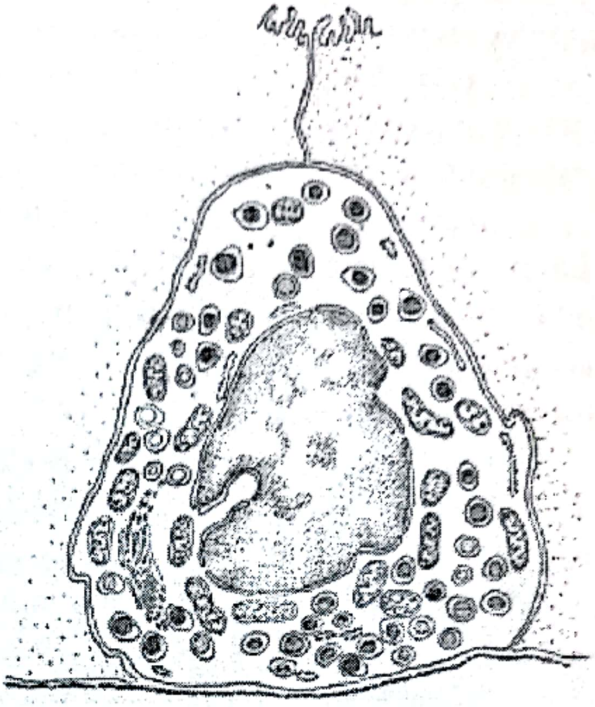

Fig. 6.22. Celula argentafină la ME

Celulele D sunt similare cu cele de tip D din insulele Langerhans din pancreas. Ele sunt localizate în stomac şi duoden şi sunt implicate în sinteza *somatostatinei.* Aceasta este eliberată în ţesutul conjunctiv înconjurător, unde influenţează celulele din imediata vecinătate (activitate *paracrină*).

Celulele N elaborează *neurotensina* care inhibă secreţia gastrică, creşte glicemia şi intervine în motilitatea gastro-intestinală.

Unii produşi ai celulelor endocrine gastro-intestinale acţionează ca adevăraţi *hormoni peptidici* (ex. *gastrina, secretina şi colecistokinina),* care sunt antrenaţi în circulaţia sanguină de unde ajung la organele ţintă (stomac, pancreas şi vezicula biliară). Alte peptide *(enteroglucagon, motilina, VIP – vasoactive intestinal peptide)* sunt considerate a fi *«candidaţi hormonali»,* a căror acţiune farmacologică, deşi cunoscută, nu a fost încă explicată în procesele fiziologice.

Glandele cardiale sunt simple, uneori ramificate la bază şi conţin celule mucoase şi argentafine. La câine se evidenţiază şi celule parietale, iar la porc în

Scanned with OKEN Scanner

porţiunea bazală a celulelor apar celulele principale. Funcţia acestor glande este de a produce mucus şi gastrină, care controlează activitatea secretorie a celulelor parietale.

Glandele pilorice sunt mai scurte, dar mai ramificate. Ele sunt formate din celule mucoase şi foarte rare celule parietale. Funcţia principală a acestor glande este producerea mucusului şi a unei cantităţi mici de gastrină.

Lamina propria este un strat interpus între baza glandelor şi muscularis mucosae. La animalele tinere, este formată dintr-un strat de ţesut conjunctiv delicat, în timp ce la adulte intervine un al doilea strat profund din ţesut conjunctiv fibros numit *stratul compact,* foarte dezvoltat la carnivore pentru a împiedica perforarea mucoasei de oasele ingerate. La baza glandelor se află infiltraţii limfoide, uneori limfonoduli.

Muscularis mucosae este formată din două straturi de leiocite: *circular intern* şi *longitudinal extern.* Contracţia fibrelor musculare contribuie la eliminarea produsului de secreţie al glandelor.

Submucoasa este un ţesut conjunctiv lax, ce conţine *plexul nervos Meissner.*

Musculoasa este alcătuită din trei straturi de leiocite : *oblic intern, circular mijlociu* şi *longitudinal extern.* Între stratul circular şi cel longitudinal se evidenţiază *plexul nervos al lui Auerbach.* Musculatura îndeplineşte un rol deosebit în asigurarea funcţiei mecanice a stomacului, contracţiile peristaltice ajutând la propulsarea chimului în duoden.

Seroasa este un ţesut mezotelio-fasciculat.

Vascularizaţia şi inervaţia stomacului. Arterele formează o reţea localizată în submucoasă din care pleacă ramuri, unele spre musculoasă, altele spre mucoasă, ce realizează o reţea capilară în jurul glandelor. Din această reţea se desprind capilare, ce ajung printre glande formând în jurul fiecăreia o reţea capilară dezvoltată. Venele iau naştere ca funduri de sac în spaţiile conjunctive dintre glandele laminei propria, formând un prim *plex subglandular.* Din acesta se desprind ramuri care după ce străbat muscularis mucosae formează al doilea plex în submucoasă. De la acesta iau naştere vase limfatice mai mari ce străbat musculoasa, organizând la nivelul ei al treilea plex. De aici limfa este condusă în limfonodurile satelite şi apoi prin vasele limfatice eferente în canalul toracic. Inervaţia este realizată de cele două plexuri : Meissner şi Auerbach.

6.4.2. Stomacul policavitar (pluricompartimentat)

La rumegătoare, stomacul este format din patru compartimente distincte : trei compartimente neglandulare, numite *prestomace (rumen, reţea, foios)* şi un compartiment care reprezintă *stomacul glandular (abomasum, cheag).*

Prestomacele sunt structurate după acelaşi model : *mucoasă, submucoasă, musculoasă şi seroasă.* Deosebirea între cele trei compartimente constă în aspectele diferite morfologice ale mucoasei şi musculoasei.

Scanned with OKEN Scanner

Rumenul prezintă mucoasa formată dintr-o serie de papile de diferite dimensiuni, în funcţie de regiune. Astfel, în regiunea sacului ruminal ventral sunt mai mari decât în cel dorsal. Mucoasa este formată dintr-un epiteliu pavimentos stratificat cheratinizat şi lamina propria. Epiteliul are grosime variabilă în funcţie de regiunea papilei şi de sistemul de creştere al animalelor. Acţiunea mecanică a furajelor la rumegătoarele hrănite exclusiv cu grosiere determină dezvoltarea mai mare a papilelor şi implicit a epiteliului acestora cu cheratinizare mai intensă. În grosimea epiteliului se evidenţiază celule globuloase de aspect clar în coloraţia HE şi cu secreţie PAS-pozitivă în coloraţia PAS. Aceasta demonstrează necesitatea unei secreţii mucoase permanente cu rol protector, ceea ce ne îndreptăţeşte să le numim *celule mucoide.* La nivelul celulelor din stratul germinativ al epiteliului ruminal se remarcă numeroase mitocondrii, care sunt implicate în transportul ionilor de calciu şi sodiu. În axul de ţesut conjunctiv al papilelor lipseşte muscularis mucosae (fig. 6.23). Lamina propria este formată din fibre elastice şi fibre de colagen. *Submucoasa* este un ţesut conjunctiv neorientat cu numeroase fibre elastice. Numărul mare de fibre elastice se explică prin adaptarea acestui compartiment pregastric la depozitarea unor cantităţi mari de furaje, care sunt supuse acţiunii complexe a florei şi faunei ruminale. *Musculoasa* este formată din două straturi de muşchi netezi : *intern şi extern.* Stratul intern are un aranjament circular, în timp ce stratul extern are fibre musculare orientate cranio-caudal, cu aglomerări la nivelul pilierilor ruminali. Dezvoltarea mai intensă a stratului muscular circular al pilierilor ruminali, o atribuim intervenţiei lor active în motricitatea acestui compartiment. *Seroasa* este un ţesut mezotelio-fasciculat.

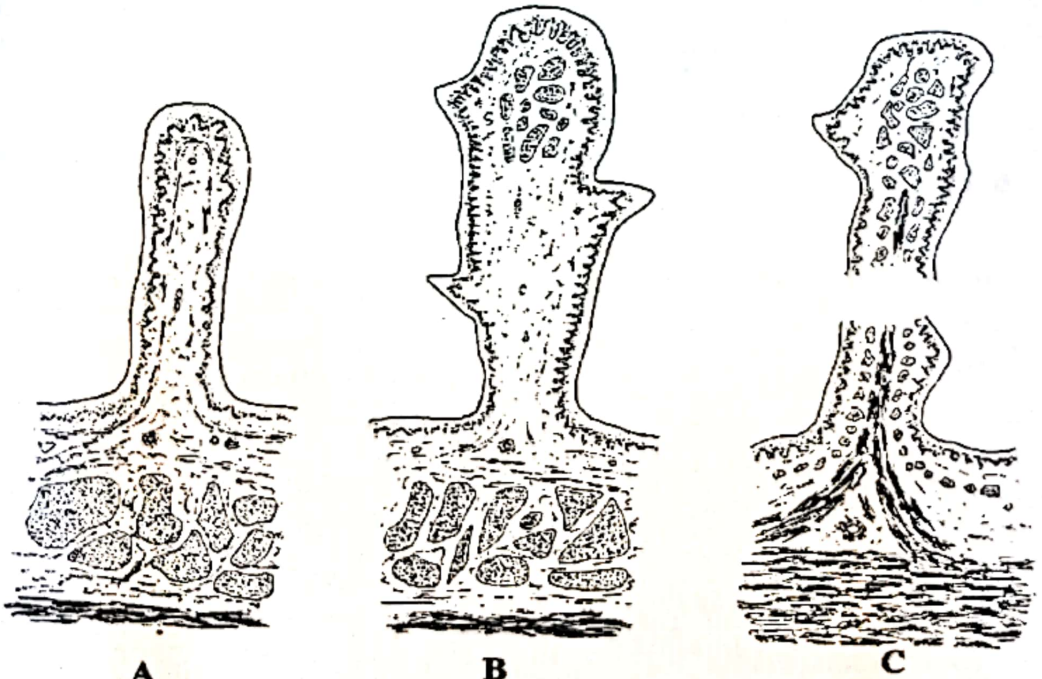

Fig. 6.23. Prestomacele: A-papila rumenului, B-pliul reţelei, C-lama foiosului

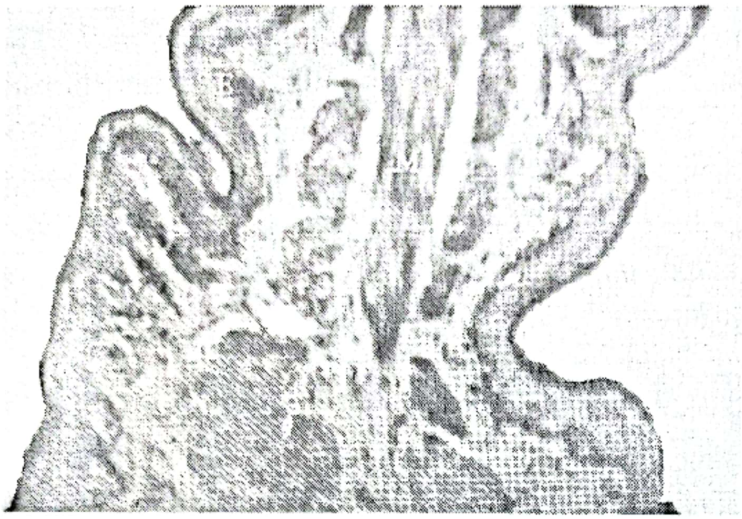

Fig. 6.24. Lama foiosului :
E-epiteliu pavimentos stratificat cheratinizat ; M-musculoasa lamei structurată pe trei straturi. Col. HEA ; x 80

Rețeaua prezintă mucoasa organizată în *pliuri: primare, secundare* şi *terțiare.* Pliurile primare se unesc şi realizează compartimente de aspect hexagonal *« în fagure de miere ».* Caracteristic pentru pliuri este prezența leiocitelor în lamina propria din porțiunea apicală a pliurilor primare şi secundare. Fibrele musculare sunt dispuse în mănunchiuri longitudinale şi se continuă spre bază cu cele ale lui muscularis mucoase.

Foiosul are mucoasa expansionată în *lame* cu aspect de limb de frunză, care pot fi: *primare (I), secundare (II), terțiare (III)* şi *cuaternare (IV).* Lamele cele mai mari alternează cu cele mai mici în următoarea secvență : I-IV-II-IV-III-IV-III-IV-II-IV-I-IV etc. În lamina propria a acestor lame se remarcă leiocite ce realizează trei straturi (fig. 6.24). Epiteliul ce acoperă aceste lame este stratificat cheratinizat.

Stomacul glandular prezintă aceleaşi tunici caracteristice stomacului de la monogastrice, cu mucoasa structurată la fel, cu deosebirea că la nivelul glandelor gastrice din lamina propria, celulele parietale sunt mai rare. Aceasta explică şi aciditatea mai scăzută a sucului gastric la rumegătoare față de carnivore, la care aciditatea este foarte crescută datorită procentului mare de celule parietale.

6.4.3. Stomacul la păsări

Stomacul la păsări cuprinde o *porțiune glandulară (proventricul)* şi o *porțiune musculară, mecanică (ventricul sau pipota).*

Proventriculul (porțiunea glandulară) are mucoasa foarte dezvoltată, fiind formată din mase de glande tubulare compuse. Mucoasa de căptuşire este organizată în *pliuri* de înălțimi variate, care la nivelul unor ridicături *(papile)* sunt aranjate în mod concentric în jurul deschiderii principale a glandei compuse. Dimensiunea pliurilor este de 50 µm la păsările adulte. Înafara acestor pliuri se evidențiază infundibuli, la baza cărora se deschid glandele tubulare simple din lamina propria a mucoasei. Epiteliul de suprafață este prismatic simplu, înălțimea celulelor tinzând să se diminueze spre baza infundibulilor, unde devin cubice. În principal, ele sunt

Scanned with OKEN Scanner

celule elaboratoare de mucus. Lamina propria conține glande tubulare simple sau compuse. Se evidențiază infiltrații limfoide, uneori focare limfoide, dispuse mai ales la nivelul papilelor mucoasei. *Muscularis mucosae* cuprinde un *strat circular intern* și altul *longitudinal extern*.

Glandele proventriculului sunt compuse din numeroși *lobuli* rotunzi sau polimorfi *(glande saciforme)* (fig.6.25). Pereții fiecărui lobul sunt formați din numeroase glande tubulare drepte, ce radiază spre exterior de la centrul cavității.

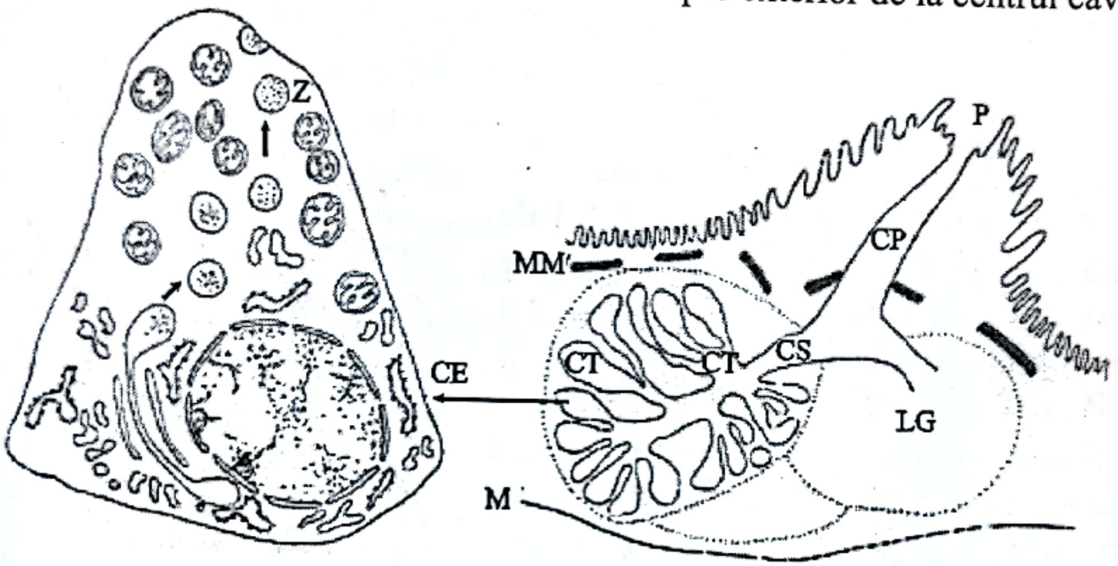

Fig. 6. 25. Mucoasa proventriculului : P-papila cu orificiul canalului principal (CP) al glandei ; CS-canal secundar ; CT-canal terțiar ; LG-lobul glandular (glandă saciformă) ; MM-muscularis mucosae ; M-musculoasa ; CE-celula epitelială glandulară ; Z-granulă de zimogen) *(Hodges, 1974)*

Grupurile celor mai multe glande tubulare se unesc și formează un *canal terțiar comun,* ce se deschide în cavitatea centrală a lobulului *(glanda compusă).* De menționat că această glandă mai este cunoscută sub denumirea de *glandă saciformă*. Conductele terțiare se deschid în cavitatea centrală care se continuă cu *conductul secundar*. Canalele secundare ale celor mai mulți lobi, se unesc și formează un canal principal ce străbate lamina propria a papilei mucoasei și se deschide în lumen. În jurul fiecărui lobul ce este deservit de acest canal principal, se organizează țesutul conjunctiv vascularizat și inervat, ce constă din fibre de colagen, fibre elastice și celule conjunctive. *Canalele principale, secundare și terțiare* sunt căptușite de un epiteliu prismatic, similar cu cel al suprafeței mucoasei. Celulele epiteliale ale canalelor sunt elaboratoare de mucus. *Epiteliul glandular* constă dintr-un singur strat de celule cubice sau prismatice, în funcție de starea funcțională a celulelor. Dimensiunea celulelor este de 8-10 µm, cu nucleul localizat la bază și nucleolat (fig. 6.26). La ME, ele sunt unite în $^1/_3$ superioară prin desmozomi. Celulele glandulare la pasăre sunt secretoare atât de HCl cât și de enzime (pepsinogen), deci la ME prezintă organitele implicate în sinteza acestor

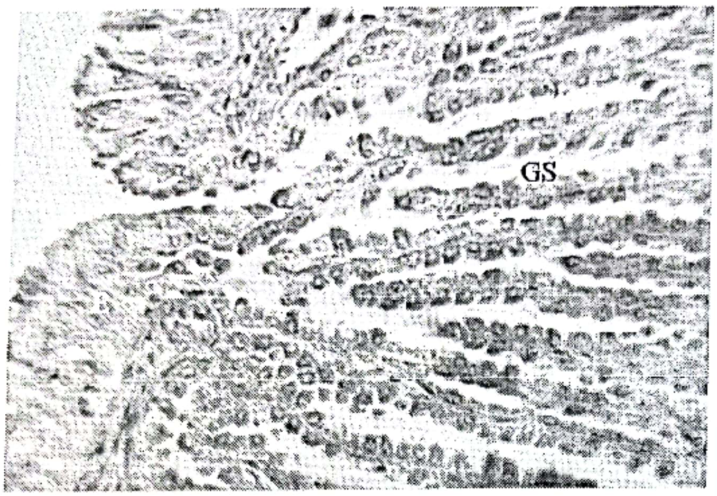

Fig. 6.26. Mucoasa proventriculului de găină : E-epiteliul prismatic simplu de la suprafață ; GS-glanda saciformă formată din numeroase glande tubuloase simple.
Col. Papanicolau ; x 400

substanțe. În interiorul lor se remarcă canaliculi intracitoplasmatici similare cu cele întâlnite la celulele parietale la mamifere. Ca organite se evidențiază: aparat Golgi, reticul endoplasmic granular şi agranular, mitocondrii şi ribozomi. Granulele secretorii îşi au originea în aparatul Golgi şi conțin pepsinogen.

În concluzie, celulele glandulare la pasăre reprezintă *"combinarea"* structurală a celor două tipuri de celule de la mamifere *(principale* şi *parietale). Submucoasa* constă dintr-o bandă îngustă de țesut conjunctiv fibros, cu fibrele orientate longitudinal. În unele regiuni, submucoasa este atât de subțire încât se observă dificil. *Musculoasa* constă din leiocite organizate într-un *strat circular intern* mai gros şi altul *longitudinal extern* mai subțire. Între ele este localizat *plexul nervos Auerbach.* Extern se evidențiază *seroasa.*

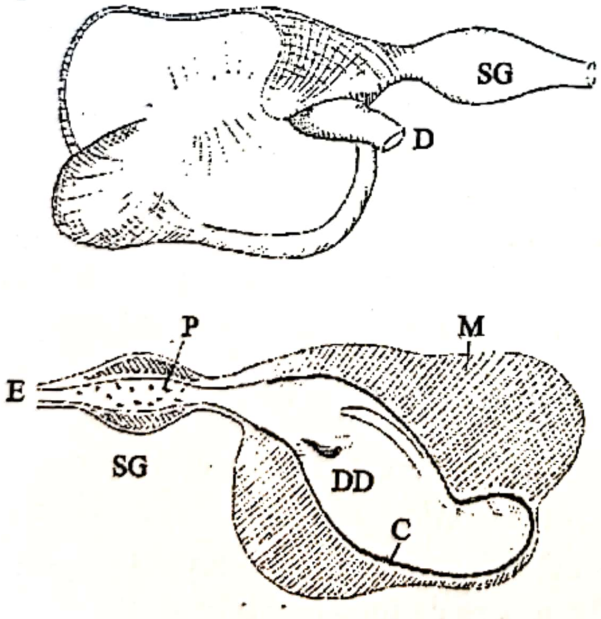

Fig. 6.27. Ventriculul (porțiunea musculară) C-cuticula; M-mușchiul; DD-deschiderea duodenului; D-duoden; SG-stomac, porțiunea glandulară; P-papile; E-esofag

Ventriculul (pipota) sau *stomacul muscular* este un organ dezvoltat mai ales la nivelul tunicii musculare. De la exterior spre interior, se evidențiază în primul rând *seroasa* şi sub aceasta un *strat aponevrotic* care la nivelul porțiunii centrale este mai dens, structurând un *strat tendinos.* Stratul aponevrotic ce se formează ca un adevărat tendon pentru mușchiul ventriculului, este format din fibrele de colagen paralele, organizate în mănunchiuri printre care se evidențiază fibroblaste alungite şi aplatizate. Fibrele musculare sunt în continuitate cu stratul tendinos, existând la acest nivel o zonă de tranziție de întrepătrundere ale

Scanned with OKEN Scanner

elementelor celor două structuri. În regiunea centrală (de pe laturile ventriculului), unde tendonul este foarte gros, musculoasa este mai subțire, în timp ce în regiunea circumferinței organului, unde tendonul este mai subțire, musculoasa este cea mai dezvoltată (fig. 6.27). Printre fibrele musculare organizate în fascicule, se evidențiază țesutul conjunctiv de legătură, care se continuă cu submucoasa la interior și la exterior cu elementele fibrilare din stratul aponevrotic. *Musculoasa* constă dintr-o tunică foarte groasă în regiunea circumferinței și mai subțire pe laturile sale, constând din trei straturi: *intern oblic, circular mijlociu* cel mai dezvoltat și *longitudinal extern* - subțire. *Submucoasa* este un țesut conjunctiv dens, ce este aderent laminei propria. Mucoasa este lipsită de muscularis mucosae și este formată dintr-un epiteliu și o lamina propria densă în care se evidențiază glandele tubulare (fig. 6.28 ; fig. 6.29). Acestea sunt simple, cu un traiect ușor sinuos, grupate câte 10-30, fiecare grup fiind separat de celălalt prin țesut conjunctiv. Diametrul glandelor tubulare rămâne același pe întreaga lungime, cu excepția regiunii bazale unde prezintă o ușoară dilatare. La nivelul epiteliului glandular se descriu următoarele tipuri de celule : celule cubice localizate la baza glandelor, celule principale situate pe toată lungimea glandei și celule argirofile. La suprafața epiteliului de acoperire și a glandelor se remarcă o membrană specifică, *cuticula*. Aceasta la găinile adulte atinge grosimea de 250-750 µm, în funcție de sistemul de

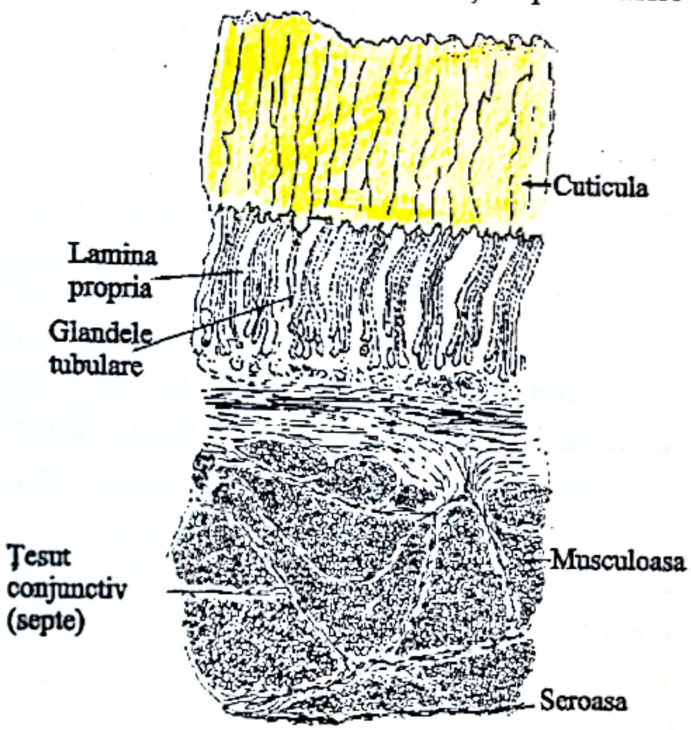

Fig. 6.28. Ventriculul (porțiunea musculară) a stomacului de pasăre

Fig. 6.29. Ventriculul (porțiunea musculară) a stomacului de pasăre: C-cuticula ; G-glandele tubuloase din lamina propria. Col. HEA ; x 200

Scanned with OKEN Scanner

creştere. La MO cuticula este formată din lamele dispuse paralel cu suprafaţa mucoasei şi perpendicular pe aceasta. Lamelele perpendiculare pătrund în deschiderile glandelor, ataşând ferm cuticula de stratul glandelor tubuloase, demonstrând că acestea reprezintă produsul de secreţie al lor. În elaborarea cuticulei este implicată exfolierea celulelor epiteliale de suprafaţă, care vor fi incluse într-o matrice proteică elaborată de celulele principale ale glandelor tubuloase. Matricea proteică este formată în principal dintr-o substanţă asemănătoare cheratinei, care dă rezistenţă deosebită cuticulei.

Trecerea de la proventricul (porţiunea glandulară) la ventricul (porţiunea musculară) se numeşte *istm*. Această regiune este lipsită de glande proventriculare şi glande cuticulare, astfel peretele este mai redus în grosime decât în cele două compartimente.

6.5. Intestinul subţire

Intestinul subţire este segmentul aparatului digestiv în care au loc cele mai importante procese ale digestiei. Cuprinde trei porţiuni : *duoden, jejun* şi *ileon* şi este structurat din : *mucoasă, submucoasă, musculoasă* şi *seroasă. Mucoasa* intestinală prezintă unele particularităţi structurale destinate măririi considerabile a suprafeţei sale absorbtive : *a) pliuri circulare (valvule Kerkring) ; b) vilozităţi intestinale* care măresc de cinci ori suprafaţa mucoasei ; *c) enterocitele* cu microvilozităţi la polul apical, care măresc de zece ori suprafaţa absorbtivă a fiecărei celule în parte ; *d) prezenţa glandelor în lamina propria (glandele Lieberkühn).*

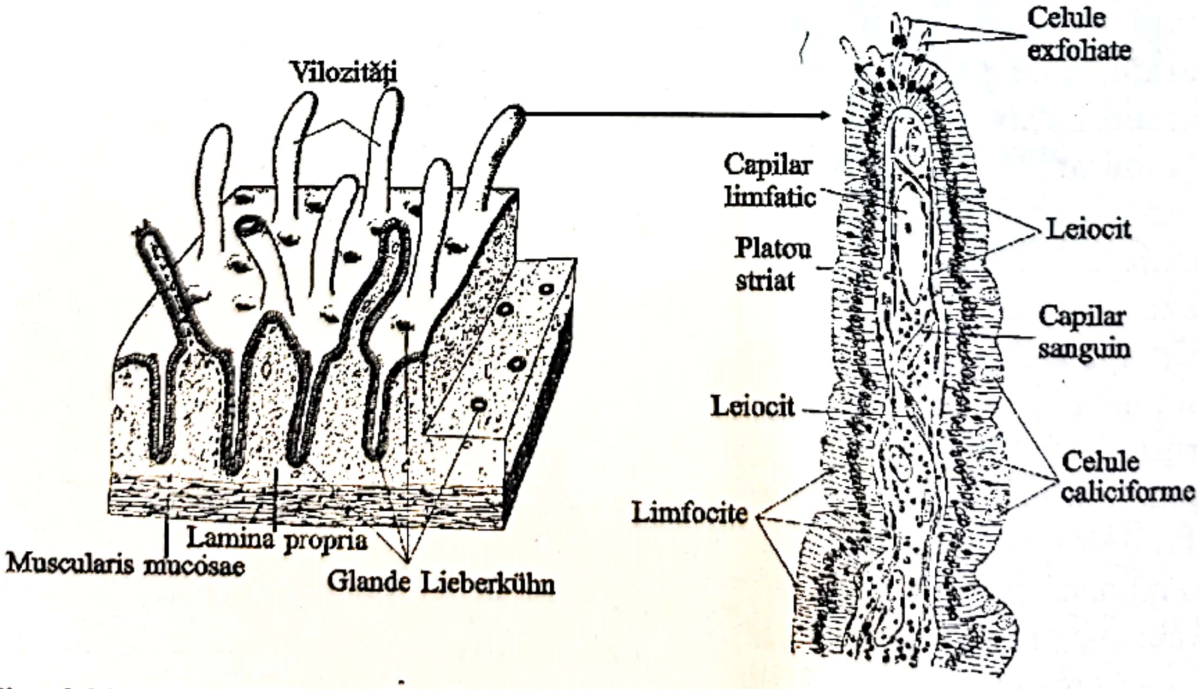

Fig. 6.30. Vilozităţile şi glandele Lieberkühn din mucoasa intestinală

Scanned with OKEN Scanner

Valvulele Kerkring sunt cu aspect de semilună şi se întind numai pe jumătate sau maximum 2/3 în jurul lumenului intestinal. În structura pliurilor întâlnim toate structurile mucoasei, dispuse pe un ax central format din submucoasă. Ele sunt dezvoltate în porţiunea posterioară a duodenului şi cea proximală a jejunului, se răresc în ileon şi dispar în porţiunea lui terminală.

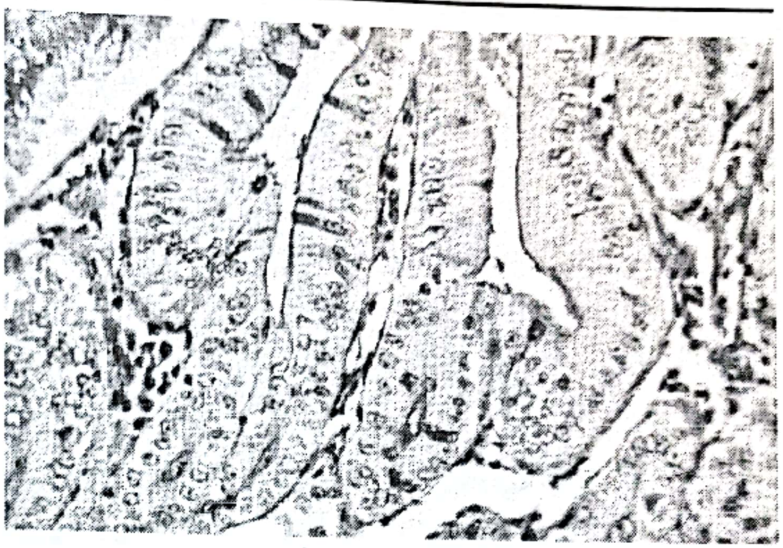

Fig. 6.31. Vilozităţi intestinale din duodenul de purcel. Col. HE ; x 200

Vilozităţile intestinale au aspect digitiform la carnivore şi foliaceu la porc şi rumegătoare. Ele au o înălţime de 0,5-1,5 mm (40 vilozităţi /mm²) şi în totalitate conferă suprafeţei mucoasei intestinale un aspect catifelat (fig. 6.30). Vilozităţile sunt alcătuite dintr-un epiteliu şi o lamina propria (fig. 6.31). Epiteliul de acoperire este un epiteliu prismatic simplu cu platou striat format din următoarele patru tipuri de celule : *absorbtivé, caliciforme, celule M şi argentafine (enteroendocrine).* Celulele epiteliale ale vilozităţilor intestinale poartă denumirea de *enterocite.*

Celula absorbtivă la MO este prevăzută cu platou striat extrem de îngust (0,1 µm) la baza vilozităţilor intestinale şi de 0,6-08 µm la vârful vilozităţilor. În totalitate platoul striat apare ca situaţii alternative clare şi întunecate la polul apical al celulei absorbtive. La ME, platoul striat este format din 300-3000 microvilozităţi per celulă, delimitate de o membrană densă. Lungimea lor este de 0,6-0,8 µm, iar diametrul de 200 nm în funcţie de localizarea celulei absorbtive în mucoasa intestinală. Grosimea este de 10-50 nm, iar distanţa dintre microvilozităţi este de circa 20 nm. Microvilii sunt acoperiţi de glicocalixul proteoglicanic extracelular, care la acest nivel constituie un strat mai gros decât restul plasmalemei. Pe faţa externă, strâns aplicate pe suprafaţa microvilozităţilor, există filamente (spiculi) de 10-50 nm lungime şi groase de 2-5 nm, orientate radiar, care sunt bogate în proteoglicani şi care constituie glicocalixul (fig. 6.32). Grosimea glicocalixului (glicolemei) este de 50 nm. În axul fiecărei microvilozităţi se evidenţiază câte un mănunchi de 10-40 microfilamente de actină paralele, strâns alăturate şi separate de plasmalema microvililor printr-un material fin granular. Mănunchiurile de microfilamente prin capătul lor distal pătrund în citoplasma apicală a enterocitului pe o distanţă de 0,5-0,7 µm, structurând rădăcina, într-o zonă foarte bogată în material granular. Pe părţile laterale, membranele celulare care vin în contact

prezintă nişte îngroşări, plăci obturante (desmozomi). De la nivelul desmozomilor se desprind filamente spre interiorul celulei.

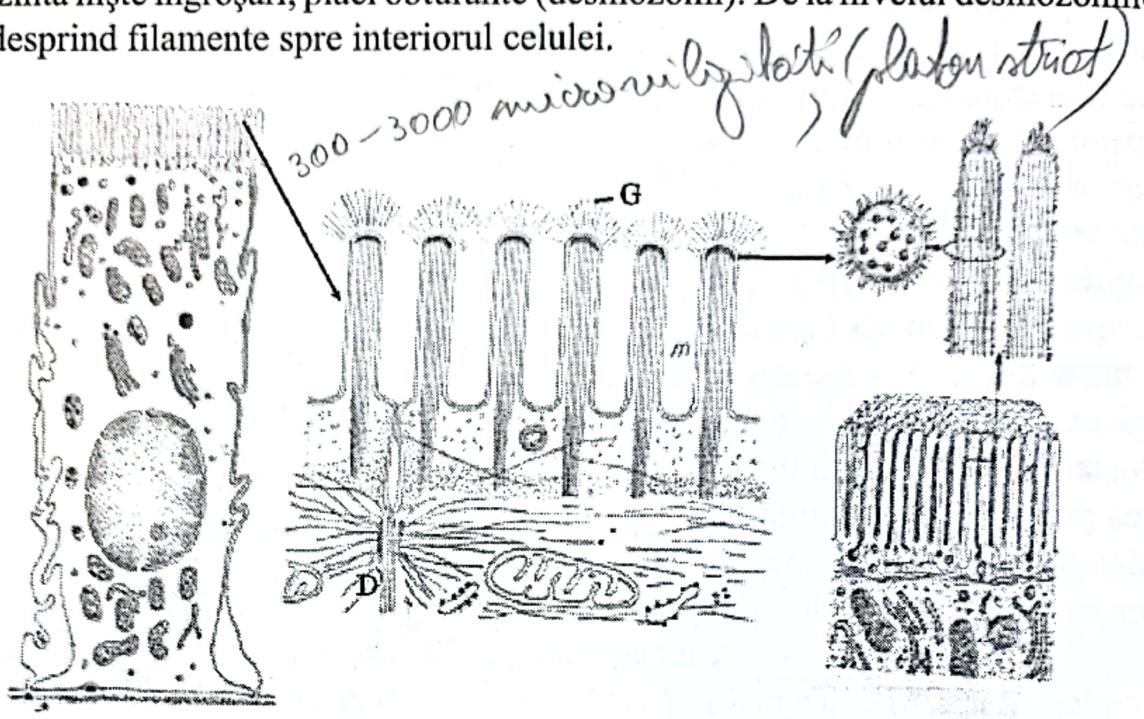

Fig. 6.32. Celula absorbtivă la ME : m-microvili ; G-glicocalix ; D-desmozomi

Această structură de la polul apical al celulei absorbtive este specializată în absorbţia proteinelor (sub formă de aminoacizi), hidraţilor de carbon (sub formă de monozaharide) şi lipidelor (ca acizi graşi şi trigliceride). La nivelul membranei microvilozităţilor au fost evidenţiate enzime *(maltaza, lactaza)* care intervin în hidroliza dizaharidelor. Astfel, microvilozităţile îndeplinesc simultan activităţi de absorbţie şi digestie. În spaţiile dintre microvilozităţi se găsesc enzime implicate în procesul fosforilării *(fosfataza alcalină* şi *acidă).*

Celulele caliciforme sunt celule cu aspect de butoiaş, prezentând o porţiune apicală dezvoltată şi o bază strâmtă. Ele sunt elaboratoare de proteoglicani (granule de mucigen), care la ME apar sub formă de vezicule condensate (fig. 6.33). În vilozitatea intestinală pot fi surprinse în cadrul ciclului lor secretor în trei stadii : *de umplere, exocitoză* şi *recuperare.* Corespunzător acestor stadii, şi morfologia lor este diferită. În stadiul de umplere sunt destinse de granule de mucigen, iar după elaborarea secreţiei devin efilate.

Celulele M sunt specifice regiunilor în care ţesutul limfoid asociat mucoasei este prezent, dificil de identificat la MO şi sunt caracterizate la ME prin forma de cupolă, cu rol de transport al antigenelor luminale (vezi 5.3.5).

Celulele argentafine (enteroendocrine) nu diferă morfologic de cele descrise la stomac, ele fiind abundente la porc şi rumegătoare, elaborează *secretina* (produsă de celule « S » din mucoasa duodenală), *serotonina* şi *bradichinina* (controlează

activitatea motorie a intestinului). De asemenea, ele produc substanțe din grupul catecolaminelor (*adrenalina* şi *noradrenalina*).

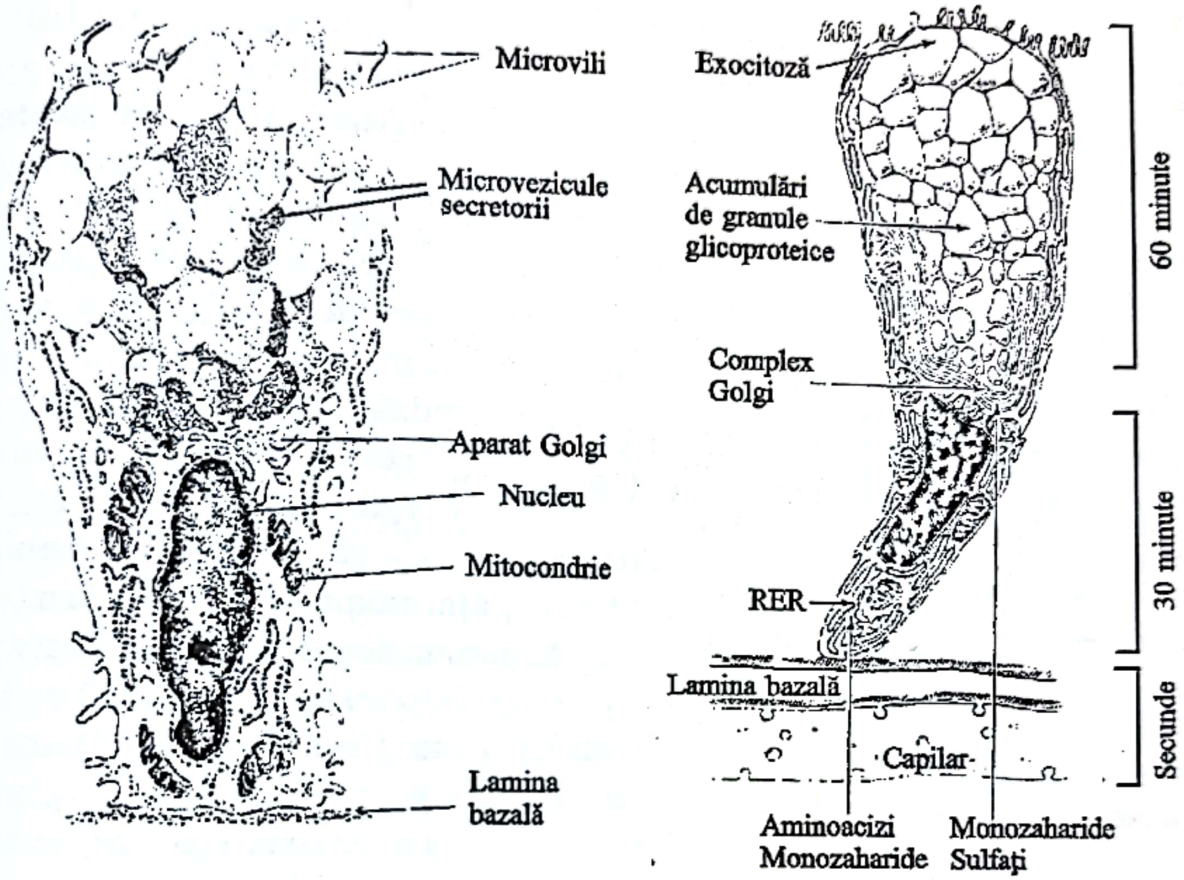

Fig. 6.33. Diagrama elaborării mucusului în celula caliciformă din mucoasa intestinală *(Junqueira şi colab., 1998)*

Lamina propria a vilozităţii este formată dintr-un ţesut conjunctiv în care se remarcă fibre de reticulină, organizate în reţea. De fibrele de reticulină se prind celulele reticulare nediferenţiate, iar în ochiurile lor se evidenţiază limfocite, macrofage, mastocite, plasmocite şi eozinocite, care cresc numeric în timpul digestiei. În axul vilozităţilor se remarcă leiocite organizate în fascicule ce se orientează longitudinal. Totalitatea fibrelor musculare netede din vilozitate, alcătuiesc *muşchiul lui Brücke,* care conferă acesteia proprietăţi contractile manifestate prin mişcări de pendulare şi mişcări de scurtare şi extensie a vilozităţilor. La nivelul axului vilozităţii, apare un vas limfatic cu diametrul de 15-25 µm numit *chiliferul central* care începe în porţiunea apicală a vilozităţii sub formă de deget de mănuşă, iar la baza ei, se continuă cu reţeaua de vase limfatice a laminei propria. Funcţia principală a intestinului este cea de absorbţie, la îndeplinirea căreia contribuie următoarele elemente : enterocitele, care prezintă platoul striat (microvilozităţi la ME) ; capilarele, chiliferul central şi muşchiul lui Brücke care înlesneşte mişcările vilozităţilor. În lamina propriu-zisă a mucoasei

Scanned with OKEN Scanner

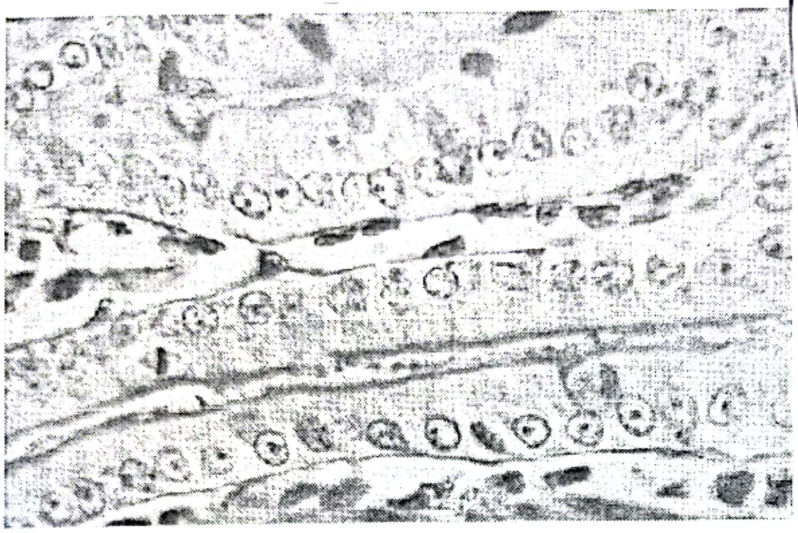

Fig. 6.34. Glanda Lieberkühn din lamina propria a ileonului de purcel. Col. HE; x 200

se evidenţiază glandele Lieberkühn (exocrine, derivă din endoderm, tubuloase drepte, merocrine).

Glandele Lieberkühn sunt glande tubuloase drepte, au aspect de tub drept lung de 0,3-0,5 mm şi cu un lumen strâmt (fig. 6.34 ; fig. 6.35), ce se deschide la baza vilozităţilor intestinale, în spaţiul dintre ele.

Celulele care alcătuiesc glanda sunt: *enterocite, caliciforme, argentafine* şi *Paneth. Enterocitele* sunt mai puţin numeroase decât la nivelul vilozităţii intestinale şi cu un platou striat redus. *Celulele caliciforme* sunt diseminate în epiteliul glandular şi sunt elaboratoare de mucus. *Celulele argentafine* sunt numeroase în glandele Lieberkühn de la suine şi rumegătoare, frecvenţa lor fiind mai mare decât în epiteliul vilozităţilor intestinale. Ele elaborează *serotonina* şi *bradichinina* (substanţă ce controlează activitatea motorie a intestinului). *Celulele Paneth* apar la baza glandelor la toate animalele domestice cu excepţia suinelor şi carnivorelor. Ele sunt asemănătoare celulelor zimogenice din glandele fundice şi celor ale acinilor seroşi din pancreas. Sunt de formă piramidală prezentând o bază lărgită, în citoplasma căreia se evidenţiază *ergastoplasma,* iar la polul apical efilat apar *granulele de zimogen.* Celulele Paneth secretă numeroase enzime care degradează compuşii nutritivi din chimul gastric, astfel ele secretă: *aminopolipeptidaze* (produc hidroliza polipeptidelor în aminoacizi), *lipaza* (descompune grăsimile neutre în glicerol şi acizi graşi), *amilaza* (hidrolizează hidraţii de carbon în dizaharide), *nucleaza* (degradează acizii nucleici), şi *enterokinaza* (activator al tripsinei). Înafară de enzime, aceste celule conţin cantităţi apreciabile de zinc. Pe lângă cele patru tipuri de celule descrise, la nivelul epiteliului glandular se remarcă şi celule nediferenţiate, mai ales în treimea inferioară a glandelor Lieberkühn. Acestea reprezintă *celule stem « de rezervă »* (fig. 6.36),

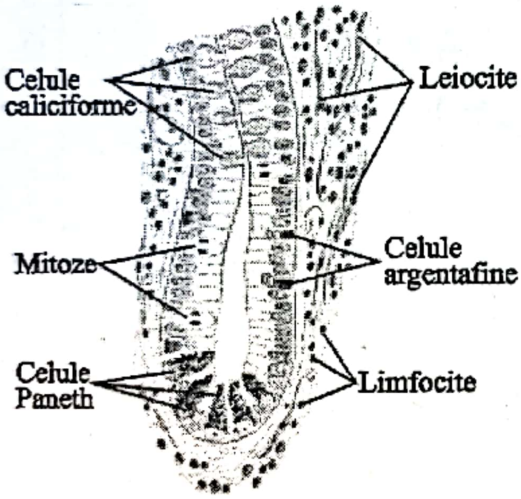

Fig. 3.35. Glanda Lieberkühn

Scanned with OKEN Scanner

care prin diferenţiere vor înlocui enterocitele şi celulele calicifome, care ciclic sunt detaşate din epiteliul glandular şi eliberate în lumenul intestinal. Celulele nediferenţiate prezintă numeroase mitoze iar între mitoze, au un aspect ciclic de celule imature, cu organitele incomplet dezvoltate.

Lamina propria a mucoasei intestinale este formată dintr-un ţesut conjunctiv lax, în care se găsesc glandele Lieberkühn şi formaţiuni limfoide. Lamina propria intră şi în structura axului central al vilozităţii intestinale, în care apar fibre musculare netede (muşchiul lui Brücke). Fibrele de reticulină se aglomerează în apropierea epiteliului vilozităţii intestinale sau a glandelor, intrând în structura laminelor bazale ale acestora. Lamina propria pe toată lungimea intestinului prezintă infiltraţii difuze limfoide. Uneori aceste infiltraţii sunt organizate în limfonoduli solitari, iar în jejun şi ileon, aceştia formează *plăcile Peyer* (fig. 6.37). În totalitatea lor, formaţiunile limfoide, atât cele difuze cât şi cele nodulare, dispuse în toată grosimea laminei propria, organizează împreună cu eozinocitele şi macrofagele o barieră de apărare împotriva invaziei microorganismelor. De menţionat faptul că ţesutul limfoid al intestinului se dezvoltă după apariţia timusului, dar înaintea splinei şi a limfonodurilor. Infiltraţiile limfoide din intestin la mamifere sunt echivalentul bursei lui Fabricius de la pasăre. La iepure, în lamina propria a intestinului subţire, limfonodulii se dispun în coroană şi structurează *domul*.

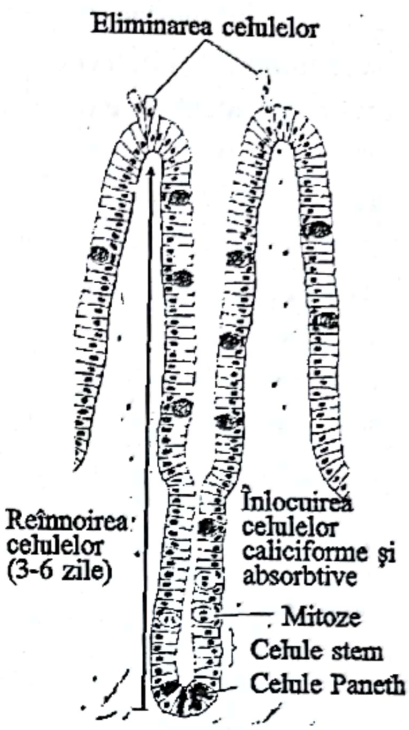

Fig. 6.36. Mucoasa intestinală: sensul unidirecţional de reînnoire a celulelor caliciforme şi enterocitelor din celule stem *(Junqueira şi colab., 1998)*



Fig. 6.37. Placa Peyer din ileon

Muscularis mucosae constă din două straturi de leiocite : circular intern şi longitudinal extern.

Submucoasa este relativ groasă, alcătuită dintr-un țesut conjunctiv lax, foarte vascularizat și inervat (plexul Meissner). În unele zone prezintă infiltrații limfoide, iar când acestea se organizează în plăci Peyer, cuprind și submucoasa. *În duoden,* submucoasa conține *glandele Brünner* (fig. 6.38) care derivă din endoderm, sunt tubulo-acinoase de tip merocrin. Aceste glande sunt mucoase la câine și rumegătoare (unitatea morfofuncțională fiind *acinul mucos*), mixte la pisică *(acinul mixt)* și predominant seroase la suine și cabaline. Atunci când sunt seroase produc enzime similare cu cele ale celulelor Paneth, iar când sunt mucoase, prin secreția lor mucoasă protejează suprafața epiteliului. Aceste glande își trimit produsul de secreție prin canale formate dintr-un epiteliu cubic și lamina bazală, care se deschid la baza glandelor Lieberkühn. Distribuția și întinderea lor în mucoasa duodenului este diferită în funcție de specie ; 1,5-2 cm la carnivore, 60-70 cm la oaie, 20-25 cm la capră, iar la rumegătoare mari, suine și cabaline, apar în submucoasă pe toată lungimea duodenului și pe o porțiune apreciabilă a jejunului.

Fig. 6.38. Glanda Brünner din submucoasa duodenului de iepure. Col. HE ; x 200

Musculoasa constă din două straturi de mușchi netezi: circular intern și longitudinal extern, între care se evidențiază plexul nervos Auerbach (fig. 6.39). La nivelul leiocitelor, se evidențiază joncțiuni neuromusculare, între fibrele nervoase amielinice și sarcolemă. După aspectul butonilor sinaptici, există două tipuri de terminații: unele colinergice caracterizate prin prezența unor vezicule sinaptice de 45-60 nm, iar altele mai mari, adrenergice, de 50-90 nm. Musculatura intestinului are un rol deosebit în mișcările ritmice (peristaltismul) cu rol în propulsarea conținutului



Fig. 6.39. Plexul nervos Auerbach în jejun la iepure. Col. HE ; x 400

Scanned with OKEN Scanner

intestinal şi în mişcările de pendulare (pentru amestecul chimului provenit din stomac cu sucul intestinal).

Seroasa – ţesut mezotelio-fasciculat.

Vascularizaţia. Arterele pătrund în intestin la nivelul inserţiei mezenterului, dau ramuri pentru musculoasă, apoi în submucoasă formează un plex arterial dezvoltat, din care iau naştere două tipuri de arteriole : unele care după ce străbat muscularis mucosae, se capilarizează în jurul glandelor Lieberkühn, celelalte destinate vilozităţilor intestinale, după ce intră în acestea, formează reţele capilare dezvoltate către periferia lor (fig. 6.40 ; fig. 6.41). Venele iau naştere din reţelele capilarelor vilozităţilor, se anastomozează cu cele provenite din reţelele periglandulare şi trec în submucoasă unde formează un plex venos, din care pornesc ramuri care trec în vasele colectoare ale venei porte din mezenter (ce transportă sângele încărcat cu principii nutritivi la ficat). Vasele limfatice îşi au originea în *chiliferele centrale* ale vilozităţilor, care confluează la baza acestora cu capilarele limfatice periglandulare, formând un plex al laminei propria. Apoi trec în submucoasă unde formează un alt plex de vase limfatice mari, care primesc şi vasele limfatice de la nivelul limfonodulilor solitari sau a plăcilor Peyer. Limfaticele mari provenite din această reţea traversează musculoasa, unde primesc şi de la acest nivel ramuri, apoi trec în mezenter.

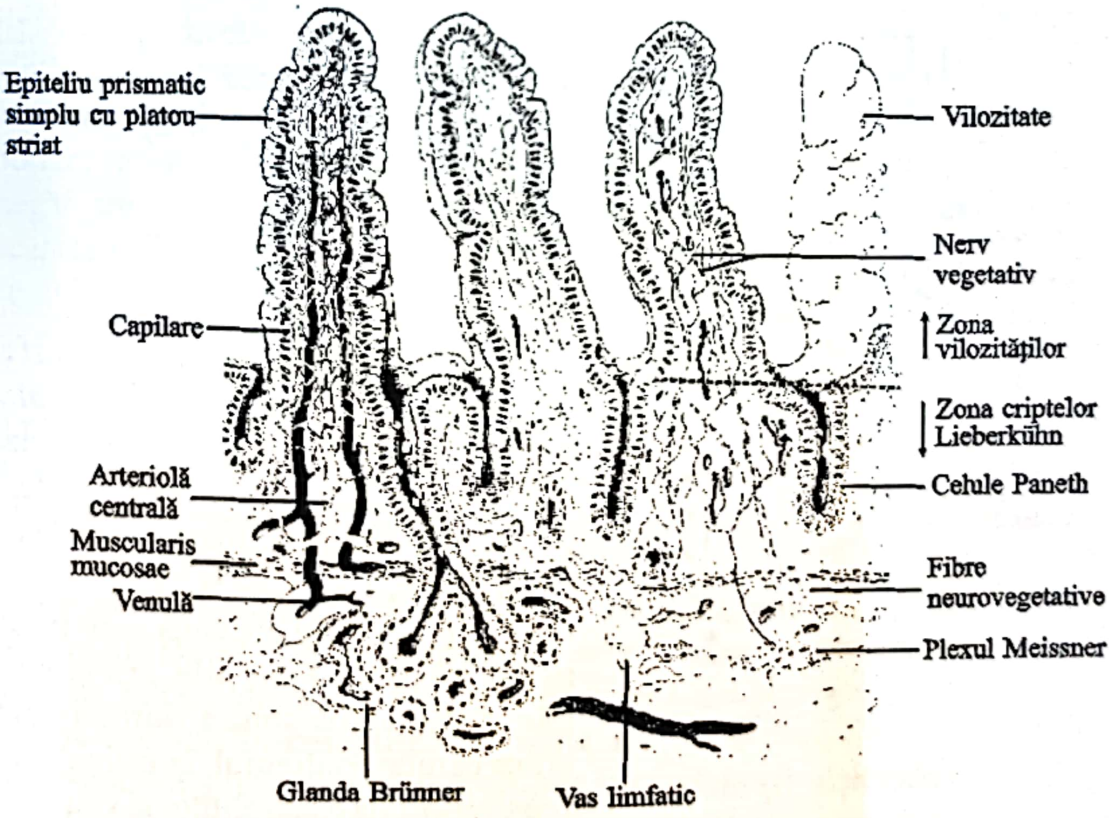

Fig. 6.40. Vascularizaţia intestinului subţire *(Liebich şi colab., 1999)*

Scanned with OKEN Scanner

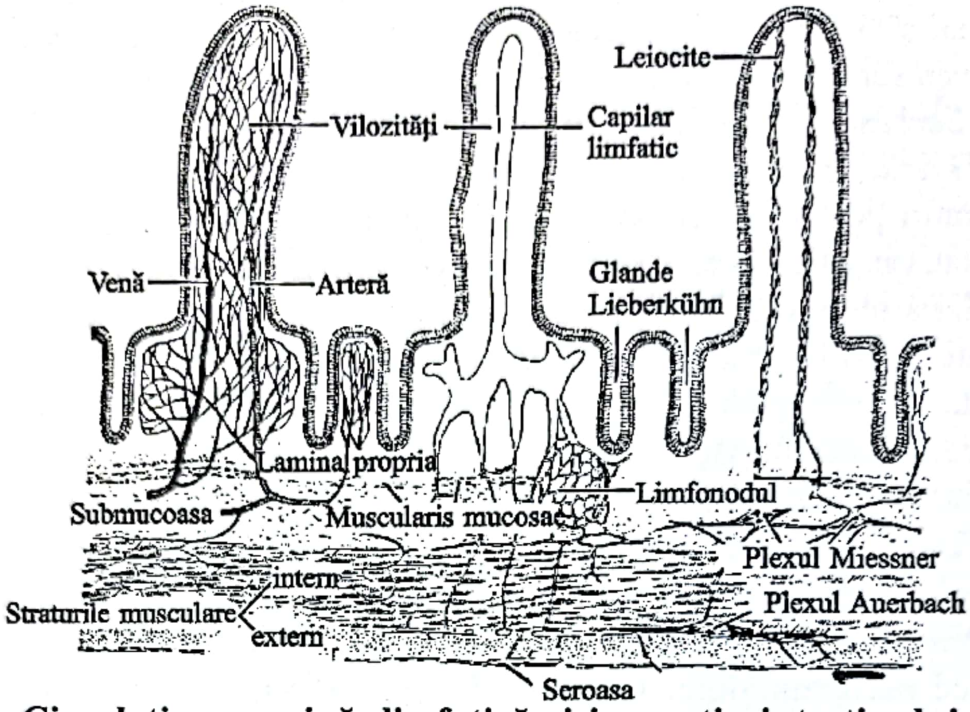

Fig. 6.41. Circulația sanguină, limfatică și inervația intestinului subțire *(Junqueira și colab., 1998)*

Fig. 6.42. Absorbția lipidelor în enterocit *(Junqueira și colab., 1998)*

Absorbția principiilor nutritivi la nivelul enterocitului se face după ce în prealabil enzimele au descompus substanțele complexe prin acțiunea enzimelor specifice din sucul intestinal (fig. 6.42).

6.6. Intestinul gros

Intestinul gros este un segment al tubului digestiv care la mamiferele domestice cuprinde: *cecumul, colonul, rectul* și *canalul anal*. Se caracterizează prin absența vilozităților intestinale, prin prezența unui număr foarte mare de celule caliciforme, mai ales la nivelul criptelor Lieberkühn și prin prezența unor infiltrații limfoide mari. Funcțiile principale ale intestinului gros sunt absorbția apei, în urma căreia conținutul intestinal devine dens, absorbția electroliților și vitaminelor, iar pentru evitarea lezării epiteliului

Scanned with OKEN Scanner

mucoasei de către conținutul dens intestinal, se eliberează cantități crescute de mucus. Peretele intestinului gros este structurat din aceleași patru tunici : *mucoasa, submucoasa, musculoasa și seroasa. Mucoasa* este lipsită de vilozități intestinale (fig. 6.43), prezintă un epiteliu prismatic simplu care se înfundă și realizează în lamina propria *criptele Lieberkühn,* ce sunt mai lungi decât cele de la nivelul intestinului subțire. Ele sunt formate din *enterocite* cu un platou striat mai mic, *celule caliciforme* extrem de numeroase și *celule argentafine* care apar foarte rar. În lamina propria a mucoasei în zona de trecere a ileonului în intestinul gros se evidențiază aglomerări limfoide numite *tonsile cecale*, implicate în apărarea antiinfecțioasă. La animalele domestice, cele patru segmente ale intestinului gros, prezintă unele aspecte morfologice particulare demne de menționat.

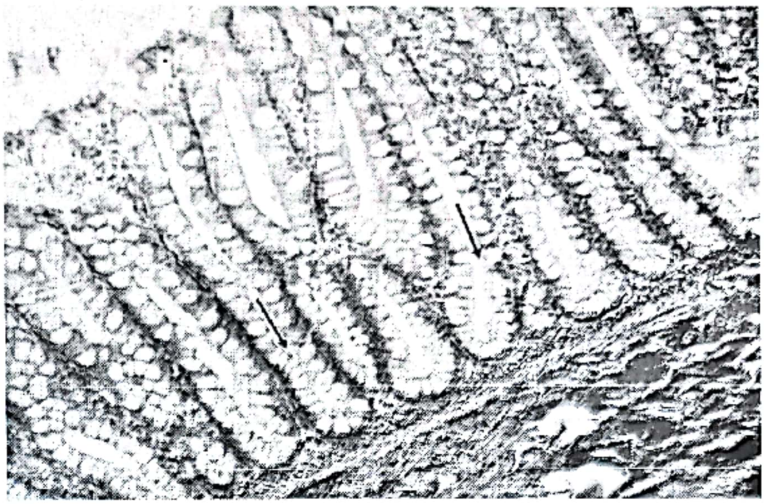

Fig. 6.43. Mucoasa intestinului gros de pisică : criptele Lieberkühn adânci cu numeroase celule caliciforme. Col. HEV ; x 200

Cecumul la ierbivorele monogastrice, în special la cabaline reprezintă un important rezervor intestinal. În mucoasa lui apar frecvente infiltrații limfoide. La rumegătoare și suine, limfonodulii sunt prezenți la nivelul joncțiunii ileo-cecale. În această regiune este prezent un sfincter format din leiocite dispuse circular la toate animalele domestice cu excepția cabalinelor, la care se evidențiază două sfinctere (unul ileo-cecal și altul ceco-colic).

Colonul prezintă mucoasa mai groasă prin faptul că glandele Lieberkühn sunt mai lungi, formate din aceleași tipuri de celule. La cabaline și suine, stratul muscular longitudinal extern este gros și se asociază cu multe fibre elastice pentru a forma benzi longitudinale, situate la aceeași distanță, denumite *tenii.*

Rectumul prezintă mucoasa dezvoltată, organizată în numeroase pliuri longitudinale care conțin vene de calibru mare în lamina propria, formând un țesut erectil. De asemenea, muscularis mucosae, este mai mult groasă, fiind organizată în cele două straturi caracteristice. Celulele mucoase sunt mult mai numeroase decât în celelalte segmente ale intestinului gros. Foarte mulți limfonoduli sunt prezenți în lamina propria și în submucoasă la nivelul rectumului, mai ales în zona sa columnară.

Canalul anal. La mamiferele domestice, canalul anal este subdivizat în trei zone : *zona columnară anală, zona intermediară* și *zona cutanată. Zona*

columnară anală continuă pe cea rectală şi se caracterizează prin faptul că mucoasa conţine infiltraţii limfoide şi ţesut erectil venos. În submucoasă se evidenţiază glande tubulare ramificate numite *glande anale*. Acestea sunt glande sudoripare modificate ce produc o secreţie grăsoasă la câine şi mucoasă la porc. *Zona intermediară* se caracterizează printr-un epiteliu pavimentos stratificat necheratinizat. Mucoasa nu formează pliuri, iar în submucoasă se remarcă *glande anale*. *Zona cutanată* este acoperită de un epiteliu pavimentos stratificat cheratinizat. În această zonă se remarcă glande sudoripare şi sebacee modificate, numite *glande circumanale*. La nivelul joncţiunii între zona cutanată şi cea intermediară, se remarcă două evaginări laterale ale mucoasei ce formează *sacii anali*. Aceştia sunt căptuşiţi de un epiteliu pavimentos stratificat cheratinizat, iar în lamina propria se evidenţiază glande sudoripare tubulare simple şi ocazional glande sebacee care se deschid în sacii anali. În regiunea ano-rectală, la animalele domestice, muscularis mucosae şi stratul muscular longitudinal extern – lipsesc. Stratul circular intern al tunicii musculare formează *sfincterul intern* care se extinde şi în zona cutanată. *Sfincterul anal extern* se întinde de la zona ano-rectală până în regiunea perianală şi este format din rabdocite dispuse circular.

Intestinul la păsări, respectă planul de structură al intestinului de mamifer, cu excepţia unor particularităţi care interesează *mucoasa* şi *submucoasa*.

Mucoasa prezintă vilozităţi pe toată lungimea intestinului, inclusiv în cloacă. În lamina propria, glandele sunt mai rudimentare decât la mamifere. Acestea sunt mai rare, mai puţin adânci, căptuşite cu un epiteliu bogat în celule caliciforme. Glandele sunt separate prin teritorii mezenchimale dezvoltate. Regiunea bazală a glandelor reprezintă centrul de reacţie, în jurul căruia se concentrează mezenchimul şi se metaplaziază. Funcţia este mult mai intensă în porţiunea de intestin gros în care, în ontogeneza posteclozională, se diferenţiază masiv ţesutul limfoid reprezentat de limfonoduli.

Mucoasa cloacală, în porţiunea proctodeumului prezintă numeroase vilozităţi, unele dreptunghiulare, altele cu suprafaţa rotunjită, acoperite de un epiteliu monostratificat cu numeroase celule caliciforme şi celule prismatice cu microvili scurţi. Epiteliul manifestă metabolism similar celulelor din mucoasa intestinului terminal. Spre piele, epiteliul cloacal se modifică gradat, devenind stratificat. În zona de joncţiune a mucoasei cu pielea, leucopedeza este activă, astfel numeroase plasmocite migrează din profunzimea mucoasei, străbătând epiteliul stratificat şi ajung la suprafaţa acestuia. În lamina propria se evidenţiază un bogat ţesut limfoid.

Scanned with OKEN Scanner

6.7. Glandele anexe ale aparatului digestiv

Glandele anexe ale aparatului digestiv sunt reprezentate de *pancreas* şi *ficat*, care sunt glande amficrine (mixte) cu secreţie atât endocrină, cât şi exocrină. De menţionat faptul că la nivelul pancreasului, secreţia endocrină se realizează în teritorii bine distincte *(insulele Langerhans)*, iar secreţia exocrină în acinii seroşi, în timp ce la ficat, hepatocitul este considerat atât cu funcţie endocrină cât şi exocrină (elaborarea bilei). De aici rezultă polaritatea dublă a hepatocitului: spre capilarul sinusoid pe de o parte, iar pe de altă parte, spre canaliculul biliar. Ambele glande iau naştere din endoderm.

6.7.1. Pancreasul

- Ţesut de înveliş şi de susţinere
  - capsula
  - septe conjunctivo-vasculare
  - stroma reticulară
- Parenchimul
  - exocrin – acinii seroşi
  - endocrin – insulele Langerhans cu următoarele celule
    - A-glucagonul
    - B-insulina
    - C-gastrina
    - D-somatostatina
    - G-gastrina
    - PP-polipeptid pancreatic

Partea sa endocrină este descrisă la capitolul 3 - *„Glande endocrine”*, de aceea se va descrie numai pancreasul exocrin. Pancreasul este o glandă tubulo-acinoasă compusă de tip seros. Este format din ţesut de înveliş şi de susţinere şi parenchim. *Capsula* este subţire şi slab conturată, *septele conjunctivo-vasculare* sunt foarte subţiri şi delimitează incomplet *lobii* şi *lobulii pancreatici* şi *stroma reticulară*. Parenchimul este reprezentat de unităţile morfo-funcţionale ale pancreasului care sunt *acinii seroşi* (fig. 6.44; fig. 6.45; fig. 6.46). La ME celula seroasă prezintă caracteristicile unor celule elaboratoare de enzime (proteine): reticul endoplasmic granular dezvoltat, ribozomi, mitocondrii şi aparat Golgi. Pe celula seroasă, G. E. Palade a clarificat cele cinci etape ale sintezei proteinelor.

Etapa I: Sinteza şi segregarea proteinelor de export la nivelul RER. Proteinele sunt sintetizate într-un *minut* pe *poliribozomii (polizomii)* încă neataşaţi membranelor RE. Polizomul este un grup de ribozomi legat de o moleculă de ARN-m de 2 nm. Într-un polizom, ribozomii aşezaţi la distanţe de circa *100*

Scanned with OKEN Scanner

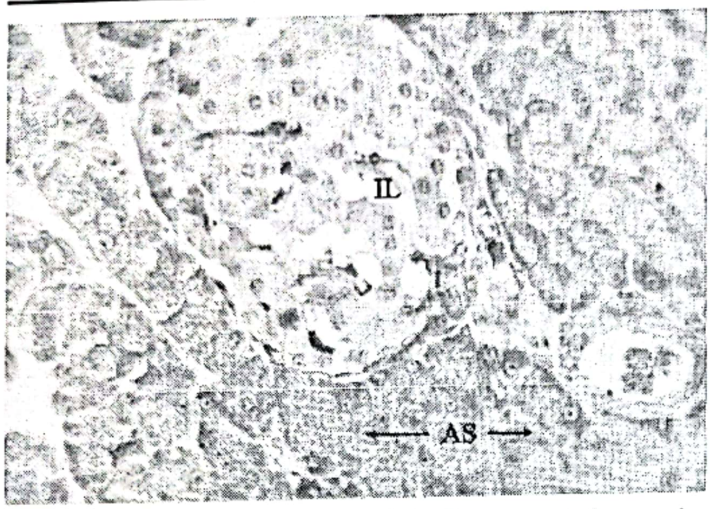

Fig. 6.44. Pancreas de pisică: AS-acini seroşi (pancreasul exocrin), cu celule ce conţin la polul apical granule de zimogen; IL-insula Langerhans (pancreasul endocrin). Col. PAS; x 200

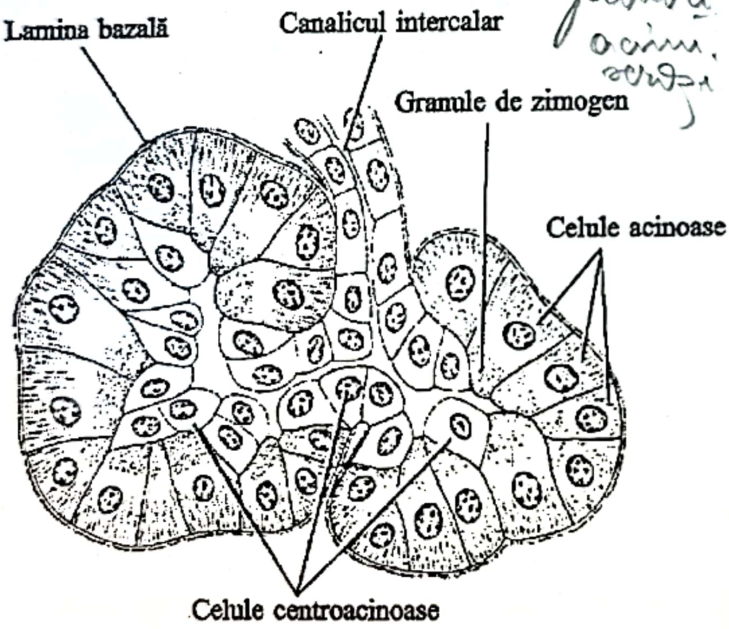

Fig. 6.45. Pancreasul exocrin (acini seroşi): canaliculele intercalare care pătrund parţial în lumenul acinului, astfel apar celulele centroacinoase

nucleotide unul de altul, sintetizează fiecare independent câte un lanţ polipeptidic. Lanţul polipeptidic este adăpostit în tunelul subunităţii mari ribozomale. La un anumit stadiu de formare a acestui lanţ polipeptidic ribozomii se ataşează de membrana RE prin *riboforina I şi II* care descifrează semnalul adus de ARN-m al lanţului polizomal prin capătul amino al peptidei ce se formează. În momentul ataşării polizomilor se formează un tunel şi în membranele REG, în continuarea celui din subunitatea mare ribozomală. Tunelul este delimitat de o parte şi de alta de proteinele asociate specifice. Prin tunel trec în spaţiul endoplasmatic lanţurile polipeptidice nou-formate. Astfel, în structura primară a fiecărei proteine există o secvenţă specifică semnal, care recunoaşte şi este recunoscută de o poziţie specifică a membranei RER.

Etapa a II-a: transportul intracelular al proteinelor prin microveziculele de transfer ce iau naştere în urma pensării cisternelor RER ce conţin proteinele sintetizate. Această etapă durează între *20-40 minute.* Microveziculele iau naştere din porţiunile terminale ale cisternelor REG ce se află în apropierea complexului Golgi. Aceste cisterne pierd ribozomii de pe faţa externă a membranelor lor şi, prin pensare dau naştere microveziculelor. Acestea sunt încărcate cu proteinele sintetizate de polizomi şi se îndreaptă spre sacii golgieni.

Scanned with OKEN Scanner

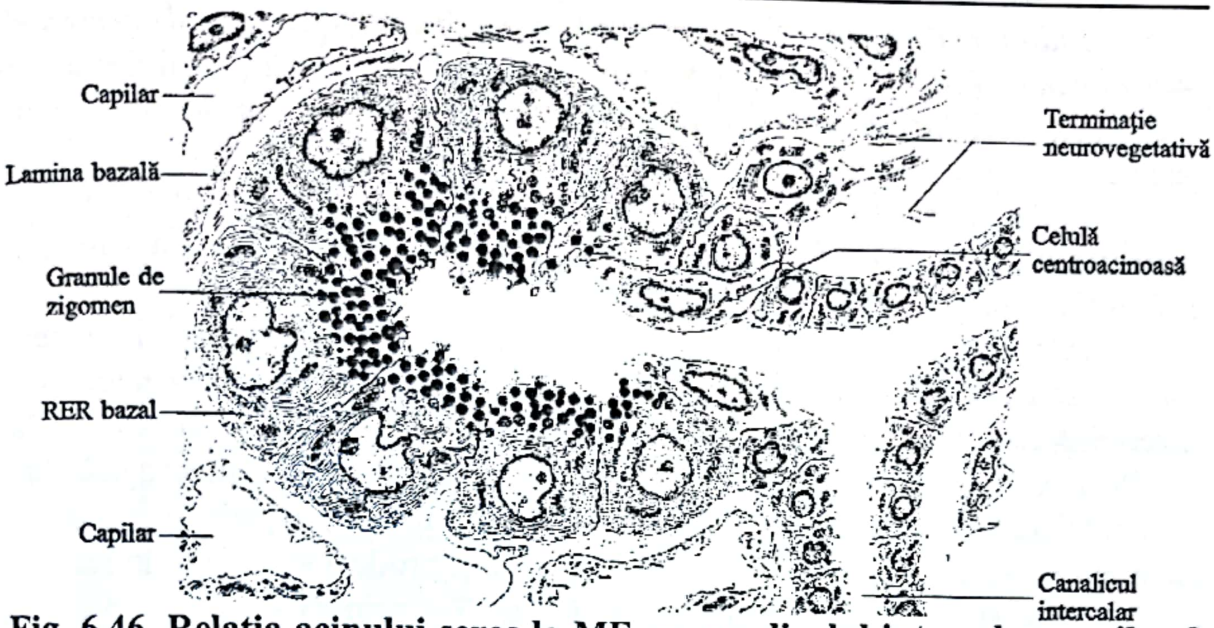

Fig. 6.46. Relaţia acinului seros la ME cu canaliculul intercalar, capilarele sanguine şi terminaţiile neurovegetative *(Liebich şi colab., 1999)*

Etapa a III-a. Condensarea şi maturarea proteinelor în structurile golgiene în care ajung cu ajutorul *microveziculelor (vezicule de transfer).* Procesul de maturare al proteinelor durează *o oră.* Concentrarea proteinelor se realizează în macrovezicule golgiene, care apoi devin *vezicule de condensare.* Maturarea rezultă din interacţiunea proteinelor cu un *peptidoglican sulfatat,* sintetizat în complexul Golgi şi prezent în veziculele de condensare. Din această interacţiune se formează agregate osmotic inactive, însoţite de eliberarea de molecule de apă din proteinele nouformate.

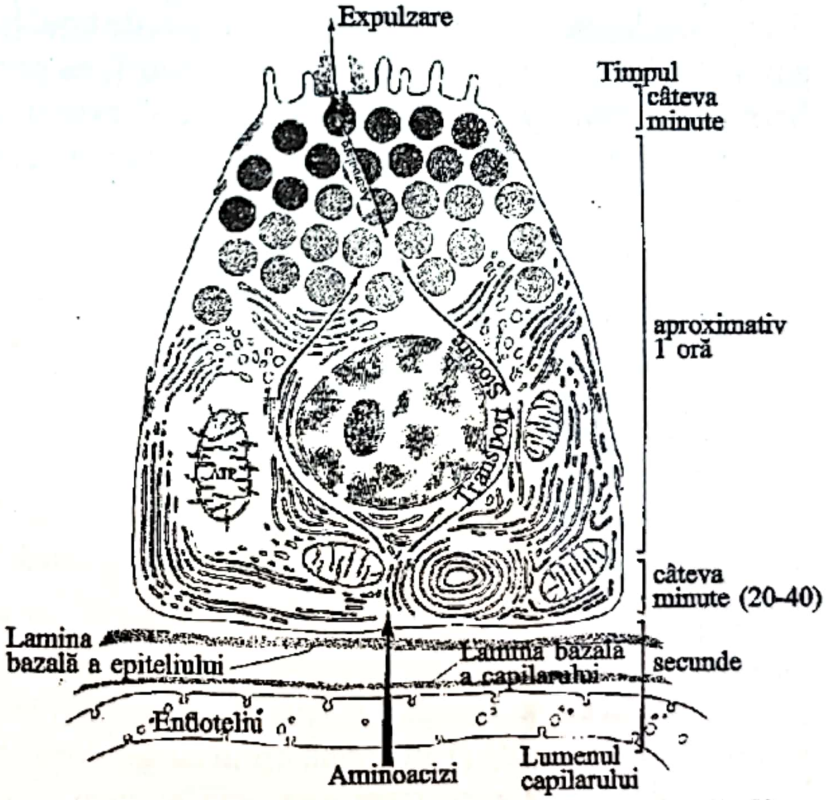

Fig. 6.47. Ciclul secretor în celula seroasă din acinii seroşi ai pancreasului exocrin. Exocitoza veziculelor secretorii
(Junqueira şi colab., 1998)

Scanned with OKEN Scanner

Etapa a IV-a: depozitarea intracelulară sub formă de *vezicule secretorii.* Acestea rămân în citoplasmă, apoi sunt trecute în ectoplasmă şi mai departe, în mediul extracelular, trecerea fiind determinată în general de acţiunea unor hormoni sau neurotransmiţători.

Etapa a V-a: exocitoza. Veziculele secretorii sunt trecute în mediul extracelular. Procesul este dependent de concentraţia intracelulară a *ionilor de calciu* Ca^{2+}, de prezenţa moleculelor de *ATP* şi de AMP_c (fig. 6.47).

Veziculele secretorii vin în contact cu faţa internă a plasmalemei. Prezenţa moleculelor de ATP şi AMP_c şi a Ca^{2+} provoacă contracţia microfilamentelor care determină deschiderea veziculelor şi eliminarea conţinutului în spaţiul extracelular.

Prin exocitoză trec în mediul extracelular: hormoni, enzime, imunoglobuline, lipoproteine, neurotransmiţători, constituenţi ai serului şi ai laptelui, componente ale membranei celulare, ale glicocalixului sau alţi produşi sintetizaţi în reticulul endoplasmic şi condensaţi în complexul Golgi. Tot prin exocitoză, prin acelaşi mecanism pot fi eliminaţi şi unii produşi terminali, metabolic inerţi, nefolositori celulei.

Secreţia celulelor seroase reprezentată de sucul pancreatic, este un lichid filant, alcalin ce conţine: enzime, apă, săruri de calciu şi sodiu. Enzimele prezente în sucul pancreatic participă la digestia proteinelor, amidonului şi grăsimilor, fiind deci proteolitice, de tipul tripsinei; lipolitice, de tipul lipazei şi amilolitice de tipul amilazei şi maltazei. Secreţia nu este continuă, ea se produce sub influenţa unui hormon *(secretina)* elaborată de celulele „S" existente în mucoasa duodenală şi activată de HCl din sucul gastric care ajunge în duoden. Secreţia ajunge aici prin canalele şi conductele secretorii. Acestea sunt reprezentate prin: canale intralobulare *(intercalare)* cu epiteliul cubic simplu; canale intralobulare cu epiteliul prismatic simplu ce se sprijină pe o lamină bazală, la exteriorul căreia se evidenţiază un ţesut conjunctiv delicat în care apar şi leiocite; canale colectoare reprezentate de canalul Wirssung şi Santorini. Canalele colectoare sunt căptuşite de un epiteliu de tip intestinal, epiteliu prismatic simplu cu platou striat ce se sprijină pe lamina bazală, la exteriorul căreia se remarcă ţesut conjunctiv fibro-elastic şi rare leiocite. Tunica musculară a canalelor creşte în grosime spre deschiderea acestora în duoden, fiind bine dezvoltată la rumegătoare mici şi absentă la canalul Santorini de la suine.

6.7.2. Ficatul

Ficatul este o *glandă amficrină: endocrină* (prin substanţele utile elaborate în capilarul sinusoid) şi *exocrină* (prin bilă). Aspectul funcţional endocrin al hepatocitului este reprezentat prin secreţia în sânge a unor substanţe indispensabile metabolismului intermediar celular. Una dintre acestea este glucoza, care se depozitează în hepatocit sub formă de glicogen, de unde este cedată organismului, în sânge, pe măsura nevoilor sale.

Scanned with OKEN Scanner

- Țesut de înveliș și de susținere
  - capsula Glisson
  - septe (benzi) portobiliare Charcot
  - spațiul Kiernan
    - arteriola (ramură a arterei hepatice)
    - venula (ramură a venei porte)
    - canal biliar
    - vas limfatic
    - filete nervoase
  - stroma reticulară – intralobulară – fibre de reticulină
- Parenchimul
  - hepatocite organizate în cordoane Remak în lobulul hepatic clasic
  - între două cordoane Remak – capilarul sinusoid
  - un cordon Remak este format din două rânduri de hepatocite, între ele se delimitează un canalicul biliar fără perete propriu

Organizarea generală. La suprafața ficatului se evidențiază *capsula Glisson* care este un țesut conjunctiv fibros în care predomină fibrele de colagen. În hilul ficatului, capsula se răsfrânge, pătrunde în el odată cu vasele sanguine (artera hepatică și vena portă). Capsula este groasă la porc și rumegătoarele mari, în timp ce la celelalte animale, este mai subțire. În interiorul ficatului, țesutul conjunctiv se organizează în septe sau travee portbiliare ce împart teritoriul glandular în lobuli (fig. 6.48; fig. 6.49).

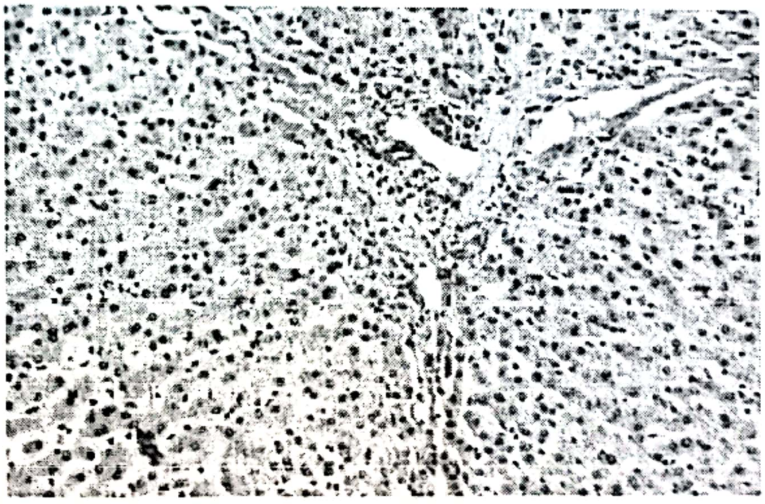

Fig. 6.48. Ficat de porc: traveele conjunctive delimitează în întregime lobulii hepatici. Col. HEA; x 80

Țesutul conjunctiv al septelor este dezvoltat și delimitează în întregime lobulii la porc și parțial la rumegătoare, în timp ce la celelalte animale, este mai redus și delimitarea în lobuli nu este evidentă. Unitatea morfo-funcțională a ficatului este *lobulul hepatic clasic,* care are formă de prismă cu înălțimea de 1,8-2 mm. Pe secțiunea histologică, lobulul hepatic are formă poligonală neregulată, fiind centrat de venula centro-lobulară. În spațiul angular delimitat de 2-3 lobuli, sau mai mulți, se evidențiază *spațiul Kiernan,* la nivelul căruia se remarcă: *venula,* ramura interlobulară a venei porte cu un lumen larg și un perete foarte subțire, *arteriola,*

Scanned with OKEN Scanner

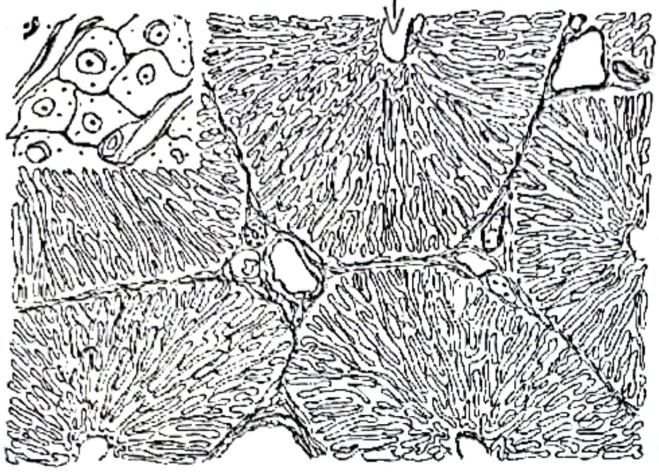

Fig. 6.49. Ficat de porc

ramura interlobulară a arterei hepatice cu un lumen mic şi un perete gros, *un canal biliar, vase limfatice* şi *nervi.* Bazaţi pe criterii funcţionale, în afară de *lobulul hepatic clasic,* în ficat se poate vorbi de două unităţi funcţionale: *lobulul port* şi *acinul hepatic* (fig. 6.50).

Lobulul port este centrat de un canal biliar şi este format din totalitatea unităţilor secretorii, indiferent de localizarea lor ce sunt tributare aceluiaşi canal biliar din spaţiul Kiernan. Periferia lobulului port este reprezentată prin linia arbitrară care uneşte între ele venulele centrolobulare ale celor trei lobuli hepatici clasici adiacenţi. Vârfurile triunghiului sunt reprezentate prin cele trei venule centrolobulare.

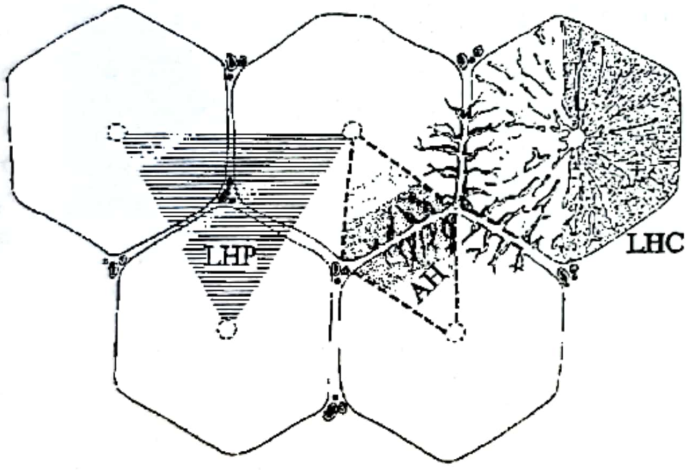

Fig. 6.50. Diagrama structurii lobulare a ficatului: LHC-lobulul hepatic clasic; LHP-lobulul hepatic port; AH-acinul hepatic

Acinul hepatic. Acesta este constituit din totalitatea hepatocitelor care sunt irigate de acelaşi vas şi care-şi varsă bila în acelaşi canal biliar din spaţiul Kiernan. Noţiunea de acin hepatic explică atât funcţia de glandă endocrină cât şi pe cea de glandă exocrină. Acinul hepatic este constituit din două arii triunghiulare situate în doi lobuli clasici adiacenţi, la care vârfurile triunghiurilor privesc spre venulele centrolobulare ale celor doi lobuli.

La un lobul hepatic clasic se disting trei zone circulare: *zona periferică* situată în apropierea spaţiului port, adiacentă vaselor perilobulare şi formată din elemente care asigură *citogeneza şi regenerarea parenchimului din celulele stem; zona intermediară* alcătuită din hepatocite diferenţiate, care realizează diferitele funcţii specializate ale ficatului şi *zona centrală* (pericentrolobulară), reprezentate de celule îmbătrânite sau uzate, care sunt specializate pentru funcţia de stocaj a glicogenului (fig. 6.51), lipidelor şi pigmenţilor. Acestea cresc cantitativ în citoplasma hepatocitelor din zona pericentrolobulară.

Scanned with OKEN Scanner

În structura unui lobul hepatic se evidențiază următoarele componente: *celula hepatică (hepatocitul), capilarele sinusoide, canaliculele biliare, venula centrolobulară și stroma reticulară de susținere.*

Hepatocitul. Celulele lobulului hepatic sunt organizate în cordoane celulare, cu dispoziția radiară de la periferia lobulului spre venula centrolobulară. Un cordon celular *(Remak)* este format din două rânduri de hepatocite (fig. 6.52).

Fig. 6.51. Ficat de porc: stocarea glicogenului în hepatocitele din zona centrală, din jurul venulei centrolobulare. Col. PAS; x 400

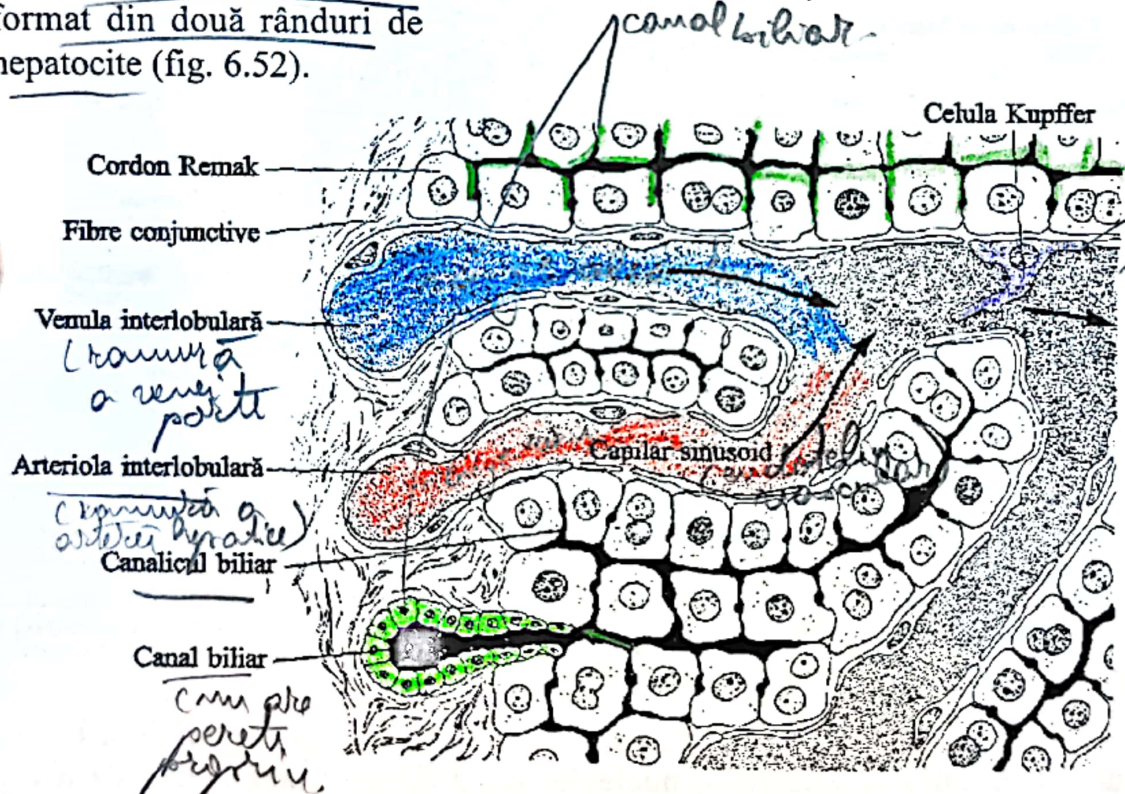

Fig. 6.52. Organizarea cordoanelor Remak și sensurile circulației sanguine și biliare în lobulul hepatic clasic *(Liebich și colab., 1999)*

Dispoziția radiară a cordoanelor formate din două rânduri de celule, în secțiunile histologice, rezultată din faptul că în reconstrucțiile tridimensionale ale lobulului hepatic, acesta este format din lamele (plăci) celulare dispuse vertical și convergent în jurul venulei centrolobulare. Astfel, se realizează un aspect similar

Scanned with OKEN Scanner

cu cel al „unei portocale desfăcute în felii", feliile reprezentând lamele celulare. De evidențiat că acestea sunt formate dintr-un singur rând de celule şi prezintă un traiect sinuos. Lamele sunt perforate, zonele perforate reprezentând 50 % dintr-o lamelă. Spațiile interlamelare adăpostesc capilarele sinusoide care comunică între ele la nivelul zonelor perforate. Prezența capilarelor sinusoide dă aspectul de cordoane anastomozate a parenchimului, în preparatele histologice. În cadrul cordonului Remak, hepatocitul prezintă un *pol vascular* ce corespunde capilarului sinusoid dintre două cordoane Remak şi un pol biliar spre canaliculul biliar (delimitat de hepatocitele adiacente ale unui cordon Remak).

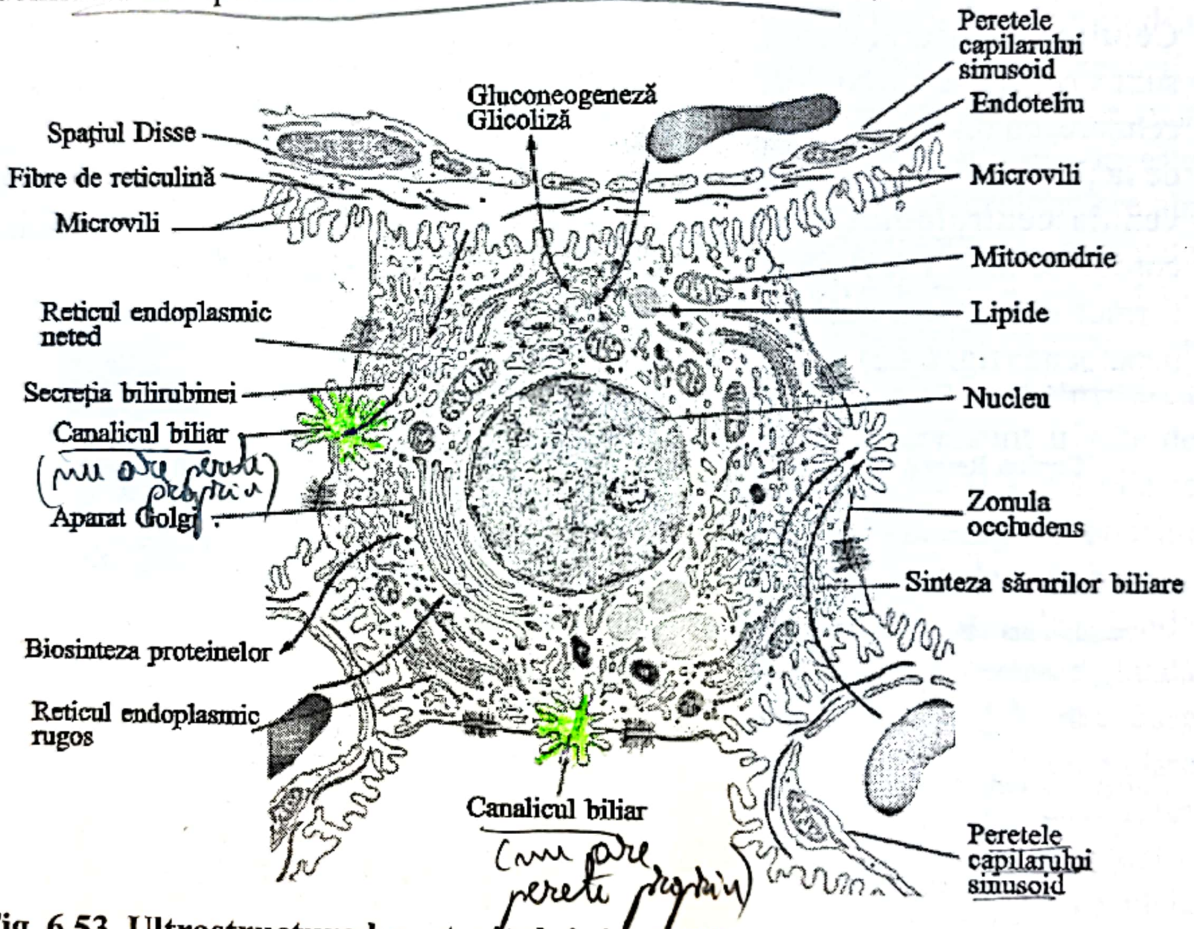

Fig. 6.53. Ultrastructura hepatocitului şi relațiile sale cu capilarul sinusoid şi canaliculul biliar *(Liebich şi colab., 1999)*

Hepatocitul are dimensiunea de 20-30 µm, de aspect poliedric, bi- sau trinucleat cu nucleul veziculos, nucleolat şi cu dimensiunea medie de 6 µm. Hepatocitul prezintă 6-8 fețe şi doi poli funcționali (unul vascular şi altul biliar). Citoplasma este bazofilă, zonele de bazofilie sunt reprezentate de corpii Berg (reticul endoplasmic rugos). Mitocondriile sunt numeroase şi la MO apar sub formă de granule de 1 µm. Reticulul endoplasmic este dezvoltat, fiind reprezentat de cel granular care predomină (secreția de albumine, fibrinogen, protrombină,

Scanned with OKEN Scanner

lipoproteine) şi agranular legat de sinteza glicogenului şi acizilor biliari (fig. 6.53; fig. 6.54). Elementele reticulului endoplasmic granular sunt agregate ce apar la MO sub forma *corpilor Berg,* zone bazofile de ergastoplasmă. Aparatul Golgi este dezvoltat şi situat în regiunea polului biliar, deci în vecinătatea canaliculelor biliare. Lizozomii sunt prezenţi în hepatocit sub formă ovalară, de 0,2-0,9 μm şi foarte bogaţi în diverse hidrolaze acide. Ribozomii apar fie liberi, dar cel mai des ataşaţi reticulului endoplasmic granular. În hepatocit s-au evidenţiat şi peroxizomi. Incluziunile hepatice sunt reprezentate de: glicogen, lipide şi proteine. În stările patologice pot apărea incluziuni de hemosiderină şi depozite de pigmenţi biliari. Glicogenul apare în cantităţi variabile, celula hepatică şi rabdocitul fiind principalii depozitari ai glucozei sub formă de glicogen. Se evidenţiază sub formă de granule dispersate (20-40 nm), blocuri şi depozit perinuclear. Glicogenul se acumulează în zona centrală şi mai puţin în cele intermediară şi periferică ale lobulului. Lipidele apar în cantităţi mici, sub formă de picături. Ele se acumulează în hepatocitele din zona centrală (pericentrolobulară).

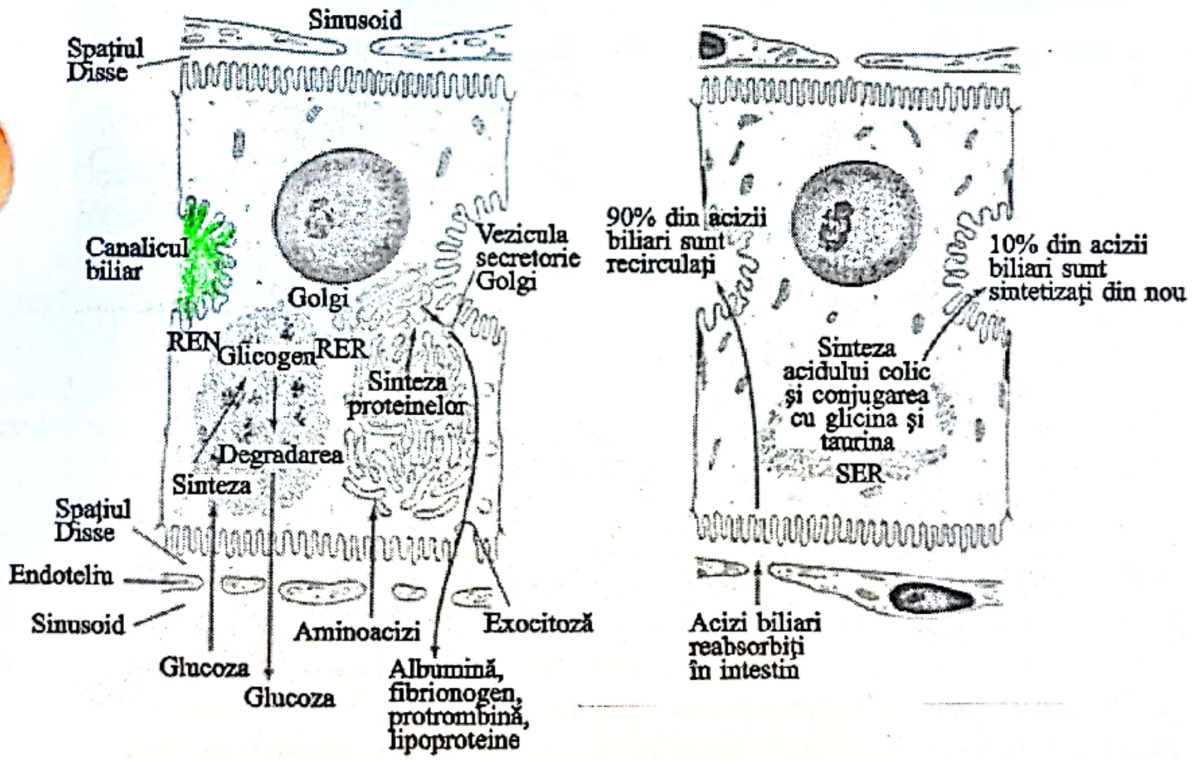

Fig. 6.54. Sinteza proteinelor, glicogenului şi acizilor biliari în hepatocit la ME *(Junqueira şi colab., 1998)*

Hepatocitul dispune de un echipament enzimatic foarte bogat. Astfel, se evidenţiază enzime în toate hepatocitele, indiferent de zonarea lor în lobul (*glucozo-6-fosfatdehidrogenaza, betaglucuronidaza, esterazele nespecifice, monoaminooxidazele, dezoxiribonucleaza, ribonucleaza, aminopeptidaza*). Alte

Scanned with OKEN Scanner

enzime sunt mai intense în anumite zone, ceea ce permite stabilirea unei zonări metabolice a lobulului hepatic. În *zona centrală* (pericentrolobulară) se evidenţiază reacţii mai intense pentru: *lacticodehidrogenaza, glutamodehidrogenaza* şi *diaforaze.* În *zona periferică* (periportală) apar foarte active enzimele ciclului Krebs (*succindehidrogenaza, malicodehidrogenaza* şi *izocitricdehidrogenaza); glucozo-6-fosfataza, citocromoxidaza, fosforilaza* şi *glicerofosfataza.*

Membrana plasmatică a hepatocitului prezintă complexe joncţionale de tipul zonulei adherens şi de tipul zonulei occludens. Zonulele occludens sunt prezente unde hepatocitele delimitează canaliculul biliar. Membrana plasmatică la nivelul polului biliar al hepatocitului prezintă numeroşi microvili. La polul vascular se remarcă aceiaşi microvili în contact intim cu peretele capilarului sinusoid (fig. 6.55).

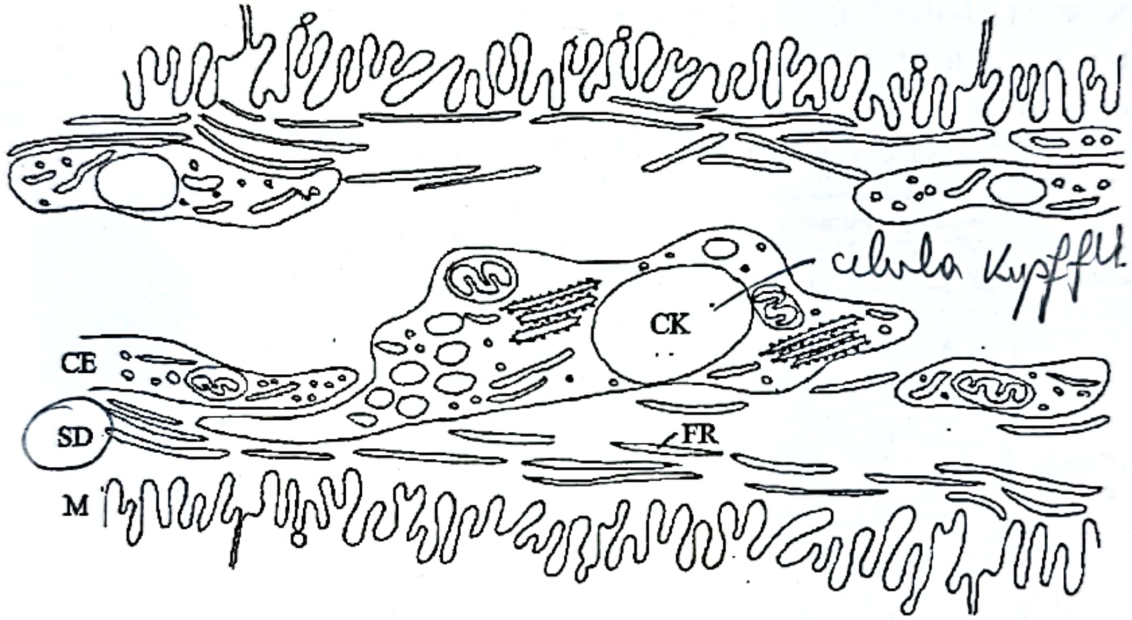

Fig. 6.55. Ultrastructura capilarului sinusoid: M-microvilii hepatocitelor; SD-spaţiul Disse, CE-celula endotelială; CK-celula Kupffer; FR-fibre de reticulină

Capilarele sinusoide intralobulare au o dispoziţie radiară, de la periferia lobulului hepatic spre venula centrolobulară, realizând un sistem capilar *de tip port,* situat între două venule (*venula interlobulară* – ramura venei porte şi *venula centrolobulară).* Între sinusoide şi celulele hepatice există un spaţiu, în care proemină microvilii hepatocitelor (*spaţiul Disse).* La ME se observă fibre de reticulină, ce constituie reticulul argirofilic descris în microscopia optică. Acest spaţiu nu conţine substanţă fundamentală, ci plasmă, care contribuie la formarea limfei. Accesul direct al plasmei sanguine la suprafaţa celulei hepatice are importanţă în schimbul activ de metaboliţi dintre ficat şi sânge. Sinusoidele hepatice sunt largi, neregulate ca formă, iar în peretele lor au fost diferenţiate trei tipuri de celule: unele cu aspect de *endoteliu tipic,* altele considerate ca macrofage fixe (*celulele Kupffer)* şi altele ce depozitează grăsimi *(celulele Ito).*

Scanned with OKEN Scanner

Celulele endoteliale sunt aplatizate, prezintă spații largi între ele, datorită faptului că se dispun discontinuu, iar absența joncțiunilor tipice, explică de ce la MO limitele celulare nu sunt evidente. Lamina bazală este și ea discontinuă.

Celulele Kupffer au aspect stelat, se impregnează cu clorură de aur, sunt activ fagocitate, fac parte din sistemul macrofagic monocitar (SMM). Ele sunt situate de obicei sub endoteliu, cu prelungiri citoplasmatice ce se extind între celulele endoteliale și nu prezintă desmozomi sau alte specializări cu care să se atașaze de celulele endoteliale. Cea mai mare parte a suprafeței lor neregulate este expusă sângelui din lumenul sinusoidului. Ele sunt acoperite de o peliculă fină de glicocalix, iar plasmalema prezintă invaginații sinuoase în citoplasma periferică. Citoplasma lor este bogată în lizozomi. Creșterea numărului de celule Kupffer în urma diferitelor stimulări antigenice se datorează aportului din surse extrahepatice și anume, din monocitele sanguine, celulele Kupffer fiind astfel incluse în SMM.

Canaliculele biliare au o dispoziție radiară în lobul, din vecinătatea venulei centrolobulare către periferia lobulului hepatic. Ele au dimensiunea de 0,1-0,5 µm, și *nu au perete propriu,* ci sunt delimitate de microvilozitățile plasmalemelor ale celor două, trei hepatocite adiacente. Polul biliar al hepatocitelor prezintă un șanț delimitat de membrana plasmatică prevăzută cu numeroși microvili. Prin zonulele ocludens se realizează legătura strânsă între membranele plasmatice ale hepatocitelor adiacente și în final, se formează un *tunel (canalicul biliar).* La periferia lobulului hepatic, canaliculele biliare se continuă cu canale foarte scurte ce au un perete propriu format dintr-un epiteliu aplatizat *(pasajele Herring)* ce fac legătura cu canalele biliare situate în spațiul Kiernan. Pasajele Herring sunt constituite din ducte biliare aplatizate, ale căror celule sunt considerate *celule stem*, capabile de a se diferenția atât în hepatocite cât și în celule epiteliale ale canalelor biliare.

Venula centrolobulară colectează capilarele sinusoide venoase radiare din întregul lobul hepatic. Ea începe la vârful lobulului printr-un capăt orb legat în deget de mănușă, se îndreaptă către mijlocul bazei lobulului și iese continuându-se cu *vena sublobulară.* Capilarele sinusoide se deschid în vena centrolobulară în unghi drept.

Țesutul de susținere din lobul este redus, fiind reprezentat de fibrele de reticulină din spațiile Disse, ce au o orientare predominant radiară. Acestea sunt unite prin alte fibre de reticulină ce susțin capilarele sinusoide și cordoanele celulare. Dispunerea fibrelor de reticulină în lobulul hepatic, realizează aspectul unei rețele, de unde denumirea de *fibrile în grilaj.*

Vascularizația ficatului. În ficat se remarcă o *vascularizație nutritivă* și alta *funcțională. Circulația nutritivă* este reprezentată de artera hepatică care pătrunde în ficat la nivelul hilului, dând ramuri lobare și interlobulare. Din acestea se desprind arteriolele din spațiul Kiernan care se capilarizează în partea sa externă

Scanned with OKEN Scanner

şi se varsă în această zonă în capilarele sinusoide, realizând o zonă lobulară periferică oxigenată.

Circulaţia funcţională, este reprezentată de vena portă care transportă substanţele nutritive de la intestin la ficat pentru a fi metabolizate. După ce pătrunde în hilul hepatic, dă ramuri lobare pentru lobii ficatului, din care iau naştere venulele interlobulare din spaţiile Kiernan. Din acestea se desprind ramuri venoase *perilobulare* care vor emite ramuri ce pătrund în lobul sub formă de capilare sinusoide ce se dispun radiar până la venula centrolobulară, care se varsă în vena sublobulară, de aici în venele suprahepatice şi în final în vena cavă posterioară. Deci, la nivelul lobulului hepatic, sângele oxigenat (nutritiv) adus de artera hepatică se amestecă cu sângele venos provenit din vena portă.

Circulaţia limfatică este bogată pentru faptul că ficatul produce o cantitate apreciabilă de limfă, mai multă decât oricare alt organ. *La nivelul lobulului hepatic nu se evidenţiază vase limfatice, rolul lor fiind îndeplinit de spaţiile Disse.* Vasele limfatice sunt prezente în *ţesutul conjunctiv perilobular,* de unde se unesc într-un vas limfatic mai mare care părăseşte ficatul prin hil. Limfa se varsă prin vasele limfatice aferente în limfonoduri şi apoi prin vasele aferente, trece în cisterna limfatică şi apoi în canalul toracic.

Inervaţia ficatului este asigurată de fibre simpatice şi parasimpatice, care formează plexuri în jurul vaselor şi canalelor hepatice.

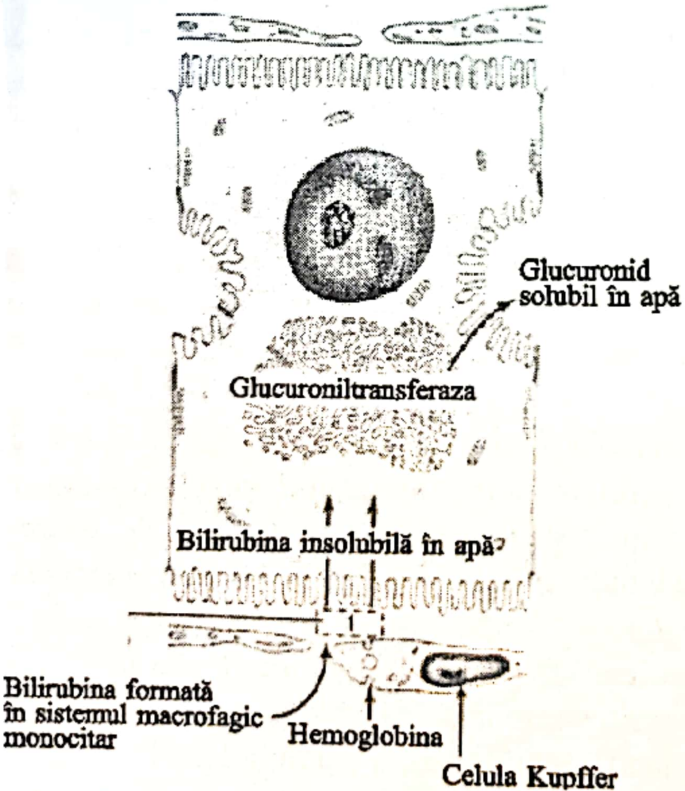

Fig. 6.56. Secreţia bilirubinei

Căile biliare

Canaliculele biliare din lobulul hepatic se continuă la periferia lobulului cu *pasajele Herring,* care la rândul lor se varsă în *canalele perilobulare* din spaţiile Kiernan. Canalul din spaţiul Kiernan se numeşte *canal biliar interlobular,* care are peretele format dintr-un epiteliu cubic sau prismatic ce se sprijină pe o lamină bazală. Polul apical al celulelor prismatice este prevăzut cu microvili.

Principalele componente ale bilei (sărurile biliare, pigmenţii biliari) sunt preluate de către hepatocit din sângele capilarului sinusoid printr-un proces activ

Scanned with OKEN Scanner

selectiv de pinocitoză. Aceste substanțe preluate de către hepatocit sunt trecute prin reticulul endoplasmic unde are loc conjungarea cu acidul glucuronic sub influența enzimei glucuroniltransferaza (fig. 6.56), luând naștere un glucuronid solubil în apă. Apoi prin complexul Golgi, acesta este excretat în canaliculele biliare, de aici condus prin pasajele Herring în canalul biliar interlobular. *Canalele biliare interlobulare* se unesc și formează *canalul hepatic* ce părăsește ficatul prin hil. Apoi acesta se unește cu canalul cistic ce vine de la vezica biliară într-un canal comun numit *canalul coledoc,* care se deschide în duoden la nivelul *ampulei lui Vater* printr-un orificiu prevăzut cu sfincter. Aceste canale prezintă un epiteliu prismatic simplu, care pe măsură ce se apropie de duoden, devine epiteliu prismatic simplu cu platou striat. Sub epiteliu se remarcă o lamina propria și câteva leiocite.

Vezica biliară (colecistul) lipsește la cal, porumbel și struț. Peretele este structurat din: *mucoasă, musculoasă* și *seroasă.*

Mucoasa prezintă numeroase pliuri (fig. 6.57) care sunt structurate dintr-un epiteliu prismatic simplu, a căror celule prezintă la polul apical microvili. Aceștia au rolul de a absorbi apa, bicarbonați și clorurile din bilă și în acest mod, are loc o concentrare a bilei de aproximativ 10-12 %.

Lamina propria a mucoasei este bogat vascularizată și conține infiltrații limfoide sau adevărați limfonoduli. La nivelul gâtului vezicii biliare în lamina propria, se evidențiază glande de tip mucos.

Musculoasa este subțire, formată din leiocite dispuse în mod plexiform, ce permite mărirea în volum a organului.

Seroasa este un țesut mezotelio-fasciculat, care lipsește în regiunea în care vezica biliară aderă la ficat.

Fig. 6.57. Vezica biliară de porc: mucoasa structurată din epiteliu prismatic simplu și lamina propria, formează numeroase pliuri ce dau aspect fals de glande. Col. HE; x 200

Pigmenții biliari reprezentați în special prin *bilirubină*, se formează în celulele sistemului macrofagic din splină, unde provin din degradarea hemoglobinei hematiilor fagocitate. De la acest nivel, bilirubina trece în plasmă unde este conjungată cu acidul glucuronic, apoi este preluată de hepatocit prin pinocitoză din capilarele sinusoide. Preluarea bilirubinei se face prin intermediul celulei Kupffer a capilarului sinusoid. Acizii biliari prezenți în bilă sunt secretați de hepatocite. Vezica biliară este puternic inervată printr-un plex intramuscular de natură simpatică.

Scanned with OKEN Scanner

6.8. Sistemul neuroendocrin difuz (SNED) al tractusului gastro-intestinal

Sistemul neuroendocrin difuz conţine celule cu anumite particularităţi morfologice şi funcţionale, deosebite de acelea ale celulelor epiteliale de înveliş şi mai ales glandulare, printre care sunt dispersate. Sistemul endocrin difuz alcătuieşte o entitate aparte, reprezentând cea mai mare glandă endocrină a organismului. Celulele SNED au citoplasma mai clară decât cele exocrine şi au fost observate încă din anul 1870 de către Heidenhain la nivelul mucoasei gastrice, ulterior au fost găsite de-alungul întregului tract digestiv, în număr moderat în stomac, mai frecvente în duoden, mai rare în jejun şi ileon şi abundente în cec. Sunt sub formă rotundă sau piramidală, adesea cu un volum mai mic faţă de celulele din jur şi rareori ajung la lumen. Aceste celule prezintă la polul bazal granulaţii a căror conţinut este deversat prin lamina bazală în capilarele laminei propria.

Unii produşi ai celulelor endocrine gastro-intestinale acţionează ca adevăraţi hormoni peptidici (*gastrina, secretina şi colecistokinina),* care sunt antrenaţi în circulaţia sanguină de unde ajung la organele ţintă (stomac, pancreas şi vezica biliară). Alte peptide *(enteroglucagonul, motilina, VIP – vasoactive intestinal peptide)* sunt considerate a fi *«candidaţi hormonali»*, a căror acţiune farmacologică, deşi cunoscută, nu a fost încă explicată în procesele fiziologice. Unele peptide *(somatostatina)* pot fi eliberate în ţesutul conjunctiv înconjurător, unde influenţează celulele din imediata vecinătate (activitate *paracrină*).

După afinităţile lor tinctoriale, putem clasifica celulele endocrine în două mari grupe : *argentafine propriu-zise* şi *argirofile.*

Celulele argentafine prezintă granulaţii ce reduc fără vreun tratament adiţional argintul amoniacal, colorându-se în negru. Deoarece în unele celule, granulaţiile au şi afinitate pentru sărurile de crom (biocromat), apărând brune, celulele au fost numite şi *cromafine (enterocromafine* – EC). Ele elaborează *serotonina (5-hidroxitriptamina 5-HT).* Sunt prezente în mucoasa gastrică şi cea intestinală, printre celulele epiteliului de suprafaţă, dar mai ales în cel granular. Ultrastructural, aceste celule sunt de formă piramidală, cu un complex Golgi supranuclear dezvoltat. Granulele electronodense sunt numeroase, cu diametrul de 200 nm şi conţin serotonină. Această substanţă biologic activă apare şi în alte organe, dar se pare că 2/3 din întreaga cantitate este furnizată de celulele neuroendocrine din mucoasa gastro-intestinală. Serotonina joacă un rol important în motilitatea tubului digestiv. Celulele argentafine secretă şi *motilina (substanţa P).*

Celulele argirofile sunt mai mici ca precedentele şi nu ajung cu polul apical la suprafaţa epiteliului. Granulaţiile din citoplasmă sunt inegale şi au proprietatea de a reduce azotatul de argint amoniacal, numai după tratarea prealabilă cu reactivi

Scanned with OKEN Scanner

reducători. În cadrul acestor celule, în funcţie de structura organitelor şi conţinutul granulelor secretorii, au fost descrise următoarele tipuri celulare: A, G, EG, S, D, I, K, N.

Celulele A, ultrastructural, sunt asemănătoare celulelor A (alfa) din insulele Langerhans ale pancreasului. Granulele intracitoplasmatice conţin *hormonul glucagon* cu un rol hiperglicemiant prin acţiunea glicogenolitică hepatică. Aceste celule aparţin componentei APUD din SNED.

Celulele G sunt mai înalte, ajung până la lumen şi au granulele sferice, cu diverse densităţi ultramicroscopice. Se găsesc predominant în regiunea pilorică a stomacului, dar şi în duoden. Ele secretă *gastrina,* cu rol în stimularea formării HCl. Aceste celule fac parte şi ele din sistemul APUD.

Celulele EG sunt răspândite în special la nivelul ileonului şi colonului şi secretă *enteroglucagon* (EG).

Celulele S elaborează *secretina* cu rol în eliminarea ionică şi a apei în ficat şi pancreas. Ele aparţin sistemului APUD.

Celulele D sunt similare cu cele de tip D din insulele Langerhans din pancreas. Ele sunt localizate în stomac şi duoden şi sunt implicate în sinteza *somatostatinei.*

Celulele I secretă *colecistokinina,* hormon cu rol în contracţia vezicii biliare şi în elaborarea enzimelor pancreatice.

Celulele K se găsesc în intestinul subţire şi elaborează peptide inhibitorii ale secreţiei gastrice (GIP – gastric inhibitory peptide).

Celulele N elaborează *neurotensina* care inhibă secreţia gastrică, creşte glicemia şi intervine în motilitatea gastro-intestinală.

6.8.1. Celulele componentei APUD

Celulele componentei APUD sunt celule cu funcţie endocrină, distribuite difuz în diferite organe, unde se dispun uneori grupat, formând mici structuri glandulare.

Sunt celule care concentrează în citoplasma lor *amine biogene* ca : *adrenalina, noradrenalina, serotonina (5-hidroxitriptamina, 5-HT),* fie aminoacizi precursori ai acestora, din care sintetizează aminele corespondente. Această celulă prezintă o intensă activitate a aminoacid decarboxilazei. Datorită caracteristicii menţionate, celulele sunt denumite ca aparţinând sistemului APUD[x] (vezi tabelul 3.1) *([x] Amine Precursor Uptake and Decarboxylation-Sistemul de prelucrare şi de decarboxilare a precursorilor aminici).* O parte din celulele APUD au origine embrionară comună în *crestele neurale,* ele având funcţia de sinteză, stocare şi eliminare a aminelor biogene, ulterior câştigând proprietatea de a sintetiza şi secreta în paralel şi polipeptide. Astfel, celulele mai sunt cunoscute şi sub denumirea de *celule secretoare de polipeptide şi amine biogene.* Granulele secretorii conţin aceste substanţe şi la mamifere fiind descrise aproximativ 30 de tipuri celulare care aparţin acestui grup.

Scanned with OKEN Scanner

7. APARATUL RESPIRATOR

Din punct de vedere embriologic, cavitățile nazale sunt de origine *ectoblastică,* iar restul aparatului este de origine *endoblastică.* În majoritatea lor, căile aerifere sunt căptușite de un *epiteliu pseudostratificat* ciliat (fig. 7.1), excepție făcând cavitățile nazale.

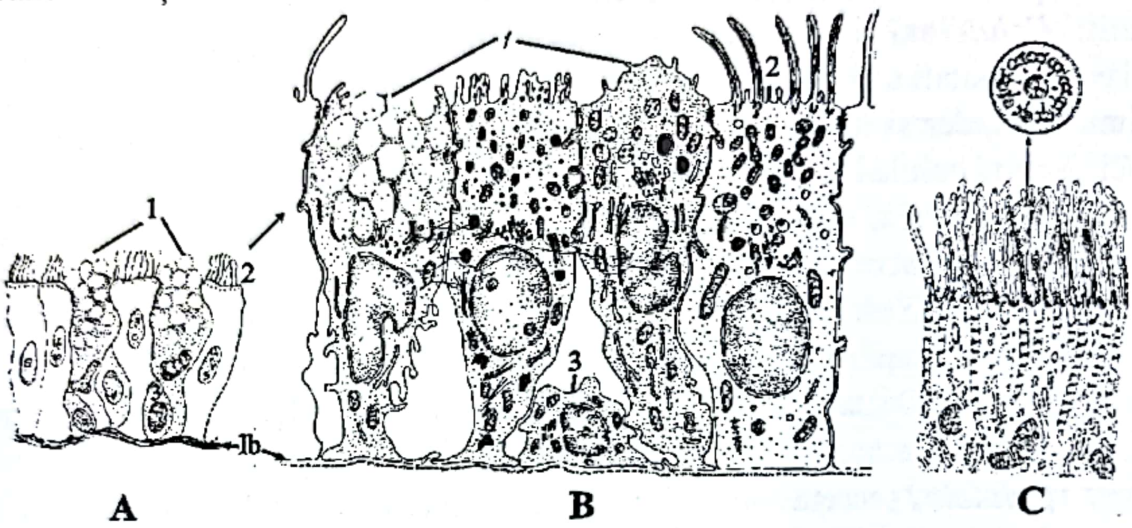

Fig. 7.1. Epiteliul pseudostratificat ciliat la MO (A) şi ME (B): 1-diferite faze ale secreției în celula caliciformă ; 2-celula ciliată ; 3-celula bazală ; lb-lamina bazală ; C-polul apical al celulei ciliate la ME

7.1. Cavitățile nazale

Cavitățile nazale sunt căptușite de o mucoasă care reprezintă structuri diferite în funcție de cele trei regiuni: *vestibulară, respiratorie* şi *olfactivă.*

Mucoasa vestibulară este formată dintr-un epiteliu pavimentos stratificat, a cărui cheratinizare scade spre interior şi o lamina propria cu papile adânci, bine vascularizate şi cu glande sudoripare, sebacee şi foliculi piloşi. La porc, în lamina propria se remarcă glande seroase dezvoltate (glandele nazale anterioare) care prin secreția lor umectează rătul.

Mucoasa respiratorie este formată dintr-un epiteliu pseudostratificat ciliat, format din celule ciliate, celule caliciforme şi celule bazale. Lamina propria prezintă glande tubulo-acinoase mixte şi infiltrații limfoide, uneori chiar limfonoduli. Această mucoasă aderă printr-o submucoasă de tip lax de pericondru sau periostul planului subiacent. În unele regiuni ale mucoasei respiratorii se evidențiază un țesut erectil care este format dintr-o rețea de capilare foarte bogată în regiunea laminei bazale. Această rețea este drenată prin vene cu peretele subțire (sinusuri venoase) care ocazional prezintă sfinctere. Țesutul erectil are rolul de *« a încălzi »* aerul şi prin secreția glandelor din lamina propria îl umectează.

Mucoasa olfactivă (vezi 2.3).

Scanned with OKEN Scanner

7.2. Nazofaringele

Nazofaringele este porţiunea respiratorie a faringelui, fiind structurat din: *mucoasă, submucoasă, musculoasă* şi *adventiţie.*

Mucoasa este formată dintr-un epiteliu pseudostratificat ciliat cu numeroase celule caliciforme. Lamina propria care este laxă, conţine limfonoduli, mai ales în regiunea dorso-mediană unde formează *tonsila (amigdala faringiană).*

Submucoasa este formată dintr-un ţesut conjunctiv lax ce conţine glande tubulo-acinoase mucoase.

Musculoasa este structurată din rabdocite orientate în toate direcţiile.

Adventiţia este formată din ţesut conjunctiv lax.

7.3. Laringele

Laringele este un organ cavitar care face legătura între faringe şi trahee, a cărui perete constă din: *mucoasă, tunica fibro-elastică* ce înglobează *scheletul cartilaginos, muşchii striaţi* şi *ligamentele.* Epiteliul este pseudostratificat ciliat pe părţile laterale ale faringelui şi pavimentos stratificat în porţiunea sa superioară. Lamina propria este bogată în fibre elastice, mai ales la nivelul corzilor vocale şi conţine infiltraţii limfoide, care frecvent sunt organizate în limfonoduli. În lamina propria apar glande tubulo-acinoase seroase sau uneori mixte. Ligamentele vocale constau în principal din fibre elastice ataşate ferm de muşchii din această regiune. Corzile vocale nu conţin glande în lamina propria. Tunica fibro-musculară constă din muşchii scheletici intrinseci şi extrinseci ai laringelui. De asemenea, această tunică conţine fibre de colagen şi elastice care se ataşează ferm de pericondrul cartilajelor laringelui. Toate cartilajele laringelui sunt de tip *hialin,* cu excepţia *epiglotei* care este de tip *elastic.* În jurul tunicii fibro-musculare se evidenţiază un ţesut conjunctiv lax.

7.4. Traheea

Traheea este alcătuită din: *mucoasă, tunica medie fibro-elastică* ce conţine *scheletul inelar cartilaginos hialin* şi *adventiţia* (fig. 7.2). Mucoasa traheală este formată dintr-un epiteliu pseudostratificat ciliat. Lamina propria este laxă, cu multe fibre elastice şi infiltraţii limfoide. Fibrele elastice sunt condensate şi formează un *strat fibro-elastic intern* şi altul *extern* care aderă intim de pericondrul inelului cartilaginos. În lamina propria, se evidenţiază glande de tip mixt. Între cele două straturi fibro-elastice se remarcă inelele cartilaginoase în număr diferit în funcţie de specie, care sunt formate din ţesut cartilaginos hialin. Inelele traheale nu sunt

Scanned with OKEN Scanner

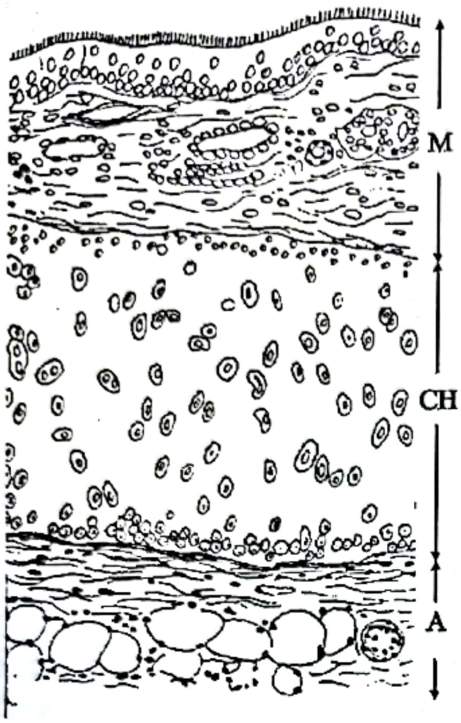

Fig. 7.2. Structura traheei: M-mucoasa ; CH-inelul de cartilaj hialin ; A-adventiția

complete şi sunt delimitate de-alungul celor două fețe de membrane elastice (internă şi externă) care aparțin tunicii fibro-elastice. Extremitățile inelelor cartilaginoase sunt unite prin *mușchiul traheal* care este format din leiocite ce se inseră pe pericondrul elastic. Acest mușchi se află la interiorul inelelor la cabaline, bovine, ovine şi suine şi la exteriorul acestora la carnivore. Inelele cartilaginoase sunt unite prin ligamente interinelare ce constau din fibre de colagen şi elastice în proporții egale care permit alungirea traheei. *Adventiția* este un țesut conjunctiv lax.

Traheea se bifurcă în cele două *bronhii primare (extrapulmonare)* care au aceeaşi structură cu a traheei, cu mențiunea că inelul cartilajinos este *complet.* Leiocitele, ca o continuare a mușchiului traheal, sunt dispuse într-un strat continuu, situat între *mucoasă* şi *tunica fibro-cartilaginoasă.*

7.5. Pulmonii

Pulmonii sunt formați dintr-un segment de conducere reprezentat de ramificarea dicotomică a bronhiilor şi dintr-un segment respirator constituit din totalitatea structurilor care participă direct în procesele de hematoză. La exterior, sunt acoperiți de o seroasă numită *pleură visceral*ă, care este formată dintr-un țesut *mezotelio-fasciculat,* la care se disting următoarele straturi : *endopleura, stratul subpleural* şi *limitanta elastică. Endopleura* este superficială, fiind constituită din *mezoteliu* (celule aplatizate unite prin desmozomi) şi un strat submezotelial format din țesut conjunctiv în care predomină fibrele elastice, observându-se şi infiltrații limfoide. *Stratul subpleural* este echivalentul laminei propria, fiind constituit din țesut conjunctiv bogat în fibre elastice şi foarte vascularizat. *Elementele sale componente se continuă cu septurile fine interlobulare din structura pulmonului.* Fibrele elastice la nivelul contactului cu pulmonii, realizează o *limitantă elastică,* formată prin condensarea lor. *Pleura parietală* este tot un țesut mezotelio-fasciculat. Între cele două pleure se evidențiază un spațiu virtual numit *cavitatea pleurală* cu o cantitate foarte mică de *lichid pleural.* Fiecare pulmon prezintă pe fața sa medială un *hil* prin care pătrund şi ies componentele anatomice ale *pedicululuipulmonar (artera pulmonară, bronhia*

Scanned with OKEN Scanner

primară, venele pulmonare, vasele bronhice, nervii şi *limfaticele).* Pulmonii sunt formaţi din *lobi pulmonari*, separaţi prin incizurile pulmonare care sunt diferite, ca localizare, în funcţie de specie. Fiecare lob are un *pedicul* format din *bronhia lobară* (ramură a bronhiei primare), *ramura lobară a arterei pulmonare, ramurile lobare ale venelor pulmonare, vase bronhice, limfatice* şi *nervi.* Ramificaţia bronhiilor determină conturarea anumitor zone numite segmente pulmonare, care numeric depăşesc lobii pulmonari. Unităţile morfo-funcţionale ale pulmonului sunt *lobulii pulmonari* şi *acinii pulmonari.* Lobulii pulmonari au formă piramidală cu baza spre suprafaţa pulmonului şi cu vârful spre bronhia lobulară

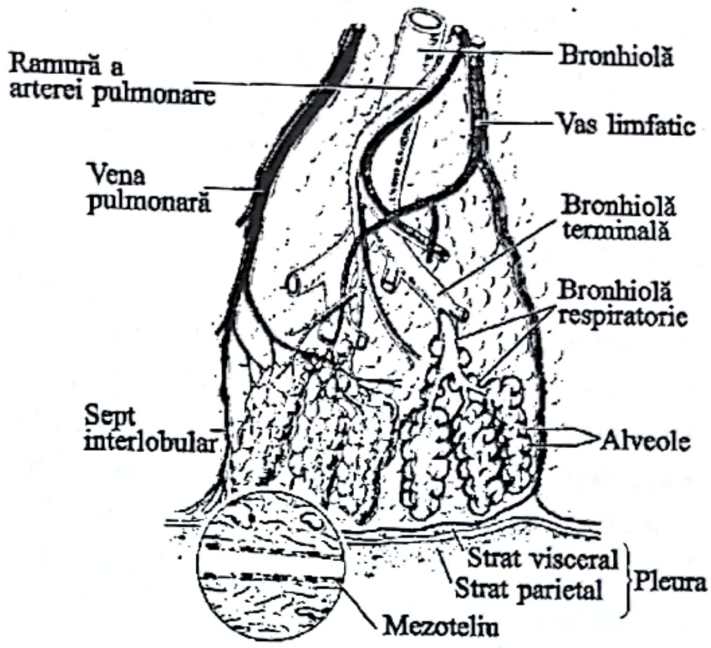

Fig. 7.3. Structura lobulului pulmonar şi vascularizaţia sa

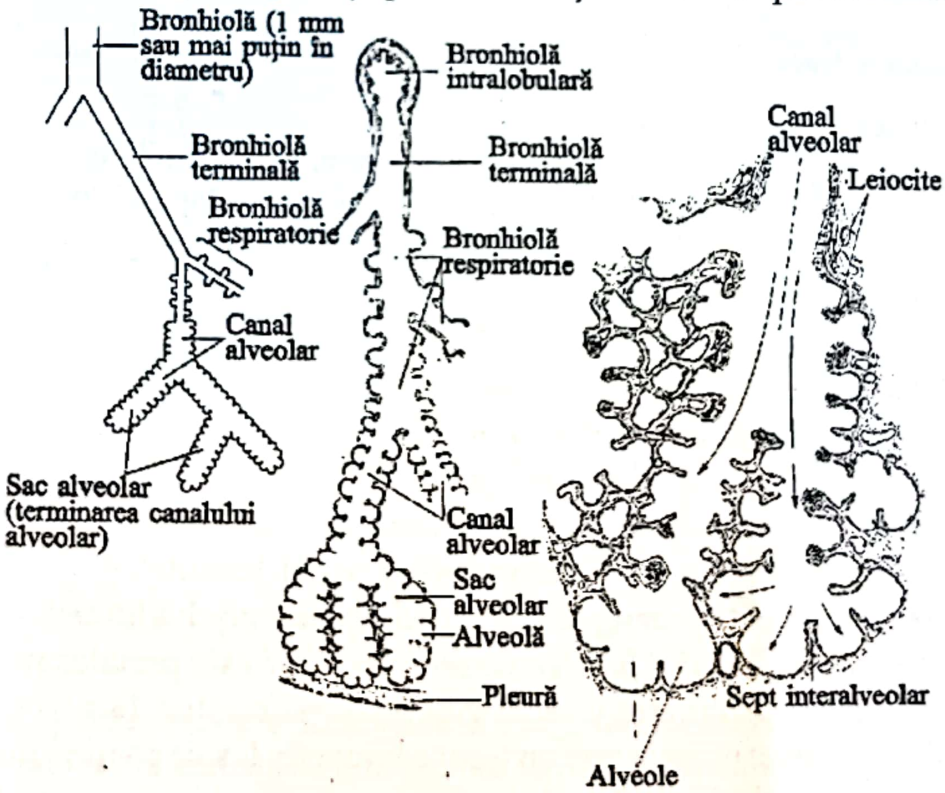

Fig. 7.4. Structurile pulmonare intralobulare : bronhiolă cu diametrul de 1 mm sau mai mic, bronhiola terminală, bronhiola respiratorie, canalul alveolar, sacul alveolar, alveola pulmonară

Scanned with OKEN Scanner

care o deserveşte (fig. 7.3). Lobulii pulmonari sunt delimitaţi de *septe conjunctive foarte evidente la bovine* şi mai puţin evidente la celelalte animale; de aceea lobulaţia pulmonului la bovine este perfectă.

În interiorul lobulului pătrunde *bronhia intralobulară* care se ramifică dând numeroase bronhii de calibru mare, mijlociu şi mic, cunoscute sub denumirea de *bronhiole (bronhiile intralobulare)* (fig. 7.4).

Odată cu bronhiola pătrund în lobulul pulmonar arteriola intralobulară, ramuri ale arterelor bronhice, limfatice şi nervi. *Lobulii pulmonari sunt numai unităţi morfologice,* în timp ce acinii pulmonari sunt unităţile morfo-funcţionale propriu-zise. *Acinul pulmonar* este constituit din *totalitatea parenchimului tributar unei bronhiole respiratorii*, fiind format din *canalele alveolare, sacii alveolari* şi *alveolele pulmonare.* Bronhiolele mici în interiorul lobulului se continuă cu bronhiola terminală, apoi cu bronhiola respiratorie, canalul alveolar, sacul alveolar şi alveolele pulmonare.

7.5.1. Bronhiile intrapulmonare

- Mucoasa ← epiteliu pseudostratificat ciliat
  - lamina propria cu glande mucoase
  - muscularis mucosae *(muşchiul Reissessen)*

-Tunica fibro-cartilaginoasă

x) - insule de cartilaj hialin la bronhiile interlobulare

- fără insule de cartilaj la bronhiile intralobulare (bronhiole)

- Adventiţia

Bronhiile intrapulmonare, după topografia lor, se clasifică în *bronhii lobare* ce deservesc lobii pulmonari, *bronhii interlobulare* ce sunt localizate între lobulii pulmonari şi *bronhiile intralobulare (bronhiole).* Bronhiile intrapulmonare sunt formate din : *mucoasă, tunică fibro-cartilaginoasă* şi *adventiţie.* Mucoasa prezintă numeroase pliuri longitudinale datorită contracţiei leiocitelor din structura lui muscularis mucosae. Acesta reprezintă continuarea muşchiului traheal, cunoscut sub denumirea de *muşchiul lui Reissessen. Epiteliul* este pseudostratificat ciliat cu numeroase celule ciliate, care devine prismatic ciliat la nivelul bronhiei intralobulare. Lamina propria este un ţesut conjunctiv lax ce conţine fibre elastice, infiltraţii limfoide şi glande bronhice de tip *tubulo-acinos mucos. Muscularis mucosae* este reprezentat de leiocite dispuse circular, care la nivelul bronhiilor intralobulare se dispun în mod spiralat. *Tunica fibro-cartilaginoasă* constă dintr-

Scanned with OKEN Scanner

un țesut conjunctiv în care predomină fibrele elastice ce aderă de stratul superficial al plăcilor cartilaginoase. De subliniat faptul că structura cartilaginoasă la bronhiile interlobulare și lobare se prezintă sub formă de *insule de cartilaj* (fig. 7.5), în timp ce la bronhiile intralobulare, *acestea lipsesc*. Deci, bronhiile în momentul când pătrund în lobulul pulmonar pierd din structura lor - cartilajul. Uneori glandele tubulo-acinoase mucoase sunt evidente și între leiocite. *Adventiția* este un țesut conjunctiv lax bogat vascularizată.

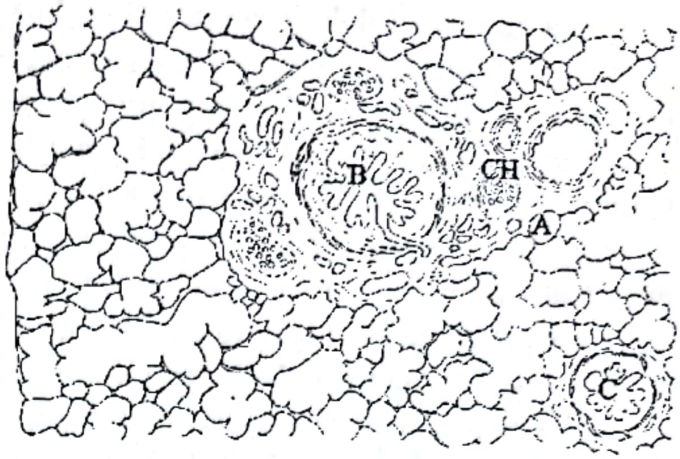

Fig. 7.5. Structura histologică a pulmonului : A-alveole pulmonare ; B-bronhie interlobulară cu insule de cartilaj hialin (CH) ; C-bronhie intralobulară (bronhiolă) fără insule de cartilaj hialin

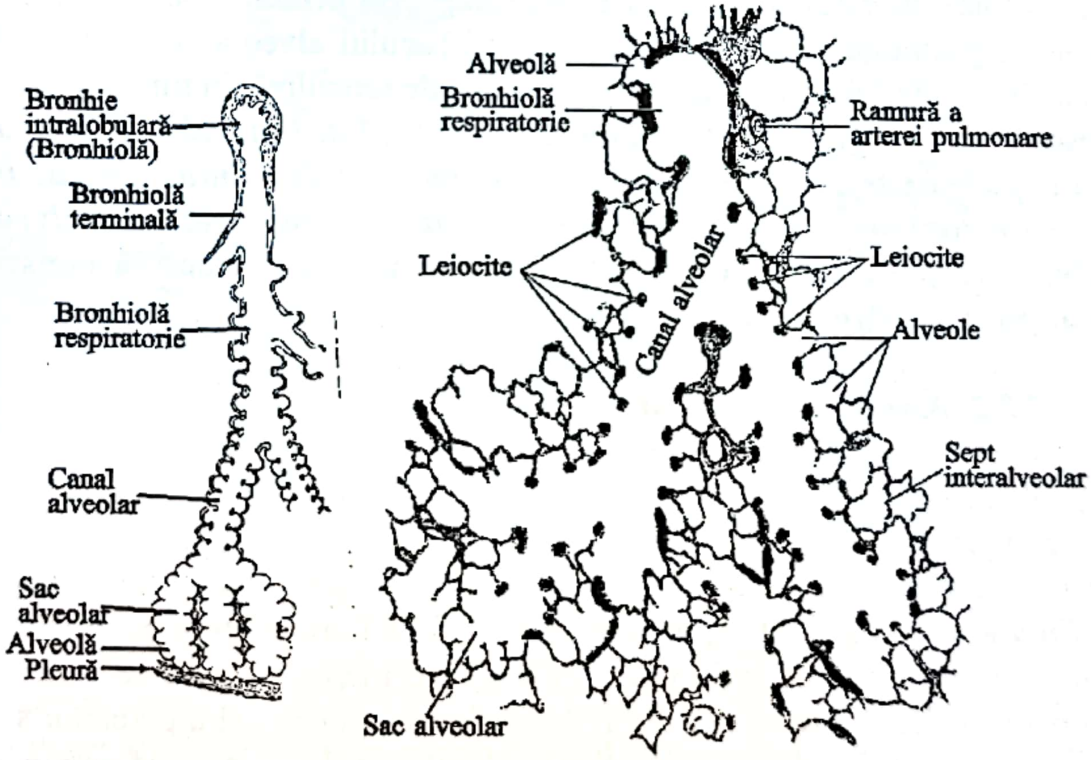

Fig. 7.6. Reprezentarea schematică a conductelor aerifere intralobulare: bronhie intralobulară (bronhiolă); bronhiolă terminală; bronhiolă respiratorie; canal alveolar; sac alveolar; alveolă; pleură

Bronhiile intralobulare (bronhiolele) sunt de ordinul I (de calibru mare), II (de calibru mediu sau mijlociu) și III (de calibru mic). Cele de ordinul III se

Scanned with OKEN Scanner

continuă cu bronhiolele terminale (fig. 7.6). Mucoasa acestor bronhiole conține numeroase pliuri longitudinale care sunt acoperite de un epiteliu prismatic simplu, care la nivelul bronhiolei respiratorii devine cubic, iar la canalul alveolar este *aplatizat*. Numărul celulelor ciliate din epiteliu descreşte treptat spre bronhiola terminală, iar celulele caliciforme sunt prezente până la nivelul bronhiolei respiratorii. Muşchii netezi sunt dispuşi în mod spiralat formând *muscularis mucosae*. Lamina propria prezintă infiltrații limfoide, uneori noduli limfoizi mici şi fibre elastice ce fac legătura cu țesutul conjunctiv lax al adventiției. Cartilajul lipseşte din structura bronhiilor intralobulare.

Bronhiola respiratorie se caracterizează prin faptul că prezintă deschideri ale alveolelor pulmonare. Epiteliul este cubic, ce se sprijină pe o lamina bazală. Lamina propria este formată din țesut conjunctiv lax cu numeroase limfocite şi fibre elastice. Leiocitele sunt organizate într-un strat extrem de subțire cu o direcție spiralată.

Canalul alveolar continuă bronhiola respiratorie şi la nivelul lui se deschid alveolele pulmonare şi sacii alveolari. Peretele lui este format dintr-un epiteliu pavimentos simplu şi o lamina propria delicată. *Leiocitele sunt prezente numai în jurul deschiderilor sacilor alveolari şi alveolelor.* Canalul alveolar se termină cu sacii alveolari ai căror pereți sunt reprezentați prin orificiile de deschidere ale alveolelor pulmonare. În structura peretelui sacului alveolar intră un epiteliu asemănător epiteliului alveolar şi fibre elastice de reticulină, în timp ce leiocitele lipsesc. *Bronhiola respiratorie, datorită faptului că de-alungul ei apar primele alveole pulmonare, face parte atât din segmentul de conducere, cât şi din cel respirator. Bronhiola respiratorie, canalele alveolare, sacii alveolari* şi *alveolele* dependente de bronhiola respiratorie respectivă constituie *acinul pulmonar (o unitate respiratorie).*

7.5.2. Alveolele pulmonare

Alveolele pulmonare sunt compartimente mici (100-300 μm), poliedrice, aşezate în jurul sacilor alveolari, canalelor alveolare şi bronhiolelor respiratorii. Fiecare alveolă are un perete foarte subțire (de 0,1-3 μm) şi este căptuşită de un *epiteliu alveolar* (fig. 7.7). Alveolele sunt separate între ele prin pereți alveolari *(septe interalveolare)* cu grosimea de 0,5-1 μm. În aceste septe se evidențiază rețeaua de capilare care se dispun în substanța fundamentală a peretelui şi care înglobează fibrele de reticulină, elastice şi de colagen. Septele sunt formate dintr-o substanță fundamentală, delimitate de laminele bazale epiteliale ale celor două alveole adiacente. Fibrele elastice prezente în structura septelor dau elasticitate peretelui alveolar, iar fibrele de reticulină şi de colagen, limitează extensia inspiratorie a alveolelor. Pulmonul este unul din organele cele mai bogate în fibre

Scanned with OKEN Scanner

de reticulină. În septele interalveolare se evidenţiază *celulele septale* sau *macrofagele alveolare*, cu dimensiunea de 7-14 µm, ce prezintă un nucleu de aspect ovalar şi excentric, de 6 µm. La ME prezintă numeroşi lizozomi bogaţi în *hidrolaze acide* (fosfataze acide, sulfataze, beta-glucuronidaze). Aceste celule, datorită proprietăţilor lor de a se deplasa, pot fi găsite între celulele epiteliului alveolar şi în cavitatea alveolelor. Aceasta demonstrează că ele traversează membrana bazală a epiteliului alveolar.

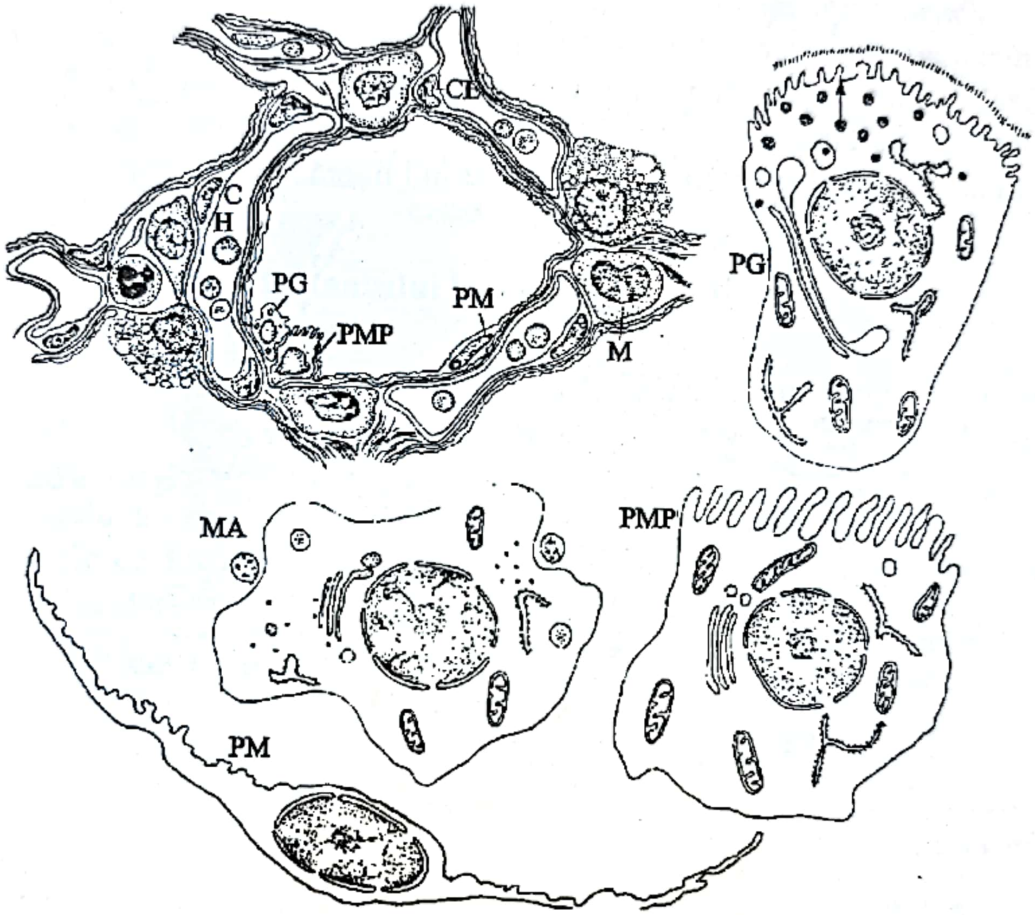

Fig. 7.7. Alveola pulmonară şi celulele sale epiteliale: pneumocitul membranos (PM); pneumocitul granulos (PG); pneumocitul cu marginea în perie (PMP); macrofagul alveolar (MA); C-capilar sanguin; H-hematie; CE-celulă endotelială; M-monocit

Macrofagele fagocitează particulele străine, în mod deosebit pulberile şi de aceea în aceste situaţii sunt cunoscute sub denumirea de *celule cu praf*. Acestea fagocitează şi eritrocitele în pulmonii de stază, la animalele cu insuficienţă cardiacă. Ele sunt sursa celulelor gigante de corpi străini în anumite afecţiuni pulmonare. În ceea ce priveşte originea macrofagelor alveolare, se consideră că iau naştere în condiţii normale din monocite şi fac parte din sistemul macrofagic monocitar (SMM). În condiţii patologice 70-80 % provin din elementele locale (histiocite şi pneumocite). Faptul că în citoplasma macrofagelor s-au evidenţiat incluziuni

Scanned with OKEN Scanner

fosfolipidice asemănătoare celor din celula alveolară mare (pneumocitul granulos de tip II), demonstrează originea lor din acesta.

Epiteliul alveolar este format din următoarele tipuri de celule : *celula de tip I (pneumocitul membranos sau celula alveolară mică), celula de tip II (pneumocitul granulos sau celula alveolară mare), pneumocitul cu margine în perie şi macrofagul alveolar* (atunci când este prezent printre celulele epiteliului alveolar şi care provine din migrarea celulei septale).

Pneumocitul de tip membranos emite văluri citoplasmatice lungi ce acoperă cea mai mare parte a pereţilor alveolari şi prezintă un corp celular care adăposteşte nucleul de dimensiuni mici. Vălurile citoplasmatice sunt foarte subţiri (0,1 µm) permiţând schimbul rapid de gaze (fig. 7.8). Prin vălurile lor stabilesc legături joncţionale cu pneumocitele tip II mari, lăsând liberă numai zona lor luminală.

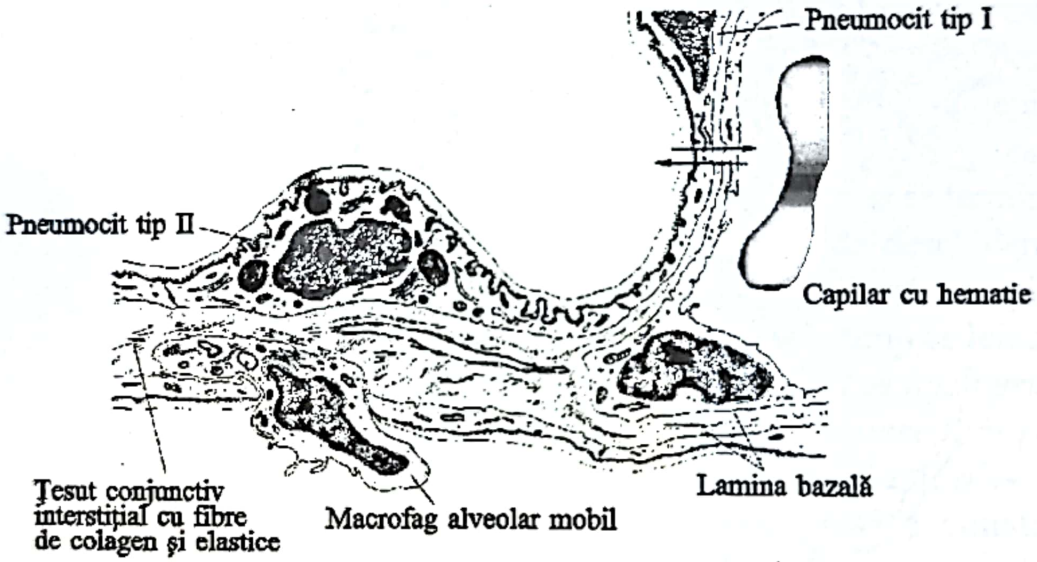

Fig. 7.8. Epiteliul alveolar la ME : pneumocitul tip I şi pneumocitul tip II *(Liebich şi colab., 1999)*

Pneumocitul tip II granulos este celula epitelială alveolară mare, cu dimensiunea de 8-12 µm. Numărul pneumocitelor tip II este de 5-7 pentru fiecare alveolă. În citoplasma lor se evidenţiază organitele bine reprezentate: mitocondrii numeroase, aparat Golgi, reticul endoplasmic granular şi ribozomi (fig. 7.9). Se numesc granulare deoarece în citoplasmă, conţin granule (incluziuni fosfolipidce) care contribuie la formarea lichidului tensioactiv *(surfactant)*. La polul apical, celula de tip II este prevăzută cu microvilozităţi pentru un schimb cât mai rapid de substanţe. Surfactantul este un lichid ce se găseşte la suprafaţa epiteliului alveolar cu rol tensioactiv, opunându-se distensiei pereţilor alveolari în timpul respiraţiei. Grosimea lui este de 10-50 nm şi este un complex lipoproteic în care fosfolipidele au un rol important.

Scanned with OKEN Scanner

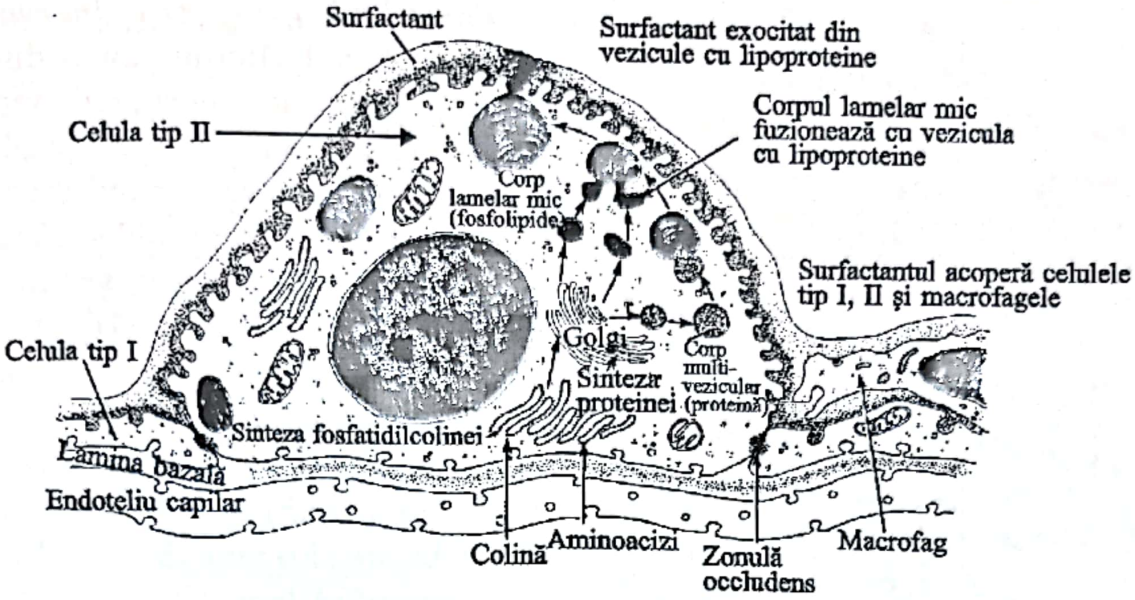

Fig. 7.9. Secreţia surfactantului în pneumocitul tip II la ME
(Junqueira şi colab., 1998)

Celula cu margine în perie prezintă la nivelul zonei luminale alveolare, microvilozităţi lungi de unde şi denumirea de margine în perie. Prezenţa microvilozităţilor a determinat pe unii autori să le atribuie un rol de absorbţie al transsudatului alveolar. Ele reprezintă 5-10 % din celulele ce formează epiteliul alveolar. Epiteliul alveolar se sprijină pe o lamina bazală foarte subţire şi aceasta la rândul ei pe un ţesut conjunctiv care la nivelul spaţiului adiacent alveolelor pulmonare, se numeşte *perete septal.* În peretele propriu al alveolei se evidenţiază fibre de reticulină şi elastice. De asemenea, trebuie menţionate capilarele sanguine alveolare, care reprezintă componenta majoră a septurilor alveolare. Ele sunt capilare tipice, cu un diametru de 10-12 µm şi cu grosimea peretelui endotelial de 1 µm, ocupând aproximativ 70 % din suprafaţa totală a alveolelor. Deci, între sânge şi aerul alveolar, se interpun o serie de structuri care formează *bariera aer-sânge* reprezentată în fig. 7.10: *a) stratul de fluid tensioactiv (surfactant); b) epiteliul alveolar; c) laminele bazale fuzionate (a epiteliului alveolar şi a endoteliului capilar); d) endoteliul capilar; e) membrana hematiei.*

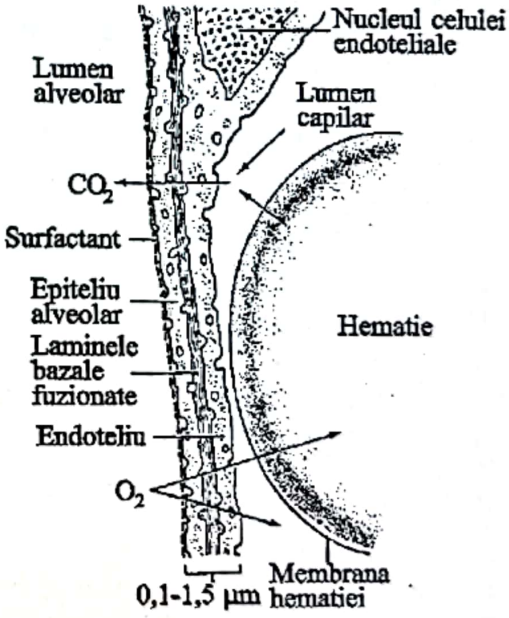

Fig. 7.10. Bariera aer-sânge
(Junqueira şi colab., 1998)

Scanned with OKEN Scanner

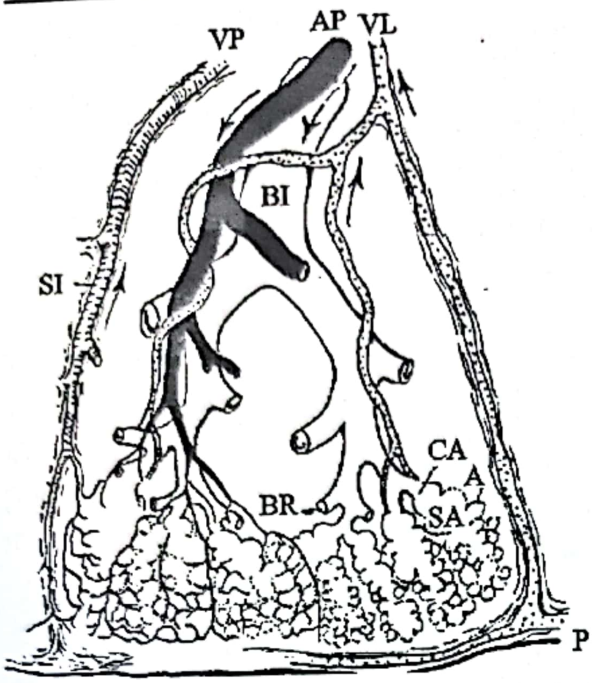

Fig. 7.11. Vascularizația lobulului pulmonar: A-alveolă ; SA-sac alveolar ; CA-canal alveolar ; BR-bronhiolă respiratorie ; BI-bronhiolă intralobulară ; VL-vas limfatic ; AP-ramură a arterei pulmonare ; VP-ramură a venei pulmonare ; SI-sept interlobular ; P-pleura

Vascularizația și inervația pulmonilor. Pulmonii au o dublă vascularizație: una *funcțională* reprezentată prin artera pulmonară ce aduce sânge venos din ventriculul drept și venele pulmonare ce conduc sângele oxigenat de la pulmoni în ventriculul stâng; alta *nutritivă* asigurată de arterele bronhice, ramuri din aortă și venele bronhice. *Artera pulmonară* după ce pătrunde în hil se ramifică și urmărește traiectul bronhiilor, dând ramuri interlobulare și o ramură intralobulară care se ramifică, terminându-se cu rețele capilare în jurul bronhiilor respiratorii, canalelor alveolare, sacilor alveolari și respectiv alveolelor (fig. 7.11). *Vena pulmonară* își are originea prin ramuri ce se formează la nivelul septurilor conjunctive interlobulare. Sângele de la nivelul rețelelor capilare alveolare este drenat spre venulele pulmonare din spațiul interlobular. În circulația venoasă pulmonară ajunge și sângele venos neoxigenat al vaselor pleurale.

Circulația nutritivă este reprezentată de arterele bronhice care irigă peretele arborelui bronhic și pleural. Venele bronhice au un traiect invers arterelor. *Vascularizația limfatică* este reprezentată de două plexuri: *subpleural* și *intrapulmonar.* Plexul intrapulmonar își are originea în jurul bronhiilor și în jurul vaselor sanguine ce le însoțesc. *De menționat că septurile alveolare sunt lipsite de vase limfatice.* Limfa de la nivelul plexurilor este condusă prin vasele limfatice în limfonodulii din hilul pulmonar. Inervația pulmonilor este realizată de fibre parasimpatice ale nervilor vagi și fibre simpatice. Din plexul pulmonar se desprind ramuri care inervează arborele bronhic, arterele pulmonare și venele pulmonare. S-au evidențiat joncțiuni neuromusculare la nivelul mușchiului Reissessen *(stimularea fibrelor parasimpatice produce bronhoconstricția, iar a simpaticului, bronhodilatația).*

7.6. Aparatul respirator la păsări

Aparatul respirator la păsări se compune din *căile aerifere* și *pulmoni* care sunt complet diferiți ca structură față de cei ai mamiferelor. De aceea considerăm justificată studierea acestui aparat la pasăre în extenso.

Scanned with OKEN Scanner

7.6.1. Traheea

Traheea este un tub flexibil format din 108-126 inele cartilaginoase care se articulează între ele (partea îngustă a unui inel intră în porţiunea lăţită a următorului, încât se realizează un tub continuu cu inele suprapuse parţial). Inelele sunt formate din cartilaj hialin şi sunt unite între ele prin ligamente formate din fibre de colagen şi elastice. Inelele traheale din 1/3 superioară conţin nuclei de osificare cu măduvă hematogenă *(Cura, 1972)*. De asemenea, inelele traheale la palmipede se osifică, conţinând în structura lor măduvă hematogenă. În structura peretelui traheei se evidenţiază : *mucoasa, tunica fibro-cartilaginoasă* şi *adventiţia.* Epiteliul mucoasei este *pseudostratificat ciliat,* iar în lamina propria se remarcă numeroase glande tubulo-acinoase mucoase. Spre regiunea posterioară a traheei şi la nivelul sirinxului, glandele mucoase sunt înlocuite de celulele caliciforme care se găsesc în structura epiteliului. În lamina propria, se evidenţiază şi frecvente infiltraţii limfoide. Urmează *stratul fibrocartilaginos,* format din inelul de cartilaj flancat de o parte şi de alta de un ţesut conjunctiv constituit din fibre elastice ce aderă la pericondru. *Adventiţia* este reprezentată printr-un ţesut conjunctiv lax.

7.6.2. Pulmonii

Bronhiile intră în pulmoni la nivelul marginilor mediale ale lor şi se ramifică în pulmoni în mod caracteristic. Înainte de a pătrunde în pulmoni, bronhiile prezintă aceeaşi structură cu a traheei, cu menţiunea că inelele cartilaginoase nu se suprapun parţial, ele fiind unite prin ligamente. Structura pulmonului de pasăre este complet diferită de aceea a pulmonului mamiferelor, neexistând o ramificare asemănătoare arborelui bronhic ca la mamifere care să se termine prin alveole pulmonare. Pulmonul de pasăre este compus dintr-o reţea de bronhii intercomunicante, schimbul gazos având loc dea-lungul pereţilor unor bronhii foarte fine numite *bronhii terţiare (parabronhii)* şi la nivelul *diverticulilor aeriferi* din peretele acestora (fig. 7.12).

Fiecare pulmon conţine o *bronhie primară (mezobronhia); patru grupuri de bronhii secundare,* care după zona pe care o deservesc se împart în : *bronhii secundare medio-ventrale, bronhii secundare medio-dorsale, bronhii secundare latero-ventrale* şi *bronhii secundare latero-dorsale*; un număr impresionant de *bronhii terţiare (parabronhii)* în pereţii cărora se evidenţiază *diverticulii aeriferi (capilarele aerifere).* Din această dispoziţie a bronhiilor rezultă structura caracteristic spongioasă a pulmonilor la pasăre. Bronhia primară pătrunde în pulmoni la nivelul hilului său, împreună cu artera şi cu vena pulmonară, străbătând pulmonul şi continuându-se cu sacul aerian abdominal. În momentul când pătrunde

Scanned with OKEN Scanner

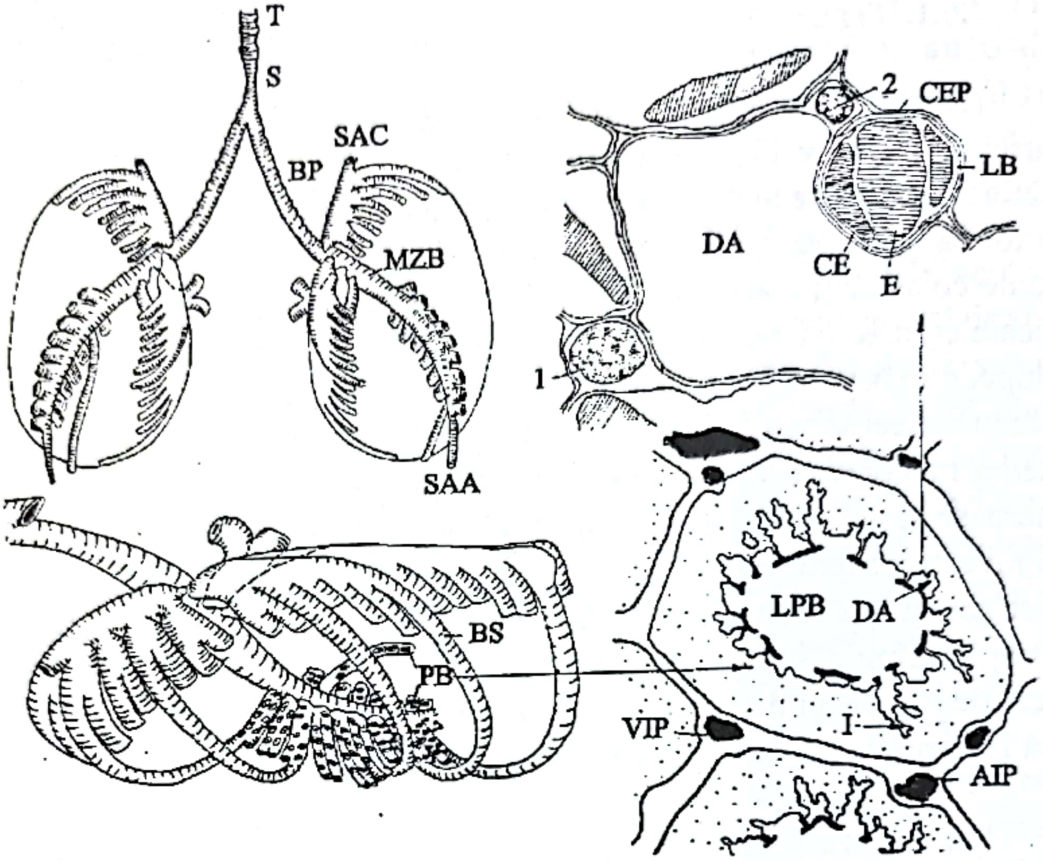

Fig. 7.12. Pulmon de pasăre. T-traheea; S-sirinxul; BP-bronhia primară ; MZB-mezobronhia ; SAA-sacul aerian abdominal ; BS-bronhii secundare; SAC-sacul aerian cervical; PB-*parabronhii (lobuli)* sau *bronhii terţiare;* LPB-lumenul parabronhiei ; DA-diverticule aerifere ; I-infundibul ; AIP-artera interparabronhială ; VIP-vena interparabronhială ; 1-nucleul celulei endoteliale ; 2-nucleul celulei epiteliale a diverticulului aerifer ; E-eritrocit ; CE-citoplasma celulei endoteliale ; CEP-citoplasma celulei epiteliale ; LB-lamina bazală *(Hodges - 1974, King şi Mc Lelland, 1975)*

în pulmon, se numeşte *mezobronhie* şi se deosebeşte de bronhia dinaintea pătrunderii prin faptul că inelul cartilaginos este înlocuit cu *plăci de cartilaj hialin* aşezate în lungul mezobronhiei. De menţionat faptul că plăcile cartilaginoase devin din ce în ce mai rare pe măsura înaintării în profunzimea pulmonului şi un strat muscular neted este evidenţiat cu pregnanţă. La interior, mezobronhia prezintă o *mucoasă* formată dintr-un *epiteliu pseudostratificat ciliat* şi o lamina propria cu foarte multe *glande acinoase mucoase.* Pe secţiune transversală, mucoasa mezobronhiei are un aspect dinţat, dat de prezenţa numeroaselor deschideri ale glandelor mucoase la suprafaţa epiteliului. Pe măsură ce mezobronhia pătrunde adânc în pulmon, glandele devin mai mici şi apoi sunt înlocuite de celulele mucoase prezente printre celulele ciliate ale epiteliului de acoperire. Lamina propria conţine numeroase vase sanguine, infiltraţii limfoide (uneori apar limfonoduli) şi un mare număr de fibre elastice dispuse circular şi longitudinal. Sub acest strat se remarcă

leiocite în strânsă legătură cu fibrele elastice ale laminei propria. Fibrele musculare sunt dispuse circular, dar se evidenţiază şi fascicule orientate spiralat şi uneori chiar longitudinal. La exterior, se evidenţiază un strat de ţesut conjunctiv bogat în fibre elastice. *Cook şi King (1969),* au demonstrat prezenţa în epiteliul de căptuşire a mezobronhiilor, a unor celule caracteristice cu numeroase microvezicule dense în citoplasmă, ce apar grupate şi care au fost interpretate ca mecanoreceptori şi chemoreceptori.

Bronhiile secundare prezintă mucoasa formată dintr-un epiteliu prismatic ciliat şi o lamina propria. În porţiunea iniţială a bronhiilor secundare, se remarcă în lamina propria glande mucoase simple, apoi acestea sunt înlocuite de celulele mucoase prezente în structura epiteliului. Sub lamina bazală se evidenţiază un strat de fibre musculare netede ce sunt grupate în fascicule dispuse spiralat şi oblic. Peste stratul muscular apare un strat subţire de ţesut conjunctiv format din fibre de colagen şi elastice. În regiunile terminale ale bronhiilor secundare, epiteliul de căptuşire devine pavimentos simplu.

Parabronhiile (bronhiile terţiare) provin din cele secundare şi formează o adevărată masă anastomotică de tubuli ce umplu spaţiul pulmonului dintre mezobronhie şi bronhiile secundare. Parabronhia împreună cu ţesutul conjunctiv înconjurător, poate fi considerată unitatea morfologică şi funcţională a pulmonului de pasăre, aceasta primind denumirea de *lobul (Hodges, 1974).* În secţiune transversală, lobulul are forma hexagonală, cu un lumen parabronhial central de cca. 1/3 din diametrul său (fig. 7.13).

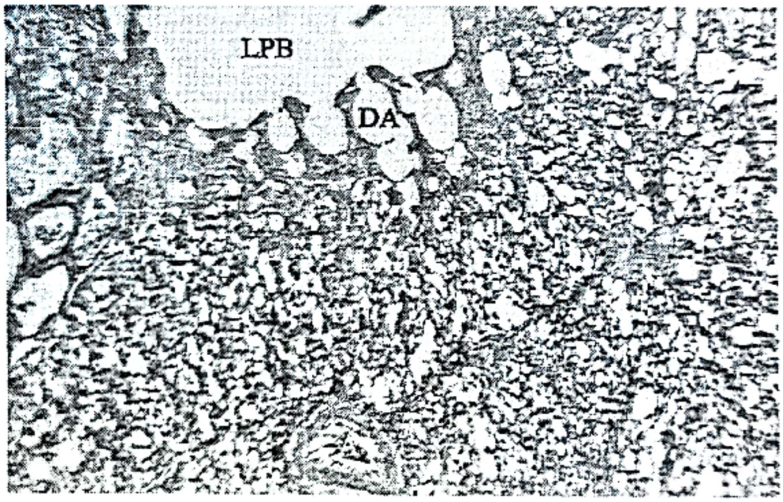

Fig. 7.13. Pulmon de pasăre : LPB-lobul parabronhial (bronhia terţiară) ; DA-diverticul aerifer ; A-artera parabronhială. Col. HEA ; x 200

Epiteliul de căptuşire este pavimentos simplu sub care se remarcă ţesut conjunctiv delicat. Urmează un strat de muşchi neted format din 2-5 rânduri de leiocite organizate în mănunchiuri ce se dispun în benzi spiralate mari. Fibrele elastice leagă benzile de fibrele musculare netede. În peretele parabronhiilor pot fi observate numeroase vase sanguine. Mucoasa parabronhiilor prezintă numeroase orificii care sunt deschiderile unor spaţii neregulate sferoidale sau ovoide din peretele parabronhiei, fiecare cu un diametru de *100-200 μm.* Aceste spaţii au fost

Scanned with OKEN Scanner

denumite *atrii (Tyler şi Pangborn, 1964), capilare aerifere* sau *respiratorii (Hodges, 1974).* Noi opinăm pentru denumirea de *diverticuli aeriferi.* Între diverticulii aeriferi (capilarele aerifere) se evidenţiază invaginări foarte adânci care au fost denumite *infundibuli (King şi Molony, 1971).* Diverticulii aeriferi sunt căptuşiţi de un epiteliu pavimentos cu celule ce posedă nuclei neregulaţi, rotunzi sau ovali. Deşi nucleul nu este mare, el ocupă 50 % din conţinutul celular. Diverticulii aeriferi sunt foarte apropiaţi unul de altul, în aşa fel încât stratul subţire de ţesut conjunctiv (format din fibre de colagen şi elastice) este abia vizibil. La ME, epiteliul de căptuşire al diverticulilor aeriferi, este format din celule epiteliale aplatizate. De asemenea, în pereţii acestora au fost evidenţiate fibrocite, limfocite, plasmocite şi macrofage (fig. 7.14).

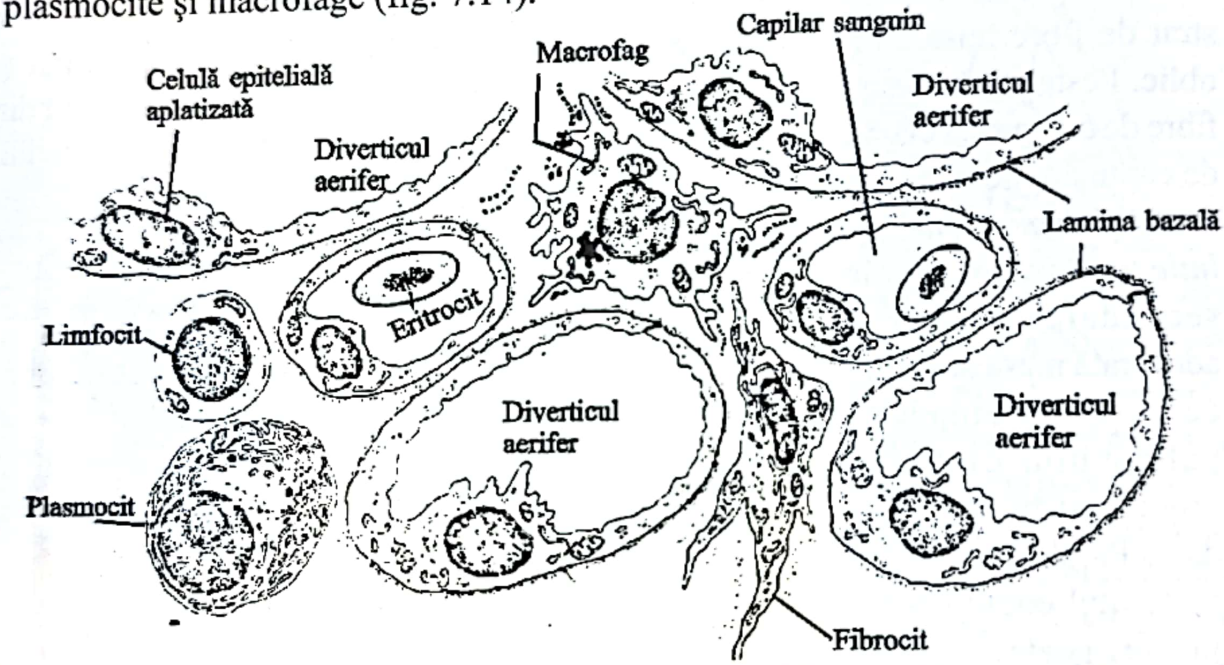

Fig. 7.14. Pulmon de pasăre, structura diverticulilor aeriferi şi bariera aer-sânge la ME

Celulele epiteliale ale diverticulilor aeriferi conţin citoplasmă, mitocondrii, aparat Golgi, reticul endoplasmic granular şi corpi denşi osmiofili, ceea ce demonstrează că ele participă la elaborarea peliculei de lipoproteine de la suprafaţa epiteliului, asemănător cu a mamiferelor. În peretele diverticulilor aeriferi se remarcă numeroase capilare sanguine cu un endoteliu foarte aplatizat şi cu un lumen de 5-10 µm. Peretele diverticulului este foarte subţire în zona adiacentă capilarului sanguin şi nu se observă la MO, în timp ce la ME apare ca un strat continuu reprezentat de prelungirile laterale ale celulelor epiteliale ce se sprijină pe o lamina bazală. Acest strat triplu *(epiteliul diverticulilor aeriferi, lamina bazală fuzionată* şi *endoteliul vascular)* este foarte subţire (0,35 µm) şi constituie *« bariera aer-sânge ».*

Scanned with OKEN Scanner

7.6.3. Sacii aerieni

Sacii aerieni se clasifică în: *simpli (cervical, clavicular)* şi perechi *(toracic, cranial, toracic caudal şi abdominal).* Ei sunt structuraţi dintr-un perete foarte subţire ce se leagă de pulmoni prin mezobronhie *(sacii abdominali),* de bronhiile secundare (*sacul cervical, clavicular* şi *toracic anterior*) şi de parabronhii (toţi sacii). Sacii aerieni au o vascularizaţie sanguină săracă, astfel ei nu participă la schimburile respiratorii, ci servesc ca rezervor de aer. La nivelul joncţiunilor cu pulmonii, respectiv cu bronhiile, prezintă un epiteliu de căptuşire cubic ciliat care este înlocuit în restul sacului cu *epiteliul pavimentos simplu* ce se sprijină pe o lamină bazală. Sub aceasta se evidenţiază o lamă de ţesut conjunctiv ce conţine fibre de colagen şi elastice. În medii poluate (condiţii neigienice), în componenţa lamei de ţesut conjunctiv se pot remarca aglomerări de celule limfoide *(Shalash Hussein, 1984).* Sacii aerieni se extind şi la nivelul oaselor pneumatice ale păsărilor care sunt : vertebrele cervicale, cu excepţia atlasului şi axisului ; vertebrele toracale cu excepţia celei de a cincea ; masa lombo-sacrală ; centura pelvină ; primele două coaste ; procesul plat şi cranial al sternului, humerusul, jumătatea distală a osului coracoid. Oasele craniului sunt aerate, dar nu prin sacii aerieni.

Scanned with OKEN Scanner

8. APARATUL URINAR

Aparatul urinar îndeplineşte în organismul animal funcţia de epurare a substanţelor rezultate din catabolism, îndeosebi a celor rezultate din degradarea substanţelor proteice. Acest aparat este compus din *rinichi,* ce conţine sistemul de filtrare a sângelui, de secreţie şi excreţie a urinei şi din *conductele excretorii* care sunt *intrarenale (canalele colectoare şi canalele papilare)* şi *extrarenale (calice, bazinet, ureter, vezică şi uretră).*

Aparatul urinar îşi are originea în cea de a treia foiţă embrionară *(mezoblast)* care cuprinde trei regiuni: *somite, zona intermediară (zona nefrogenă)* şi *lama laterală.* Zona nefrogenă este cea care participă la formarea aparatului urinar, ea se prezintă sub formă de cordoane laterale care străbat longitudinal embrionul şi care se numesc *cordoane nefrogene.* Acestea, asemănător somitelor încep să se dividă în unităţi numite *nefrotoame.* Numărul nefrotoamelor corespunde iniţial cu cel al somitelor. Dezvoltarea aparatului urinar are loc în trei etape. *În prima etapă* de dezvoltare, nefrotoamele ce corespund porţiunii craniale a cordonului nefrogen, se unesc şi formează *pronefrosul,* care va structura *canalul lui Wolff.* Pronefrosul suferă involuţia şi trece în *a doua fază,* aceea de structuralizare a *mezonefrosului,* ce rezultă din unirea nefrotoamelor din regiunea dorsală şi lombară a embrionului. Din invaginarea epiteliului celomic, în lungul mezonefrosului se va forma încă un canal alături de canalul lui Wolff, numit *canalul lui Müller.* Canalele lui Müller (de pe ambele laturi ale embrionului) se vor deschide în *cloacă,* care devine din acest moment *sinus uro-genital.* La peşti, mezonefrosul va rămâne ca atare, formând organul principal de excreţie, în timp ce la mamifere involuează. Canalul lui Wolff şi cel al lui Müller vor contribui la edificarea unor organe ale aparatului genital mascul şi respectiv femel. În *a treia etapă* se conturează *metanefrosul* care formează organul definitiv pentru excreţie la mamifere. Componentele aparatului excretor au origine dublă şi anume: *căile excretoare provin din canalul lui Wolff,* în timp ce partea secretoare se va forma din ultimile nefrotoame ale cordonului nefrogen (*metanefros).* Pentru formarea rinichiului, din porţiunea posterioară a canalului Wolff se va forma un mugure lateral care creşte şi intră în masa de ţesut metanefrogen, având capătul mai dilatat. Din acest mugure se va forma *bazinetul*, din care vor rezulta mai multe generaţii de tubi ramificaţi, viitoarele canalicule urinifere. Extremitatea opusă a acestor canalicule *(tubuli metanefrotici)* se invaginează, ia forma unei vezicule şi primeşte un mănunchi de capilare sanguine, edificând în acest mod *corpusculii Malpighi* (fig. 8.1). Din extremitatea opusă prin alungirea sa, iau naştere celelalte părţi ale nefronului.

Căile urinare vor lua naştere astfel : ureterele din canalele lui Wolff, iar vezica urinară din camera inferioară a sinusului urogenital.

Scanned with OKEN Scanner

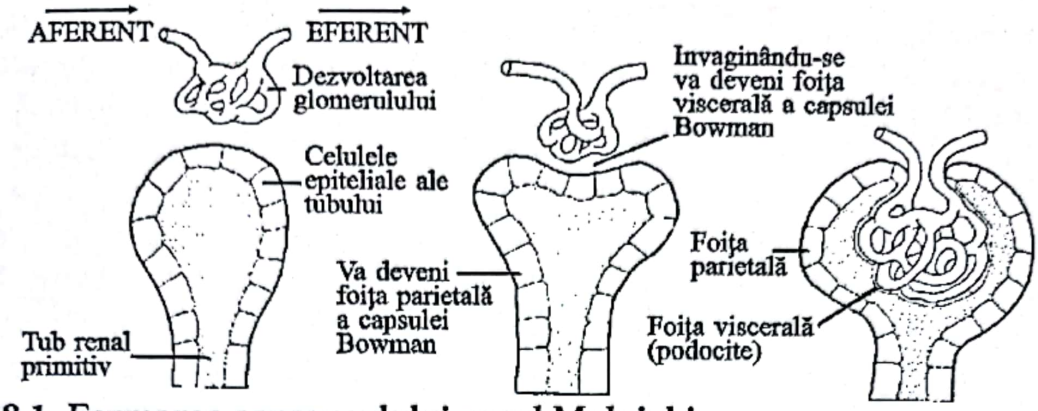

Fig. 8.1. Formarea corpusculului renal Malpighi

8.1. Rinichiul

- Țesut de înveliș și de susținere
  - capsula
  - stroma vasculo-conjunctivă
- Parenchimul
  - zona corticală
    - cortex corticis
    - piramidele Ferrein 400-500/1 piramidă Malpighi
    - labirinte cu corpusculi renali Malpighi
  - zona medulară
    - o piramidă Malpighi pentru rinichiul unilobar
    - mai multe piramide Malpighi pentru rinichiul multilobar

[x] *lobulul renal*, o piramidă Ferrein cu jumătățile adiacente de labirinte;
[xx] *lob renal*, o piramidă Malpighi cu zona corespunzătoare corticală

Rinichiul este un organ pereche situat în loja renală cu aspect de bob de fasole, alcătuit din stromă vasculo-conjunctivă și parenchim. La exterior este protejat de o capsulă formată din țesut conjunctiv fibros, în care la rumegătoare se evidențiază leiocite. În jurul capsulei se remarcă țesut adipos care la nivelul hilului este mai abundent. Pe secțiune medio-sagitală rinichiul este format din două zone : *zona medulară și zona corticală. Zona medulară* este formată dintr-o singură *piramidă Malpighi* (la șoarece, șobolan și iepure) și din mai multe piramide la celelalte animale (fig. 8.2). Baza piramidei este îndreptată întotdeauna către cortex, iar vârful către calice. Piramida apare striată în lungul ei, datorită numeroaselor vase sanguine ce apar ca *striuri roșiatice* și datorită tubilor paraleli *(striuri albe)*. Vârful unei singure piramide poartă denumirea de *papilă* care este perforată de 15-30 orificii *(orificii papilare)*. Acestea se deschid în cămăruțe mici, în număr

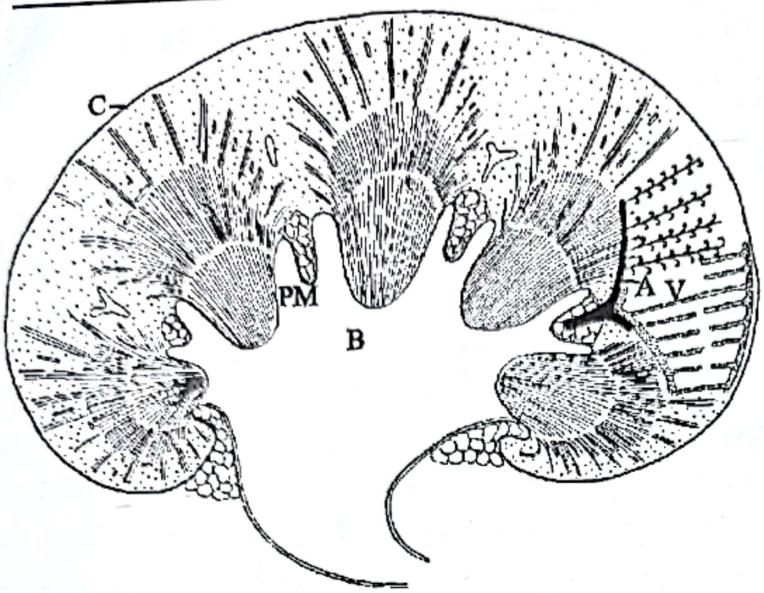

Fig. 8.2. Schema rinichiului la suine. PM-piramida Malpighi ; A-artera (în negru) ; V-vena (punctiformă) ; B-bazinetul ; C-capsula

variabil în funcție de specie, numite *calicele mici,* care prin unire realizează cămăruțe mai mari *(calicele majore).* Acestea se continuă cu *bazinetul renal.* Pe baza piramidei Malpighi se sprijină 400-500 *piramide Ferrein,* care cu vârful lor nu ajung până în apropierea capsulei, lăsând o zonă corticală subcapsulară numită *cortex corticis.*

Între piramidele Ferrein se remarcă *labirintele* cu un aspect granular (puncte de culoare roșie închisă ce reprezintă *corpusculii renali Malpighi).* Prelungiri ale substanței corticale pătrund în medulară printre piramidele Malpighi sub forma unor expansiuni numite

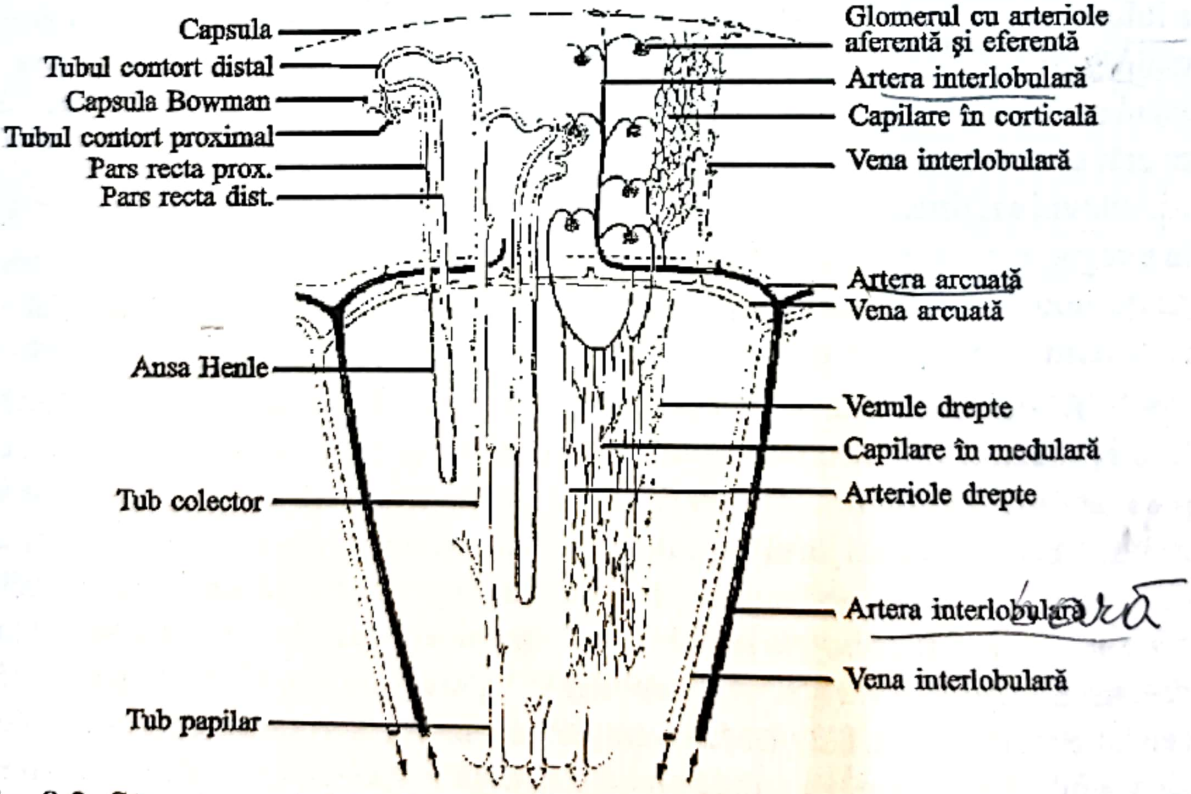

Fig. 8.3. Structura rinichiului multilobular : capsula, cortex corticis, piramidele Ferrein, labirinte cu corpusculi renali Malpighi, piramide Malpighi, coloana Bertin și repartizarea în aceste structuri ale componentelor nefronului *(König și Liebich, 1999)*

Scanned with OKEN Scanner

coloanele Bertin (fig. 8.3). Dispoziția formațiunilor corticalei și medularei permit delimitarea la nivelul rinichiului a lobilor și a lobulilor. *Lobul renal este o piramidă Malpighi și substanța corticală corespunzătoare ei.* La animalele cu rinichii unilobari (șoarece, șobolan, iepure) se evidențiază o singură piramidă Malpighi și o zonă corticală corespunzătoare (400-500 piramide Ferrein ce se sprijină pe prima). La celelalte animale, rinichiul este multilobar, deci este format din mai multe piramide Malpighi. La rumegătoarele mari există o lobație superficială până la nivelul limitei dintre zona corticală și medulară, în timp ce la urs, lobii sunt complet separați. *Lobulul renal este reprezentat de o piramidă Ferrein și jumătățile adiacente din labirinte.*

8.1.1. Nefronul

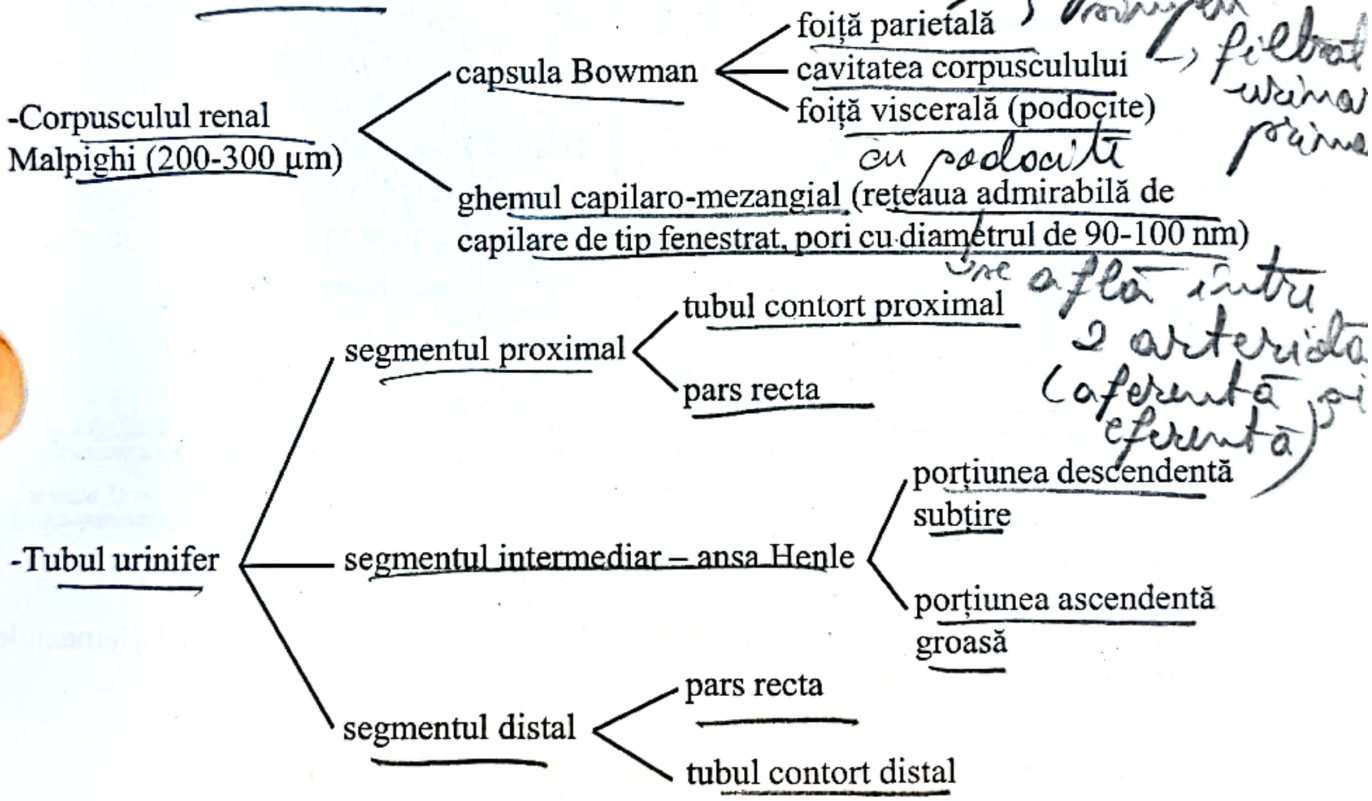

Unitatea morfofuncțională a rinichiului este *nefronul*. La om există 1 milion de nefroni, la bovine 3-4 milioane, la suine 1-1,5 milioane, iar la canide 0,3-0,4 milioane. Nefronul este compus din *corpusculul Malpighi*, situat întotdeauna în zona corticală, respectiv în labirintele acesteia și dintr-un *tub urinifer* situat în cele două zone (corticală și medulară). Tubul urinifer este format din trei segmente : *segmentul proximal* cu o porțiune inițială încolăcită *(tubul contort proximal)* și o porțiune terminală rectilinie *(pars recta) ; segmentul intermediar* reprezentat de *ansa Henle* cu porțiunea descendentă subțire și ascendentă groasă ; *segmentul distal,* cu trei porțiuni, una rectilinie (pars recta), alta pars maculata și tubul contort distal. După cum se observă în fig. 8.4, segmentele tubului urinifer sunt repartizate diferit în funcție de elementele structurale de bază ale rinichiului.

Mucoasa

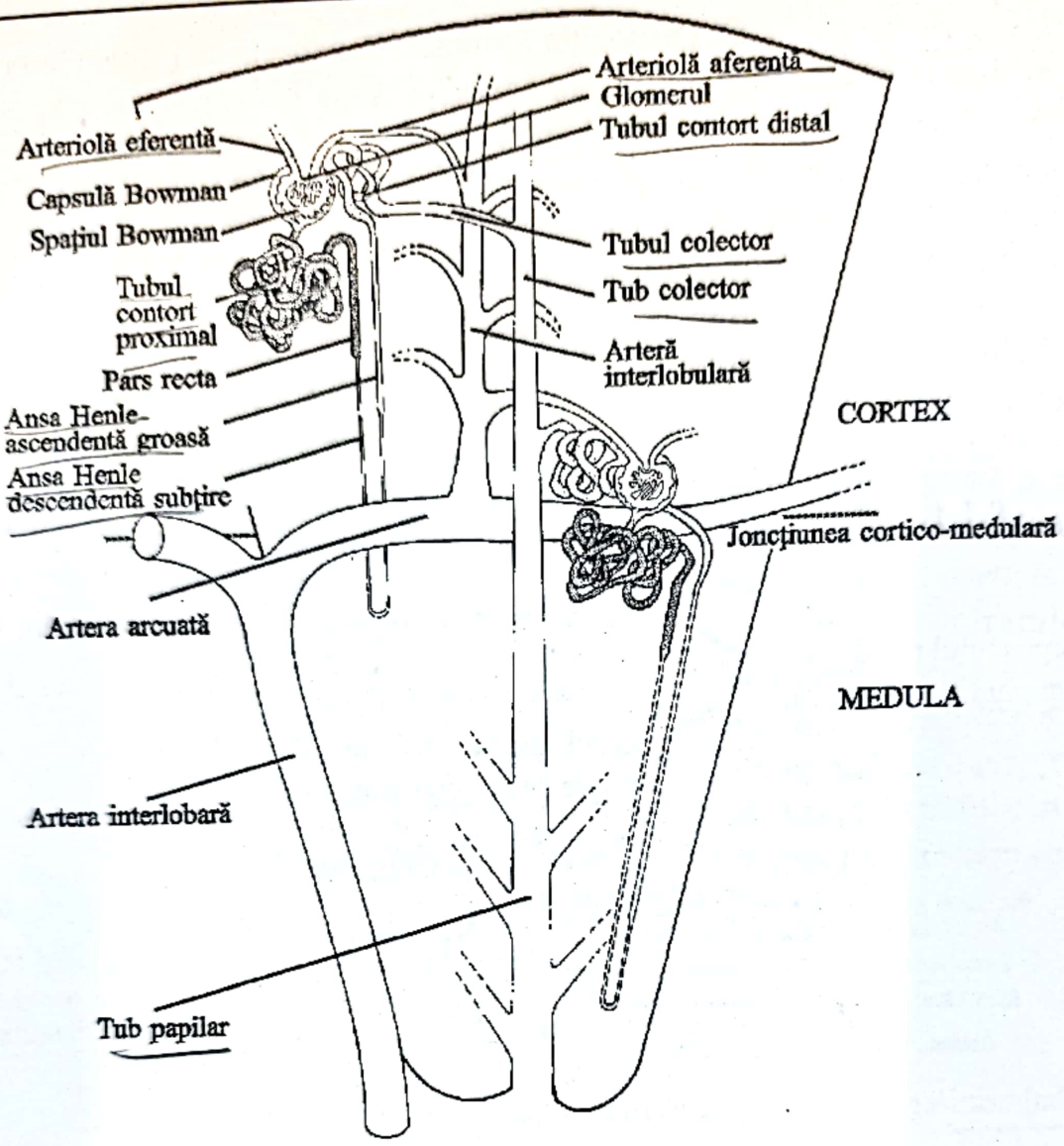

Fig. 8.4. Rinichi : repartizarea segmentelor tubului urinifer în funcție de elementele structurale de bază

8.1.1.1. Corpusculul renal (corpusculul Malpighi)

Corpusculul renal este situat în zona corticală labirintică, lipsind în cortex corticis sau la unele animale este prezent şi în această zonă, dar într-un număr redus. Are o formă ovalară, de culoare roşiatică pe fondul palid al corticalei, cu dimensiunea de 200-300 µm (fig. 8.5 ; fig. 8.6).

La un corpuscul renal se descriu doi poli: unul *vascular* prin care pătrunde *arteriola aferentă* şi iese *arteriola eferentă* şi altul *urinar* opus primului, din care se desprind *tubul contort proximal* al tubului urinifer. Corpusculul renal este format din *ghemul capilaro-mezangial* şi *capsula Bowman*. Ghemul de capilare este de tip *fenestrat* situat între arteriola aferentă şi eferentă, realizând o rețea de capilare

Scanned with OKEN Scanner

admirabilă (interpusă între două arteriole). Arteriola aferentă este ramura arterei interlobulare care la nivelul polului vascular al corpusculului realizează la contactul cu *tubul contort distal (macula densa a lui Zimermann), aparatul juxtaglomerular.* Arteriola aferentă se ramifică în 2-4 metarteriole, care, fiecare, formează 4-6 anse de capilare, rezultând anse capilare anastomozate (*"rețeaua admirabilă"*). Un ghem de anse format dintr-o metarteriolă realizează *lobulul glomerular renal* (arie importantă în patologia glomerulară). Arteriola eferentă prezintă un lumen mai îngust decât cea aferentă, iese din corpuscul și apoi se capilarizează în jurul formațiunilor tubulare

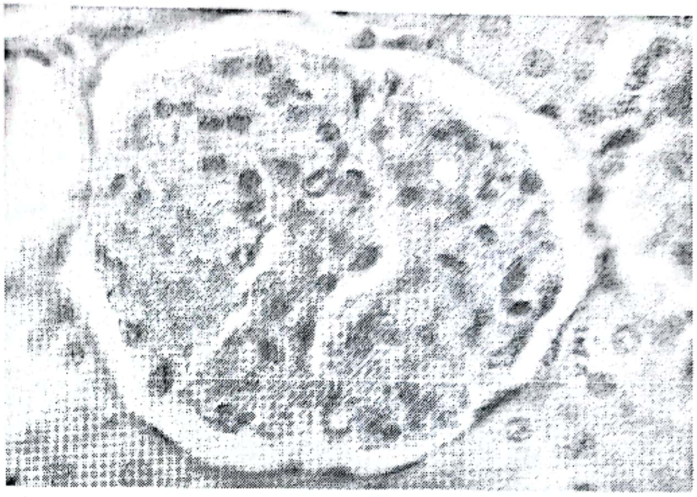

Fig. 8.5. Rinichi de porc, zona corticală, corpuscul renal. Col. Papanicolau ; x 400

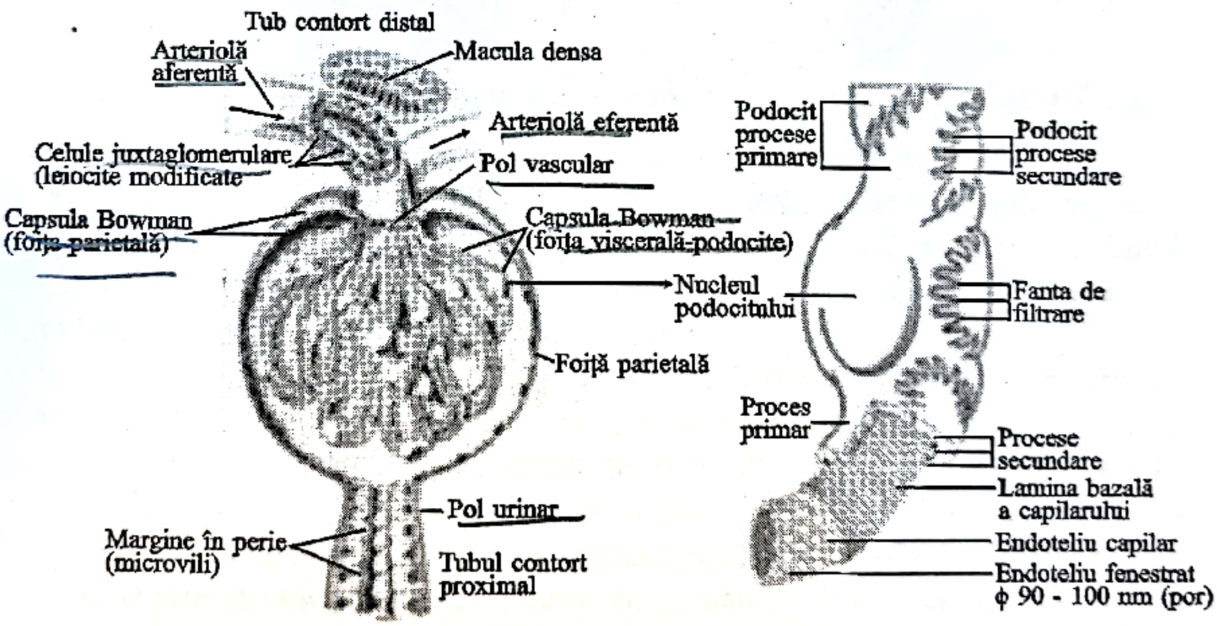

Fig. 8.6. Corpusculul renal și epiteliul visceral (podocite)

din zona labirintică și din piramidele Ferrein. Capilarele rețelei admirabile sunt de tip fenestrat, prezentând pori fără diafragm în celulele endoteliale de 90-100 nm (fig. 8.7). Celulele endoteliale se sprijină pe o lamină bazală, pe a cărei față externă se prind prelungirile celulelor epiteliale ale foiței viscerale a capsulei Bowman. Deci, foița viscerală tapetează la exterior ghemul vascular, cu care se află într-un raport strâns, astfel încât lamina bazală proprie este în contact direct cu lamina

Scanned with OKEN Scanner

bazală a capilarelor glomerulare, celulele foiței viscerale suferă modificări adaptative, fiind denumite *podocite*.

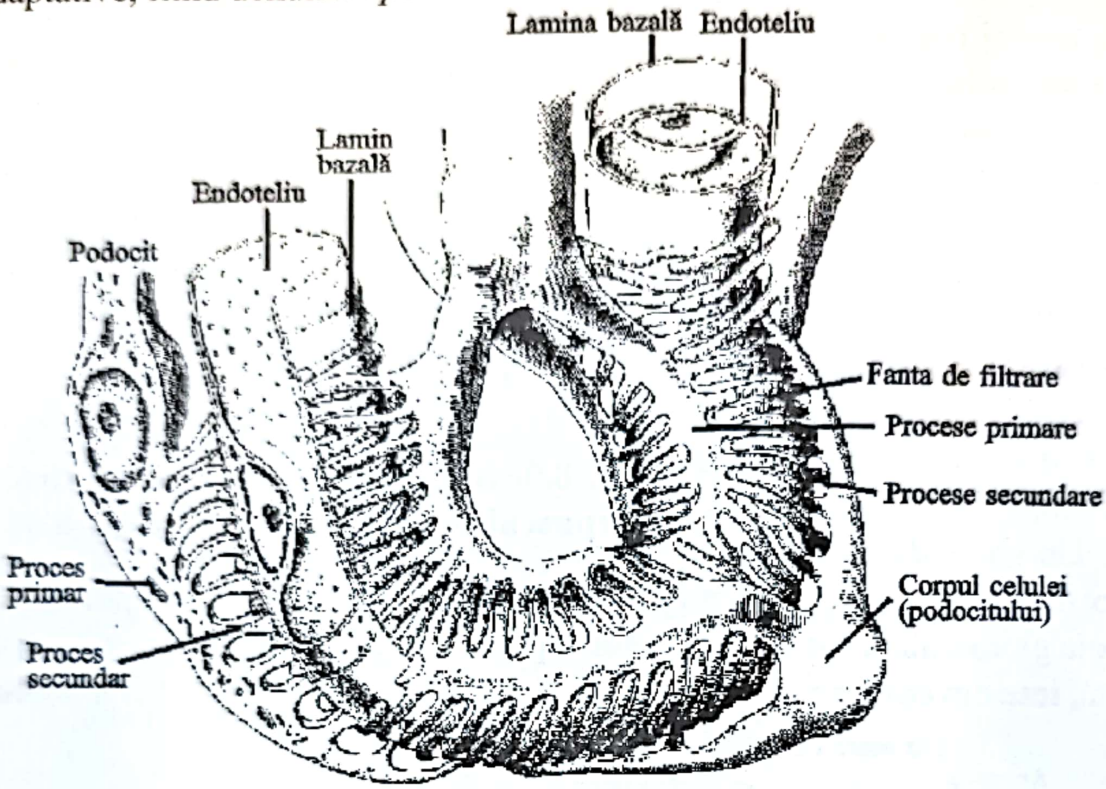

Fig. 8.7. Capilarul de tip fenestrat şi relaţia sa cu podocitele *(Junqueira şi colab., 1998)*

La MO podocitele au un corp celular voluminos, citoplasma evidentă, nucleu globulos, cu cromatina dispersată, iar la ME organite celulare bine reprezentate (mitocondrii, complex Golgi, RER), pe suprafaţa celulară prezintă podocalixină (glicozaminoglican cu acid sialic), care conferă o încărcătură electrică negativă.

Corpul podocitelor se distanţează de capilare şi trimite o serie de *prelungiri primare (procese primare),* cu *ramificaţii secundare* şi *terţiare,* care « îmbrăţişează » capilarul (formă de « caracatiţă »); ramificaţiile terţiare se termină cu expansiuni fine – *pedicele,* care se intersectează unele cu altele (aspect de « pieptene »). Pedicelele (separate unele de altele prin intervale de 30 nm) delimitează *fanta de filtrare,* care însă nu este liberă, la baza de inserţie a laminei bazale, între pedicele se descrie prezenţa unui material fin granular, numit *diafragm.* Acest diafragm prezintă o zonă centrală densă, din care se deprind lateral prelungiri, cu aspect de « fermoar ». Totalitatea spaţiilor din afara capilarelor, dintre podocite şi pedicele, formează *spaţiul capsular renal/spaţiul de filtrare.*

Componentele epitelială şi endotelială sunt conectate sau separate printr-o lamină bazală comună, rezultată din fuzionarea celor două lamine bazale individuale. *Lamina bazală unică* rezultată este groasă (40 nm), formată din *lamina lucida* şi *lamina densa,* fără *lamina reticularis.* Lamina bazală conţine *colagen tip IV, matrice proteoglicanică (acid sialic)* şi *molecule de adeziune.* Distribuţia

Scanned with OKEN Scanner

moleculară este neomogenă, zone cu densitate electrică ridicată alternează cu zone cu densitate scăzută (pori electrici). Lamina bazală separă conținutul sanguin capilar de spațiul de filtrare, astfel încât orice material care trece din sânge în spațiul de filtrare trebuie să traverseze această structură. În unele zone spațiul endotelial se lărgeşte şi conține o serie de celule ce alcătuiesc mezangiul. După unii cercetători, celulele mezangiale ar fi celule mioepiteliale cu rol de suport pentru capilare, dar mai ales cu rol fagocitar şi pinocitar.

Componenta mezangială este o structură de susținere pentru ansele capilare, alcătuită din *matrice* şi *celule mezangiale*. Zonele mezangiale există corespunzător numărului de lobuli glomerulari, mai evident în zona de bifurcare şi apropiere a capilarelor dintr-un lobul. În zonele în care mezangiul vine în contact direct cu capilarul, lamina bazală lipseşte. *Matricea* este formată din molecule anionice, încărcarea electrică negativă fiind mai redusă.

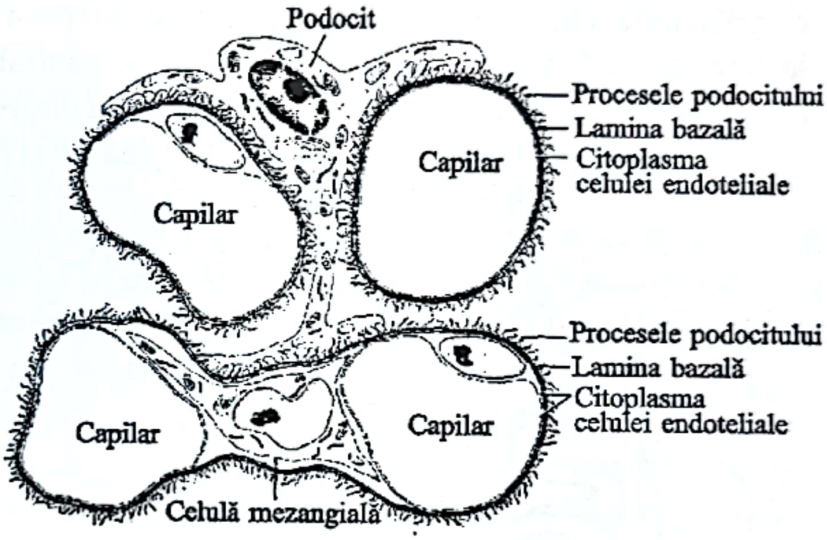

Fig. 8.8. Localizarea celulei mezangiale

Celulele mezangiale prezintă formă stelată (fig. 8.8), nucleu cromatic, citoplasma condensată, cu filamente contractile, trimit prelungiri citoplasmatice care se insinuează până în lumenul capilarelor. Pe suprafața lor există receptori pentru angiotensină, antigene ale complexului major de histocompatibilitate din clasă II şi au capacitate de fagocitoză.

Între peretele capilar şi corpul podocitelor se evidențiază un *spațiu subpodocitic* (fanta de filtrare) unde se acumulează filtratul urinar primar. *Capsula Bowman* constă dintr-o *foiță viscerală* (urmăreşte ansele capilarelor unde structurează stratul de celule epiteliale numite *podocite)* şi alta *parietală* (epiteliu pavimentos simplu ce se sprijină pe o membrană bazală), între care apare un spațiu numit *cavitatea corpusculului.* La nivelul corpusculului renal are loc formarea urinii primare din plasma sanguină prin procesul de filtrare glomerulară, facilitat de presiunea sanguină mai crescută în arteriola aferentă decât în cea eferentă. Filtratul primar care conține şi proteine, datorită orificiilor relativ mari ale celulelor endoteliale, trece în fanta de filtrare şi de aici ajunge în cavitatea corpusculului, de unde este condus în tubul contort proximal unde are loc resorbția tubară. Glicocalixul

Scanned with OKEN Scanner

de la nivelul prelungirilor podocitelor şi al celulelor endoteliale este ca un filtru foarte fin, fiind permeabil numai pentru molecule cu diametrul foarte mic.

8.1.1.2. Tubul urinifer

Tubul urinifer cuprinde cele trei segmente : *proximal, intermediar* şi *distal.*

Segmentul proximal prezintă două componente : *partea contortă (tubul contort proximal)* cu un traiect sinuos, localizată în labirint şi în vecinătatea corpusculului renal şi a doua parte (porţiunea dreaptă a sa - *pars recta,* care pătrunde în piramidele Ferrein, apoi în medulară şi se continuă cu ramura descendentă a ansei Henle. Peretele tubului contort este format dintr-un *epiteliu prismatic simplu cu margine în perie (nefrocite),* ce se sprijină pe o lamină bazală. Dimensiunea tubului este de 40-60 µm şi este format din 6-8 nefrocite. Acestea prezintă organitele celulare bine dezvoltate : reticulul endoplasmic granular, ribozomi liberi, mitocondrii (situate bazal şi cunoscute sub denumirea de *bastonaşe Heidenhain),* aparat Golgi şi lizozomi (fig. 8.9).

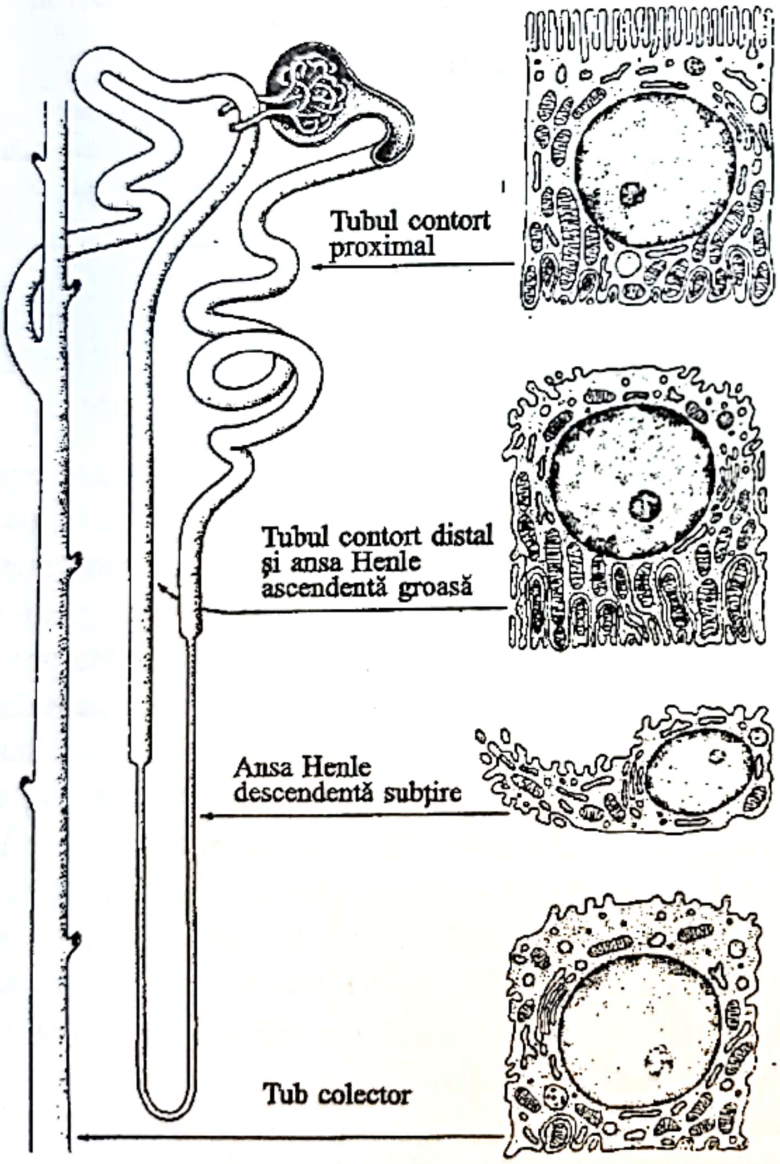

Fig. 8.9. Ultrastructura segmentelor tubului urinifer *(Junqueira şi colab., 1998)*

Nefrocitul, prin organitele dezvoltate pe care le are, contribuie la elaborarea unor compuşi organici (acizi organici şi baze organice). La MO, nefrocitele prezintă o margine în perie caracteristică (bogată în proteoglicani/PAS-pozitivă şi enzime - fosfataza alcalină, ATP-ază). La ME, la nivelul polului apical există microvilozităţi, între care se localizează structuri veziculoase/tubulare, delimitate de membrane (cu conţinut din lumen),

Scanned with OKEN Scanner

preluate şi internalizate în citoplasmă. Veziculele fuzionează, formând vacuole mari, care se vor uni cu lizozomii. Feţele laterale prezintă pliuri accentuate, formând un compartiment pentru pompele ionice, iar la polul bazal apare un labirint bazal evident, cu numeroase mitocondrii dispuse în şiraguri, bogat în enzime şi canale cu rol de pompe ionice. Plasmalema bazală prezintă invaginări, ce ajung uneori până la polul apical, în vecinătatea microvilozităţilor.

Funcţie: resorbţie pentru *molecule proteice/glicoproteice* (pinocitoză, endocitoză), mai mult de 85 % din apă şi electroliţi (proces activ, cu consum de energie) şi toată *glucoza* (proces activ, prin fosforilare).

Segmentul intermediar este reprezentat de ansa Henle cu o porţiune descendentă subţire şi o porţiune ascendentă mai groasă. Epiteliul care formează peretele acestor porţiuni este format din celule aplatizate sau cubice ce se sprijină pe o lamină bazală foarte subţire. Celulele epiteliale prezintă microvili mari şi inegali, ceea ce demonstrează că la nivelul ansei Henle, au loc fenomene de concentrarea urinei atât la mamifere cât şi la păsări.

Segmentul distal în cea mai mare parte este format din *tubul contort distal* care continuă porţiunea ascendentă a ansei Henle printr-o zonă mai dreaptă. Celulele tubului contort distal sunt celule prismatice joase cu caracteristici morfologice asemănătoare nefrocitelor, cu menţiunea că primele nu au dezvoltate organitele şi microvilii polului apical. Invaginările plasmalemei bazale sunt mai reduse. Mitocondriile de asemenea sunt reduse ca dimensiune şi număr. Asupra tubului contort distal acţionează cu predilecţie hormonul hipotalamic *antidiuretic-ADH* şi astfel 14 % din conţinutul în apă a filtratului este resorbit în acest tub. La nivelul polului vascular al corpusculului renal, tubul contort realizează la locul de contact cu arteriola aferentă *macula densa a lui Zimermann,* în care celulele epiteliale sunt mai înguste şi mai înalte cu aspect epiteloid. Nucleii celulelor sunt localizaţi bazal, iar plasmalema polului apical prezintă microvili.

8.1.1.3. Aparatul juxtaglomerular

Aparatul juxta-glomerular este o structură cu caracter endocrin, formată din: *macula densa, celulele juxtaglomerulare* şi *celulele lacis (mezangiul extern)* (fig. 8.10).

Macula densa Zimermann este structurată la nivelul tubului contort distal, unde acesta vine în contact cu arteriola aferentă. Celulele devin înalte, prismatice, cu nuclei elipsoidali, perpendiculari pe plasmalema bazală (densitate nucleară mare, coloraţie mai intensă). Lamina bazală dispare, permiţând celulelor epiteliale un contact direct cu arteriola aferentă. La aceste celule epiteliale se schimbă polaritatea celulară (mitocondrii la polul apical, complex Golgi subnuclear).

Scanned with OKEN Scanner

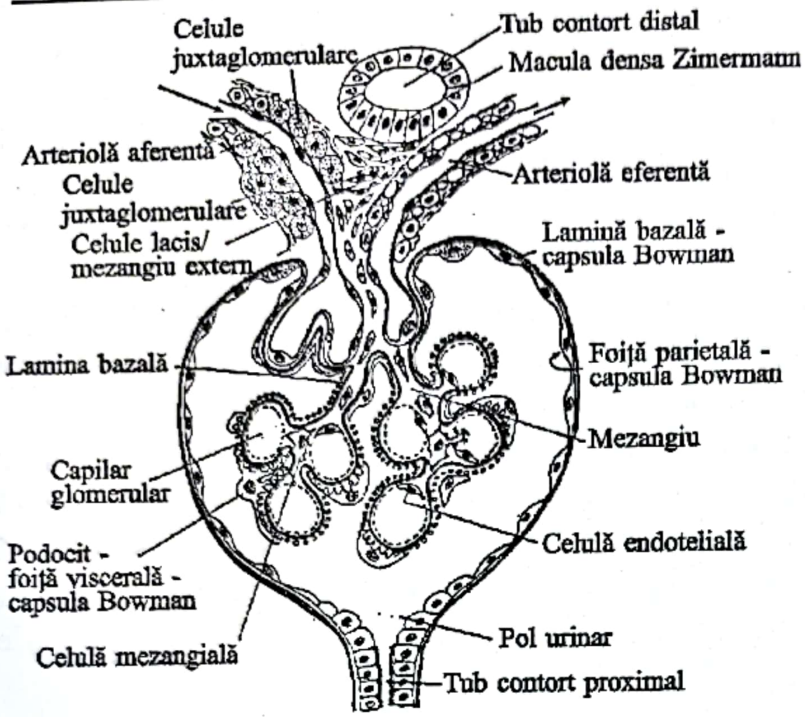

Fig. 8.10. Aparatul juxtaglomerular

Celulele juxtaglomerulare sunt reprezentate de *celulele musculare* modificate din *media arteriolei aferente,* unde aceasta vine în contact cu *macula densa.* În zona respectivă, dispare limitanta elastică internă cât şi adventiţia arteriolei aferente. Fibrele musculare netede din medie capătă un aspect epiteloid, devin globuloase cu numeroase granule în citoplasmă *(celule juxtaglomerulare).* Acestea pot fi *granulare,* când conţin numeroase granule PAS-pozitive în citoplasmă, ce reprezintă precursorii *reninei* şi *agranulare* după exocitoză. La nivelul celulelor juxtaglomerulare s-au evidenţiat numeroase joncţiuni ale nervilor amielinici cu acestea. Se consideră că pe lângă funcţia *secretorie* de a elabora *renina,* aparatul juxtaglomerular are şi semnificaţia unui receptor *barosenzitiv* şi *chemosenzitiv,* participând la reglarea circulaţiei glomerulare. Aceasta este favorizată de faptul că lipseşte limitanta elastică internă şi celulele juxtaglomerulare sunt despărţite de sânge numai prin endoteliul şi lamina bazală a acestuia. Ca aparat barosenzitiv şi chemosenzitiv, aparatul juxtaglomerular intervine în reglarea balanţei electroliţilor. Renina intervine în transformarea angio-tensinogenului în angiotensină I, iar ulterior în angiotensină II, ce va acţiona asupra zonei glomerulare a corticosuprarenalei, stimulând eliberarea de *aldosteron,* care intervine la nivelul tubului contort distal.

Celulele lacis (mezangiul extern) sunt localizate în unghiul dintre arteriola aferentă şi eferentă. Ele emit prelungiri, stabilind joncţiuni GAP între ele, sau cu celulele juxtaglomerulare. Printre celule există fibre nervoase vegetative simpatice. Celulele lacis au funcţie endocrină şi sunt chemo/baroreceptori.

8.1.2. Tubulul colector, tubul colector şi tubul papilar

Tubul contort distal se continuă cu *tubulul colector* (fig. 8.4). Mai mulţi nefroni drenează urina într-un *tub colector* care îşi are originea în corticală, pătrunde în piramida Ferrein şi apoi în piramida Malpighi, ajungând la vârful acesteia unde

Scanned with OKEN Scanner

se uneşte cu mai mulţi tubi colectori într-un canal comun ce se deschide în vârful papilei, prin *canalul (tub) papilar* (fig. 8.11). Peretele tubilor colectori este format din 8-12 celule prismatice înalte, cu organitele slab reprezentate în citoplasmă.

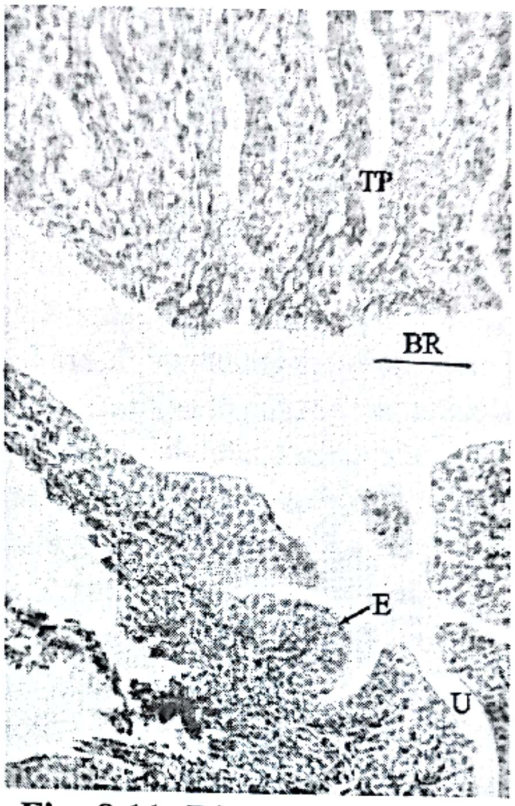

Fig. 8.11. Rinichi de purcel, zona medulară : TP-tubi papilari ce se deschid la nivelul calicei renale ; BR-bazinetul renal ; U-ureter ; E-epiteliul de tip urinar (uroteliu).
Col. Papanicolau ; x 200

8.1.3. Vascularizaţia şi inervaţia

Artera renală se ramifică în *artere interlobare* (printre piramidele Malpighi), la baza piramidelor Malpighi, acestea se dihotomizează în unghi drept şi se dispun paralel, formând *artere arcuate;* de aici pleacă *artere interlobulare* (printre piramidele Ferrein), care generează *arteriolele aferente;* după capilarizarea acestora şi *formarea ghemului vascular glomerular,* rezultă *arteriolele eferente* (fig 8.3; fig. 8.4). Din arteriola eferentă în corticala superficială şi medie se produce a doua capilarizare în jurul tubilor, iar în corticala juxtaglomerulară se formează ramuri cu dispoziţie "în ploaie" în medulară, din care vor rezulta *"vase drepte"*, care se capilarizează în jurul tubilor şi anselor Henle. Capilarele din zona capsulei şi din cortex corticis converg, formând *venele stelate (stelele Verheyen)* (fig. 8.3), apoi *venele interlobulare, venele arcuate, venele interlobare,* şi în final, *vena renală,* ce primeşte rinichiul prin hil.

Vascularizaţia limfatică este reprezentată de vasele limfatice ce se găsesc în jurul vaselor sanguine. De menţionat că corpusculii renali şi piramidele Malpighi sunt lipsite de vase limfatice.

Inervaţia este realizată de plexul situat în hilul rinichiului. Cele mai multe dintre fibrele plexului nervos sunt de natură simpatică, în timp ce fibrele parasimpatice sunt mai puţin numeroase.

x) Rinichiul intervine în :

- formarea urinii ;
- reglarea osmolarităţii şi, implicit, reglarea compoziţiei şi volumul fluidelor corpului (cu menţinerea normală a nivelului de sodiu, potasiu, clor, glucoză, aminoacizi şi a balanţei acido-bazice);
- excreţia produşilor finali detoxifiaţi;

Scanned with OKEN Scanner

- reglarea presiunii sanguine;
- secreţia unor substanţe ca: *eritropoietină* (factorul de stimulare a hematopoiezei), *medulipină I, renină, prostaglandine.*

8.2. Căile urinare

Căile urinare sunt reprezentate de: *calice, bazinet, ureter, vezică urinară* şi *uretră.*

Calicele şi bazinetul. Tubii papilari sunt tubi scurţi, în număr egal cu papilele ce proemină la acest nivel şi care se deschid printr-un orificiu. Aceşti tubi se numesc calicele mici *(calicele minore)* care se unesc în grupe de 3-5 şi formează calicele mari *(calicele majore).* Acestea la rândul lor se unesc într-un spaţiu comun ce poartă denumirea de bazinet ce se continuă cu ureterul. Peretele calicei şi al bazinetului este format din : *mucoasă, musculoasă* şi *adventiţie. Mucoasa* la rândul ei este structurată dintr-un epiteliu de tip urinar *(uroteliu)* şi o lamina propria conjunctivo-elastică foarte bogat vascularizată. *Musculoasa* este formată din câteva rânduri de leiocite organizate într-un strat longitudinal intern şi unul circular extern. *Adventiţia* este redusă fiind reprezentată de un ţesut conjunctiv lax.

Ureterul este format din trei tunici: *mucoasa,* care este plisată (formată din uroteliu şi o lamina propria fibro-elastică); *musculoasa* (dintr-un strat longitudinal intern şi altul circular extern) ; *seroasa* care în porţiunea terminală a ureterului devine adventiţie. De menţionat faptul că la nivelul joncţiunii ureterului cu vezica urinară, musculoasa este formată din trei straturi de fibre musculare netede: *longitudinal intern, circular mijlociu* şi *longitudinal extern.*

Vezica urinară este structurată din : *mucoasă, musculoasă* şi *adventiţie. Mucoasa* se compune dintr-un epiteliu pavimentos stratificat de tip urinar *(uroteliu)* şi o *lamina propria.* Uroteliul poate fi surprins când vezica urinară este în relaxare şi în extensie. În relaxare, uroteliul este format din 3-5 rânduri de celule organizate pe trei straturi : *bazal (germinativ), intermediar (stratul celulelor în rachetă)* şi *superficial (stratul celulelor umbeliforme).* Lamina bazală este foarte subţire, pe ea se sprijină un rând de celule cubice *(stratul generator).* Deasupra lor apar celule în *rachetă (stratul celulelor în rachetă).* La

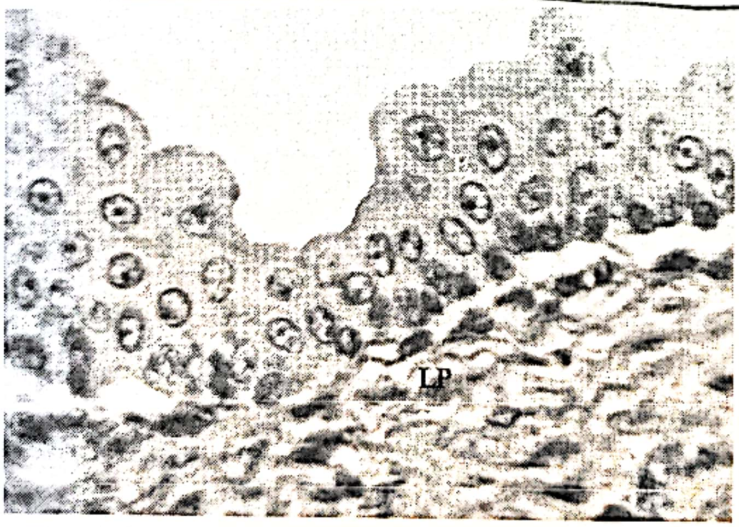

Fig. 8.12. Mucoasa vezicii urinare de vacă : E-epiteliul pavimentos stratificat de tip urinar (uroteliu); LP-lamina propria, ţesut fibro-elastic. Col. Papanicolau ; x 400

Scanned with OKEN Scanner

suprafață se remarcă un rând de celule mari, adesea binucleate, cu aspect de umbrelă fiecare acoperind două sau mai multe celule subiacente. Celulele umbeliforme posedă membrana celulară mult îngroșată, de unde și denumirea de celule *cu cuticulă* (fig. 8.12). În extensie, uroteliul este format din două rânduri de celule (*stratul generator* și *superficial*), deoarece celulele în rachetă având o bază mică de susținere alunecă în stratul generator și sunt mascate de aceste celule. Lamina propria este fibro-elastică în care predomină fibre elastice. *Musculoasa* este formată din trei straturi de leiocite: *plexiform intern, circular mijlociu* (cel mai dezvoltat) și *longitudinal extern. Adventiția* este un țesut conjunctiv lax cu numeroase fibre elastice, în structura sa evidențiindu-se vase și nervi. Ea acoperă cea mai mare parte a peretelui vezical, cu excepția porțiunii anterioare a peretelui care este acoperită de *seroasă* (foița viscerală a peritoneului).

Uretra este conductul care conduce urina din vezica urinară la exterior. *La mascul,* uretra prezintă trei segmente: *uretra prostatică (posterioară), uretra membranoasă (pelvină)* și *uretra spongioasă (anterioară sau peniană). Uretra prostatică* este formată din *mucoasă* (epiteliu de tip urinar în regiunea joncțiunii cu vezica urinară și pluristratificat în rest ; lamina propria este de natură fibro-elastică cu un bogat plex venos). *Musculoasa* este formată dintr-un strat longitudinal și altul circular extern de leiocite. La nivelul uretrei membranoase, se evidențiază un epiteliu prismatic stratificat și o lamina propria foarte vascularizată. *Uretra spongioasă* are un epiteliu de căptușire ce variază de la prismatic stratificat, apoi pseudostratificat către pavimentos stratificat spre extremitatea terminală. Lamina propria a acestei porțiuni a uretrei conține glande de tip mucos numite *glande Littré.* În lamina propria, se evidențiază grupe izolate de leiocite. *Uretra la femele* este formată din : *mucoasă, musculoasă* și *adventiție. Uroteliul* de la nivelul joncțiunei uretrei cu vezica urinară se continuă cu epiteliul prismatic stratificat, apoi pseudostratificat și în final pavimentos stratificat la nivelul deschiderii în vestibulul vaginal. Lamina propria este un țesut conjunctiv lax, foarte vascularizat. *Musculoasa* este formată din fibre musculare netede dispuse într-un strat intern longitudinal și altul extern circular. La nivelul deschiderii în vestibul, se adaugă și fibre musculare striate. *Adventiția* este un țesut conjunctiv lax.

8.3. Aparatul urinar la păsări

Din motive didactice, se va studia mai întâi vascularizația rinichiului de pasăre și apoi structura histologică.

Arterele craniale, mijlocii și caudale corespunzătoare celor trei regiuni ale rinichiului, dau *arterele intralobulare* pentru fiecare lobul, din care se desprind *arteriolele aferente* pentru corpusculii Malpighi. Acestea formează ghemul de capilare *(glomerulul)* care este mult mai simplu decât la mamifere, constând din

Scanned with OKEN Scanner

două, trei capilare ce se continuă cu *arteriola eferentă,* de un calibru mai mic, care dă o rețea capilară peritubulară.

Spre deosebire de mamifere, la păsări există și *vascularizația portă* a rinichiului. Aceasta este reprezentată de *vena portă renală aferentă* ce ia naștere din sinusul venos vertebral intern. Din ea se formează *venele interlobulare* ce se termină la nivelul corticalei prin « venulele stelate », iar lateral cu rețeaua de capilare peritubulară (care aparține și arteriolei eferente). Din această rețea, sângele trece în *vena centrolobulară* care se află în vecinătatea *arterei intralobulare.* Venele centrolobulare dau în *venele eferente renale* care se deschid în *vena renală caudală,* care la rândul ei se deschide în *vena iliacă comună.* De menționat faptul că în zona corticală a lobulilor, capilarele sunt de tip sinusoid, în timp ce în zona medulară sunt tipice.

8.3.1. Rinichiul

Unitatea structurală de bază a rinichiului este *lobulul renal,* iar unitatea morfofuncțională, ca și la mamifere, este *nefronul.* Lobulul renal apare la suprafața rinichiului de formă poliedrică, neregulată, cu dimensiunea de 1-2 mm. În profunzime, lobulul are forma unei piramide, ce este delimitată de ramurile interlobulare ale venei porte renale aferente. *Venele interlobulare* sunt însoțite de *tubii colectori.* Vena eferentă ce drenează sângele din lobulul renal este situată central acestuia *(vena centrolobulară)* alături de *artera intralobulară,* situație inversă mamiferelor, unde artera era interlobulară și tubii se aflau în structura piramidelor Malpighi din medulară. Fiecare lobul este format dintr-o zonă corticală și una medulară (fig. 8.13). Vârful piramidei are o formă conică ce rezultă din unirea tubilor colectori. Această formă conică distală formează regiunea medulară a lobulului, ce conține pe lângă tubii colectori și ansele Henle ale nefronilor medulari (de tip mamifer). În fig. 8.13 A se evidențiază zonele corticale la cinci lobuli (1-5 care sunt drenate de mai multe forme conice - regiuni medulare - ale lobulului – RML), ce se unesc într-o singură formă conică care pe secțiune transversală ($X_1 - X_2$) constituie zona medulară a lobulului renal. După *Hodges (1974),* lobul renal este omologat cu piramida Malpighi medulară a rinichiului multilobar de la mamifere. Lobul renal este drenat de canalul secundar al ureterului, iar 5-6 canale secundare se unesc pentru a forma canalul principal. Cele 17 canale principale ale rinichiului de pasăre, se deschid în ureter. Din aceeași figură se constată că trei nefroni indicați în lobulul 1, sunt diferiți ca structură (cel de sus aparține *tipului cortical* de nefroni – *tipul reptilian,* iar ceilalți doi situați mai jos aparțin tipului de nefroni *medulari, tipul mamifer).* Ansele Henle ale nefronilor medulari contribuie la formarea regiunii medulare a lobulului renal.

Scanned with OKEN Scanner

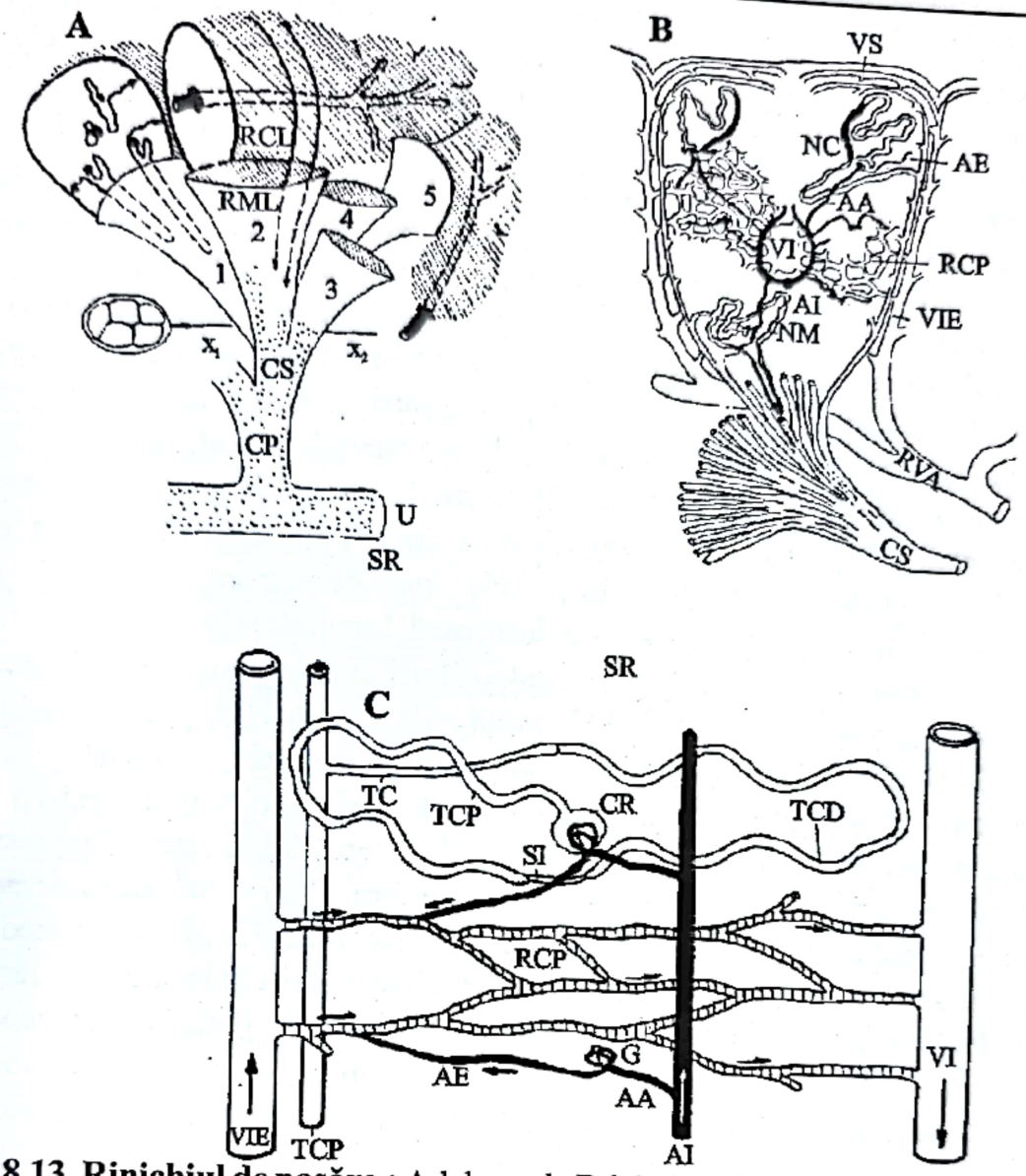

Fig. 8.13. Rinichiul de pasăre : A-lob renal ; B-lobul renal ; C-vascularizația lobulului ; RCL-regiunea corticală a lobulului ; RML-regiunea medulară a lobului ; CS-canal secundar ; CP-canal principal ; U-ureter ; NC-nefron cortical (reptilian) ; NM-nefron medular (mamifer) ; AI-artera intralobulară ; VI-vena intralobulară ; AA-arteriolă aferentă ; AE-arteriola eferentă ; RVA-ramura venei aferente ; VIE-vena interlobulară ; RCP-rețeaua de capilare peritubulare ; VS-venulele stelate ; TC-tubul colector ; TCP-tubul contort proximal ; TCD-tubul contort distal ; SI-segmentul intermediar ; G-glomerulul ; CR-corpuscul renal ; SR-suprafața rinichiului *(Hodges, 1974 ; King și Mc Lelland, 1975)*

Nefronii la pasăre sunt de trei tipuri : *corticali (tip reptilian)* care predomină la această specie, *medulari (de tip mamiferi)* și *intermediari* (ce reprezintă structura intermediară între primele două tipuri). *Nefronul* este format din *corpusculul renal* și *tub urinifer*. Corpusculii renali sunt localizați în lobulul renal între vena

intralobulară şi venele interlobulare. Numărul lor este estimat la 200000 în rinichiul de pasăre. Corpusculii nefronilor medulari sunt de dimensiuni mai mari (110/100 µm), în timp ce dimensiunile corpusculilor corticală sunt relativ mai mici (75/ 65µm). Corpusculul la ambele tipuri de nefroni constă dintr-un *glomerul vascular* format din două, trei anse de capilare de tip fenestrat şi o capsulă Bowman cu un *epiteliu visceral (podocitele)* şi un *epiteliu parietal* care se continuă cu epiteliul tubului contort proximal. La păsări, ca şi la mamifere, se evidenţiază aparatul juxtaglomerular format din aceleaşi elemente structurale care au fost descrise în extenso de *Ogawa şi Sokabe (1971)*. Celulele juxtaglomerulare au citoplasma granulară, a căror granule reprezintă precursorii unei substanţe vasopresoare asemănătoare reninei. La polul vascular al corpusculului renal, se descriu în plus faţă de mamifere, insula juxtavasculară formată din *celule mezangiale (celulele juxtavasculare ale lui Polkissen)*. Aceste celule au un rol chemoreceptor.

Tubul urinifer este format la ambele tipuri de nefroni din : *tubul contort proximal* sub forma literei « N » ce formează jumătate din lungimea tubului urinifer ; *segmentul intermediar* care este diferit la cele două tipuri de nefroni; *tubul contort distal* care se deschide în *tubul colector* situat în spaţiul interlobular (fig. 8.13 B). *Tubul contort proximal* are aceeaşi structură la ambele tipuri de nefroni, cu un diametru de 35-45 µm, formaţi din nefrocite cu margine în perie la polul apical. Acestea prezintă organitele celulare bine dezvoltate şi în general se aseamănă ca morfologie cu nefrocitele la mamifere. *Segmentul intermediar* este scurt la nefronul cortical şi lung sub formă de ansă *(ansa Henle)* la cei medulari, intrând în structura medularei lobulului. Celulele epiteliale ale segmentului intermediar sunt celule mici cu dimensiunea de 3-5 µm în porţiunea descendentă şi de 7-8 µm în porţiunea ascendentă a ansei Henle. *Tubul contort distal* este asemănător la cele două tipuri de nefroni, fiind format din celule epiteliale care prezintă la polul apical microvili rari faţă de nefrocite. În citoplasma lor se evidenţiază organite, ceea ce demonstrează că acestea au rol în elaborarea unei secreţii.

Tubii colectori sunt situaţi în spaţiul interlobular, având un diametru de 34 µm şi fiind formaţi din celule prismatice înalte cu dimensiunea de 11 µm, ce se sprijină pe o lamină bazală. În citoplasma polului apical se evidenţiază proteoglicani, deci aceste celule elaborează o secreţie mucoasă ce lubrefiază lumenul canalului colector, deoarece urina la pasăre are o consistenţă păstoasă, foarte concentrată.

8.3.2. Căile urinare

Căile urinare sunt reprezentate de: *canalele secundare, canalele principale* şi *ureterul,* care se deschide în cloacă în porţiunea numită *urodeum.* În structura lor intră : *mucoasa, musculoasa* şi *ţesutul conjunctiv pericanalicular. Mucoasa*

Scanned with OKEN Scanner

este formată dintr-un epiteliu de căptuşire pseudostratificat şi o lamina propria formată din ţesut conjunctiv lax infiltrat cu formaţiuni limfoide. Epiteliul este format din două tipuri de celule : prismatice înalte ce conţin la polul apical proteoglicani şi celulele cubice cu nucleul veziculos, aşezat central şi fără granule PAS-pozitive. Rolul celulelor prismatice înalte este de a elabora o secreţie mucoasă, necesară lubrefierii căilor urinare pentru eliminarea urinei de consistenţă păstoasă. *Musculoasa* este mai redusă la canalele secundare şi principale şi dezvoltată la nivelul ureterului unde este structurată pe două straturi : longitudinal intern şi circular extern. În porţiunea posterioară a ureterului, înainte de a se deschide în urodeum, apare al treilea strat, încât musculoasa are următoarea structură : *stratul longitudinal intern, stratul circular mijlociu* şi *stratul longitudinal extern. Adventiţia* ureterului este un ţesut conjunctiv lax.

Ca o particularitate a excreţiei la păsări este faptul că excreţia azotului sub formă de acid uric şi uraţi se face cu economisire de apă (urina păsărilor este de consistenţă păstoasă) spre deosebire de mamifere la care urina este o soluţie hipertonică. Acidul uric este sintetizat la nivelul ficatului şi rinichiul îl excretă parţial prin filtrarea plasmei la nivelul corpusculului renal şi în principal prin secreţia tubulară. Acidul uric şi sărurile sale (uraţii) apar în tubi sub formă de soluţii coloidale cu concentraţia 2 %, ceea ce permite transportul prin tubi şi canale colectoare fără precipitarea lor.

Scanned with OKEN Scanner

9. EMBRIOGENEZA APARATELOR GENITALE

Aparatele genitale sunt constituite din următoarele componente : *gonade* (organe esențiale) în care se formează gameții ; *căi de conducere* care servesc la eliminarea, la ascensiunea gameților şi la dezvoltarea zigotului ; *glande anexe;* câteva organe vestigiale şi organe de copulație. Gonada este organul fundamental al fiecărui aparat de reproducție şi denumirea derivă de la *gone = sămânță.*

Ținând cont de faptul că gonadele la vertebrate se dezvoltă la nivelul corpului lui Wolff şi că epiteliul celomic îşi aduce o însemnată contribuție, includerea dezvoltării acestora şi evoluția lor în cadrul mezoblastului este justificată. Dezvoltarea ontogenetică a gonadelor are loc în două etape : *etapa nediferențiată* şi *etapa diferențierii sexuale,* fiecare din ele caracterizându-se prin aspecte structurale bine definite.

9.1. Etapa nediferențiată

Etapa nediferențiată este intervalul de timp care cuprinde o serie de transformări structurale, comune pentru ambele sexe şi care nu lasă să se întrevadă prin nimic sexul viitoarei gonade. Denumirea de etapă nediferențiată este justificată dacă ne referim numai la aspectele morfologice, dar este nepotrivită dacă ținem seama de faptul că sexul primar al gonadei este deja stabilit în momentul fecundației prin structura cromozomică a zigotului.

Pe partea medială a corpului Wolff, în fața mezenterului dorsal, epiteliul celomic se îngroaşă printr-o proliferare activă a celulelor componente, formând la acest nivel o aglomerare epitelială de natură mezotelială *(epiteliul germinativ Waldeyer).* Elementele mezenchimale subiacente se înmulțesc şi rezultă o denivelare care proemină în cavitatea celomică, numită *eminența genitală* (fig. 9.1.A .B). Epiteliul germinativ Waldeyer ce acoperă eminența genitală, este format din două tipuri de celule : *gonocite primare* (celule mari, cu citoplasma granulară, bogată în lipide, cu un nucleu veziculos şi nucleolat) şi din celule epiteliale celomice sau *celule vegetative* mici cu citoplasma clară, cu nucleul ovalar şi sărac în cromatină.

Gonocitele primare îşi au originea în *endoblastul alantoidian* de unde se desprind şi migrează prin mişcări ameboidale pe calea mezenterului dorsal spre eminența genitală, unde se localizează. De evidențiat faptul că proliferarea epiteliului celomic nu se produce mai înainte ca la acest nivel să fi sosit gonocitele primare. Deci, înmulțirea elementelor mezoteliale pentru formarea eminenței genitale are loc sub impulsul morfogenetic al gonocitelor.

Epiteliul germinativ Waldeyer constituit din *gonocite primare* şi *celule vegetative,* proliferează şi formează *cordoanele sexuale primare,* în structura cărora

Scanned with OKEN Scanner

intră aceleaşi tipuri de celule. Unele cordoane sunt *scurte şi groase*, care nu se depărtează mult de epiteliul germinativ, motiv pentru care au fost denumite *cordoane sexuale corticale.* Alte cordoane numite *cordoane sexuale medulare,* deoarece pătrund adânc în eminenţa genitală, sunt *subţiri, ondulate* şi se unesc la nivelul extremităţilor profunde.

Epiteliul de la nivelul canaliculelor mezonefretice proliferează, dând naştere la cordoanele celulare care pătrund în eminenţa genitală unde se anastomozează, formând *reteblastemul* sau *organul lui Mihalcovicz.* Din reteblastem se desprind nişte cordoane drepte şi scurte care intră în legătură cu extremităţile profunde ale cordoanelor medulare (fig. 9.1.B).

9.2. Etapa diferenţierii sexuale

Această etapă cuprinde intervalul de timp în care se formează organele ce compun aparatele de reproducţie la cele două sexe (tabelul 9.1).

9.2.1. Morfogeneza aparatului genital mascul

Morfogeneza testiculului. Cordoanele sexuale medulare se desprind de epiteliul germinativ devenind libere. Elementele mezenchimale interpuse între epiteliul germinativ şi cordoanele sexuale se condensează formând o teacă fibroasă numită *albugineea,* din care se desprind *septuri conjunctive* care vor pătrunde în glandă izolând *lobulii.* Celulele mezenchimale dintre cordoanele sexuale medulare se transformă în *celule Leydig,* care în totalitate vor constitui *glanda interstiţială a testicului*, cu funcţie endocrină. Epiteliul celomic de la suprafaţă, va deveni mai târziu membrana seroasă a vaginalei testicului. În cadrul cordoanelor sexuale medulare, celulele vegetative vor forma *celulele Sertoli,* iar gonocitele – *spermatogoniile,* edificând în acest mod, *tubii seminiferi* (fig. 9.1.D). Aceştia capătă un lumen şi se unesc cu tubii drepţi, ce rezultă din cordoanele drepte şi scurte ale organului Mihalcovicz, care la rândul lor stabilesc legături cu *rete testis (reţeaua Haller),* care rezultă din tubulizarea reteblastemului. Prin tubulizarea cordoanelor celulare care leagă rete testis de canalul lui Wolff, rezultă *conurile eferente.*

Scanned with OKEN Scanner

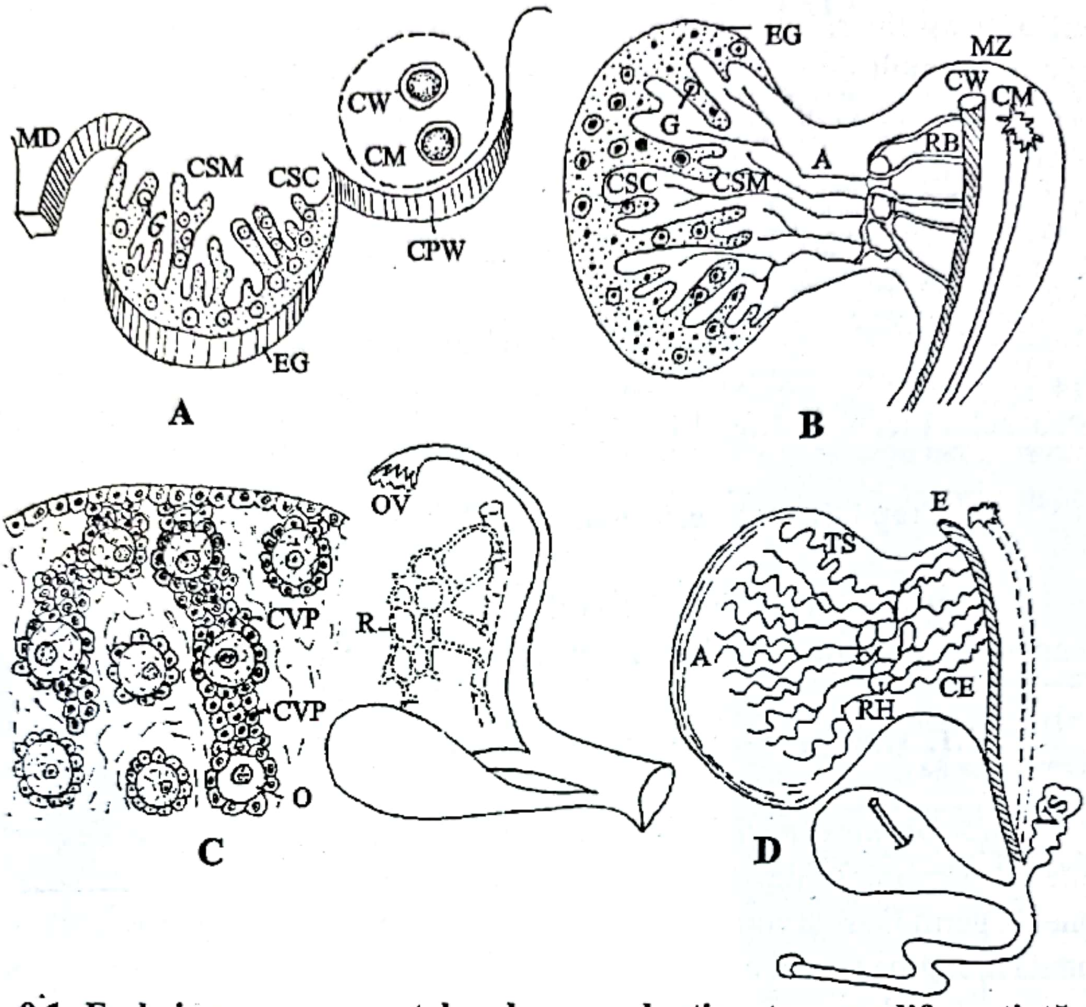

Fig. 9.1. Embriogeneza aparatelor de reproducție, etapa nediferențiată (A, B) şi etapa diferențierii sexuale, la femelă (C) şi la mascul (D) : MD-mezenterul dorsal ; CSM-cordoane sexuale medulare ; CSC-cordoane sexuale corticale ; EG-eminența genitală ; CPW-corpul lui Wolff ; CW-canalul lui Wolff ; CM-canalul lui Müller ; G-gonocite ; MZ-mezonefros ; RB-reteblastem ; CVP-cordoanele lui Valentin şi Pflüger ; O-ovogonie ; OV-oviduct ; R-organul lui Rosenmuller ; TS-tubi seminiferi ; A-albugineea ; RH-rețeaua Haller ; CE-conurile eferente ; E-epididim ; VS-veziculele seminale

Căile genitale mascule se dezvoltă din canalele Wolff, care rămân legate pentru totdeauna de testicule, devenind căile lor naturale de evacuare. Astfel, porțiunea anterioară a canalului Wolff va forma epididimul, segmentul mijlociu se transformă în *canal deferent*, iar segmentul terminal, va da *canalul ejaculator*, cu anexa lui – *glanda seminală.* De la acest nivel, calea genitală masculă este comună cu cea urinară şi se continuă până la exterior ca *uretră*. La mascul, canalele lui Müller regresează şi dispar, dar uneori din porțiunea cranială a lor persistă *hidatida pediculată Margagni* la polul anterior al testiculului şi din segmentul posterior al trunchiului lor comun rămâne o formațiune numită *utricula prostatică.*

Scanned with OKEN Scanner

Tabelul 9.1. ***Embriogeneza aparatelor genitale la animale***

Elementele de origine		*Aparat genital mascul*	*Aparat genital femel*
Creasta genitală		Testiculul	Ovarul
Corpul lui Wolff		Conurile eferente	Organul lui Rosennmüller[x)]
Canalele lui Wolff		Epididim, canal deferent, canal ejaculator, glandele seminale, prostata	Canalele lui Gärtner [x)]
Canalele lui Müller		Hidatida pediculată şi utricula prostatică[x)]	Oviducte, coarne uterine, uter, cervix, vagin
Sinusul urogenital	Cavitatea sinusului	Uretra membranoasă	Vestibulul vaginal
	Tuberculul genital	Penisul	Clitorisul
	Pliurile genitale	Uretra peniană	Labiile vulvei
	Bureleţii genitali	Scrotul şi prepuţul	

[x)] Organe rudimentare fără rol în reproducţie

Canalele lui Wolff se deschid în sinusul urogenital, din care la mascul derivă următoarele :

- din cavitatea sinusului urogenital ia naştere uretra membranoasă ;
- din tuberculul genital rezultă uretra extrapelvină şi corpii cavernoşi ;
- din bureleţii genitali se formează scrotul şi prepuţul.

9.2.2. Morfogeneza aparatului genital femel

Morfogeneza ovarului. Dezvoltarea ovarului începe mai târziu decât a testiculului şi are câteva aspecte particulare. Cordoanele sexuale medulare se fragmentează şi regresează în acelaşi timp cu conexiunile lor urogenitale. Acestea vor fi înlocuite de ţesut conjunctiv bogat vascularizat, care va constitui zona medulară a ovarului. Organul Mihalcovicz involuiază şi din el rămâne un dispozitiv epitelial trabecular *(rete ovarii)* care va dispărea complet la unele specii de animale, iar la altele (ovine) persistă sub forma unor resturi embrionare ce alcătuiesc *organul lui Rosennmüller (Cotea C., 1973).*

Scanned with OKEN Scanner

Epiteliul germinativ Waldeyer începe o nouă şi intensă activitate proliferativă formând a doua generaţie de cordoane sexuale corticale numite *cordoanele Valentin-Pflüger* (fig. 9.1.C). Acestea conţin gonocite transformate în *ovogonii* şi *celule vegetative*. Cordoanele celulare se desprind de epiteliul germinativ, se fragmentează în numeroase blocuri celulare, conţinând fiecare câte o celulă mare *(ovogonie)*, înconjurată de un număr mare de celule vegetative aplatizate dispuse pe un singur rând *(celule foliculare)*. În acest mod iau naştere *foliculii ovarieni primordiali*, al căror număr poate fi de câteva sute de mii în ovarul fetusului. Cea mai mare parte din aceşti foliculi vor dispărea printr-un proces de involuţie care este fiziologic, numit *atrezie folliculară*. Spre sfârşitul gestaţiei, în ovarul fetusului, *ovogoniile* se transformă în *ovocite primare* înconjurate de celule foliculare cubice pe un singur rând. Epiteliul germinativ de la suprafaţă îşi pierde treptat din importanţă, reducându-se la un *epiteliu cubic* monostratificat, epiteliul propriu ovarian. Ca şi la testicul, o parte a celulelor mezenchimale se vor diferenţia în celule interstiţiale în mod diferit în funcţie de specie şi vor structura glanda interstiţială a ovarului cu funcţie endocrină *(Cotea C., 1973)*.

Căile genitale femele se dezvoltă în cea mai mare parte din canalele Müller. Din porţiunea lor *anterioară* se dezvoltă *oviductele* şi *coarnele uterine*. Segmentele terminale ale canalelor lui Müller se apropie foarte strâns unul de altul, dispare peretele intermediar şi vor alcătui un trunchi comun, *canalul utero-vaginal*, din care se va dezvolta epiteliul mucoasei uterine şi o parte din epiteliul vaginal. Mezenchimul din jurul canalului utero-vaginal va structura musculoasa uterului şi vaginului.

În mod normal, canalele Wolff regresează şi dispar la embrionii sexului femel. Pot însă rămâne resturi ale acestor canale *(hidatida pediculată)* ataşată oviductelor, *organul lui Rosennmüller* la nivelul ovarului şi *canalele lui Gärtner* dispuse lateral de vagin.

Celelalte segmente ale aparatului genital rezultă din sinusul urogenital astfel :

- din cavitatea sinusului urogenital ia naştere *vestibulul vaginal* ;
- din tuberculul genital se dezvoltă *clitorisul* ;
- din *bureleţii genitali* se formează *labiile vulvare*. În decursul dezvoltării embrionare pot apărea unele anomalii la nivelul aparatului genital cauzate de incompleta fuziune a canalelor Müller (atrezia vaginului, cervix dublu), de incompleta închidere a canalelor lui Wolff (hipospadias, epispadias) sau la nivelul gonadelor (intersexualitate, ovotestis), aspecte care vor fi studiate la patologia reproducţiei.

Scanned with OKEN Scanner

10. APARATUL GENITAL MASCUL

Aparatul genital mascul se compune din:

- *testicule* cu două componente structurale importante, *compartimentul exocrin* reprezentat de *tubii seminiferi* în care se formează spermatozoizii şi *endocrin*, format din *celulele Leydig* care secretă hormonii androgeni;
- *o serie de canale spermatice excretoare intratesticulare (tubii drepţi şi reţeaua Haller)* şi *extratesticulare (conurile eferente, epididim, canal deferent, canal ejaculator* şi *uretră);*
- *glande anexe* al căror produs de secreţie constituie cea mai mare parte din plasma seminală. Aceste glande sunt: *glandele seminale, prostata şi glandele bulbo-uretrale (glandele Cowper);*
- *organul copulator* (penisul) rezultat din acoperirea ultimului segment al uretrei cu ţesut cavernos.

10.1. Testiculul

-Ţesut de înveliş şi de susţinere
- capsula (albugineea)
- corpul Highmore
- septe – 250-300 lobuli piramidali (un lobul – 2- 4 tubi seminiferi)
- mediastin, ţesătură conjunctivă din centrul testiculului

- Parenchimul
  - exocrin - tubii seminiferi sinuoşi cu lungimea 0,5-1,75 m
    x) în lobulii mici lungimea este de 0,3-0,5 m
    diametrul 160-180 µm
    - lamina bazală
    - epiteliu seminifer
      - celulele Sertoli
      - celulele liniei seminale (spermatogonii, spermatocite I, spermatocite II, spermatide, spermatozoizi)
  - endocrin - celulele Leydig printre tubii seminiferi
    - elaborează andosteronul şi testosteronul

Testiculul este un organ ovoid, uşor turtit lateral, cu formă şi volum variabile în funcţie de specie. La exterior este învelit de o capsulă formată dintr-un ţesut

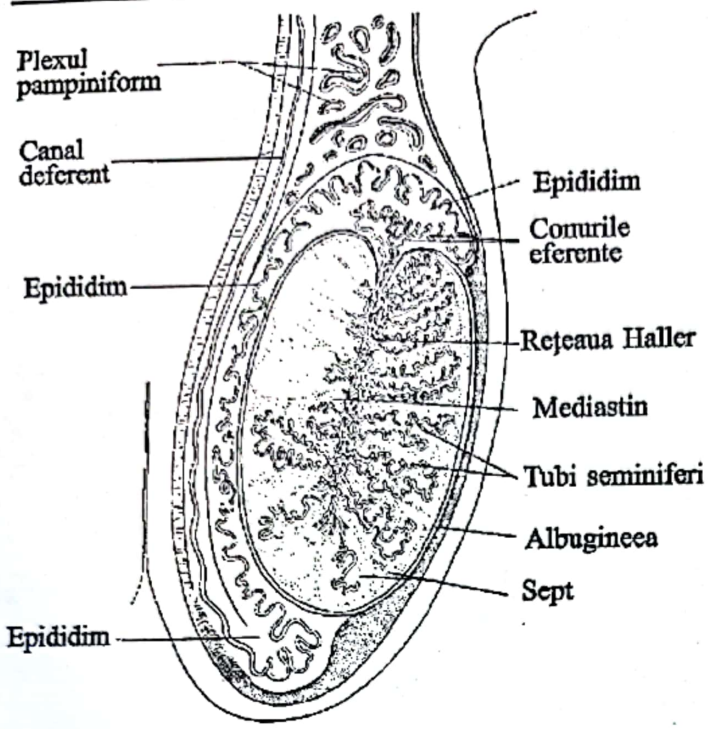

Fig. 10.1. Testiculul de taur
(Liebich şi colab., 1999)

conjunctiv dens, foarte rezistent, de culoare albă, denumită *albuginee*. La armăsar în capsulă s-au evidenţiat şi fibre musculare netede.

După secţionarea albugineei, parenchimul testicular herniază ceea ce sugerează că acesta este menţinut sub tensiune. Probabil că această presiune din interiorul organului este necesară, facilitând înaintarea spermatozoizilor în canalele spermatice.

La marginea antero-superioară a testiculului, albugineea este mult îngroşată, formând un con fibros ce se proiectează în parenchim numit *corpul lui Highmore,* din care se desprind *travee* ce împart testiculul în *250-300 loji* sau *lobuli testiculari*. Traveele conjunctive sunt formate din ţesut conjunctivo-vascular cu fibre de colagen şi mai rare fibre elastice care converg spre centrul testiculului formând o ţesătură conjunctivă, numită *mediastin* (fig. 10.1). Lobii testiculari au formă de piramide dispuse cu baza spre periferia organului şi vârful spre mediastin. Albugineea, mediastinul şi traveele conjunctive formează scheletul fibros al testiculului sau *stroma.*

Parenchimul testiculului este de consistenţă moale, de culoare galben-brună şi este format din tubii seminiferi *(partea exocrină)* şi celulele Leydig *(cu funcţie endocrină)* (fig. 10.2).

10.1.1. Tubii seminiferi

Tubii seminiferi reprezintă unitatea funcţională a testiculului exocrin, fiind în număr de 2-4 pentru fiecare lobul. Ei sunt flexuoşi, subţiri şi dacă sunt întinşi, lungimea lor variază în funcţie de specie (0,5-1,75 m) şi de dimensiunea lobulilor. Astfel, în lobulii mici au o lungime de 30-50 cm, iar în lobulii mari ating dimensiunea de 1,25-1,75 m.

Diametrul fiecărui tub seminifer este de 160-180 µm. Fiecare tub seminifer are două extremităţi: o extremitate la periferia lobului spre albuginee, înfundată sub formă de deget de mănuşă şi o altă extremitate către mediastinul testicular, care se uneşte cu extremitatea celorlalţi tubi seminiferi ai aceluiaşi lobul şi

Scanned with OKEN Scanner

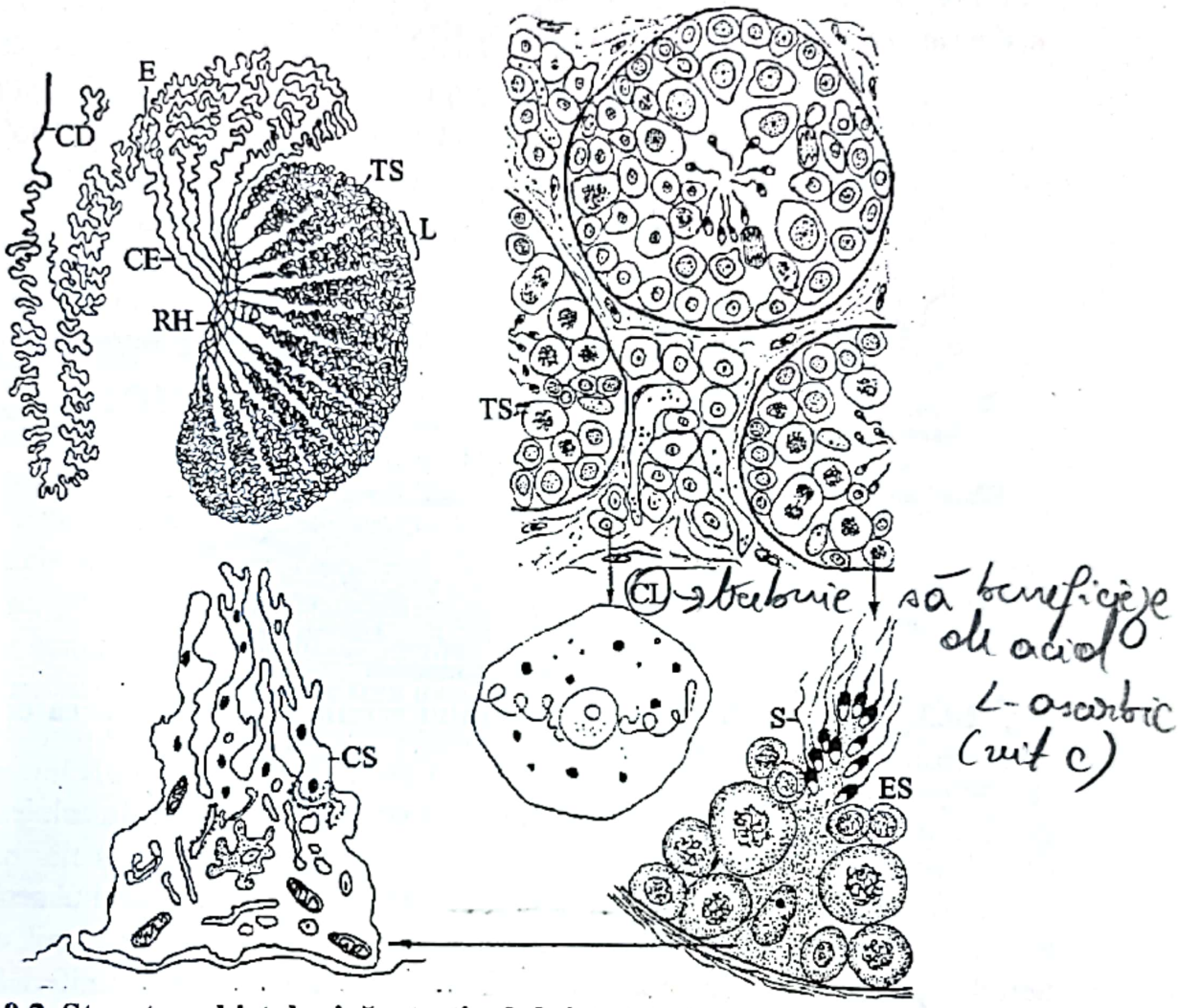

Fig. 10.2. Structura histologică a testicului: L–lobul testicular; TS–tub seminifer; TD– tub drept; RH–rețeaua Haller; CE–conurile eferente; E–epididim; CD–canal deferent; CL– celule Leydig la MO; ES–epiteliu seminifer; CS–celula Sertoli; S-spermatozoizi

structurează un canal comun, foarte subțire, scurt, numit *tubul drept.* Tubii drepți se deschid apoi într-o rețea de canale neregulate, localizate în țesutul conjunctiv al corpului Highmore, numită *rețeaua Haller* sau *retae testis*, care se continuă în afara testicului prin *conurile eferente,* din care va lua naștere *epididimul.*

Structural, tubul seminifer este format dintr-un epiteliu seminal care se sprijină pe o tunică conjunctivă proprie. Aceasta este formată dintr-o lamină bazală fină, ușor elastică, puternic PAS-pozitivă. Ea este întărită la exterior de fibre conjunctive dispuse sub formă de benzi concentrice, unite prin fibre oblice. Printre benzile fibrilare se remarcă fibroblaste cu nuclei turtiți, de aspect endoteliform, și celule mioide care prin contracția lor ajută la eliminarea spermatozoizilor din adânciturile celulelor Sertoli în lumenul tubilor seminiferi și la transportul lor de-a lungul acestor segmente (fig. 10.3). Pe secțiune tubii seminiferi au un aspect

polimorf prezentându-se sub formă ovalară, rotundă, cornuleț, în formă de « U », « V » sau « S », ce decurg din forma lor flexuoasă.

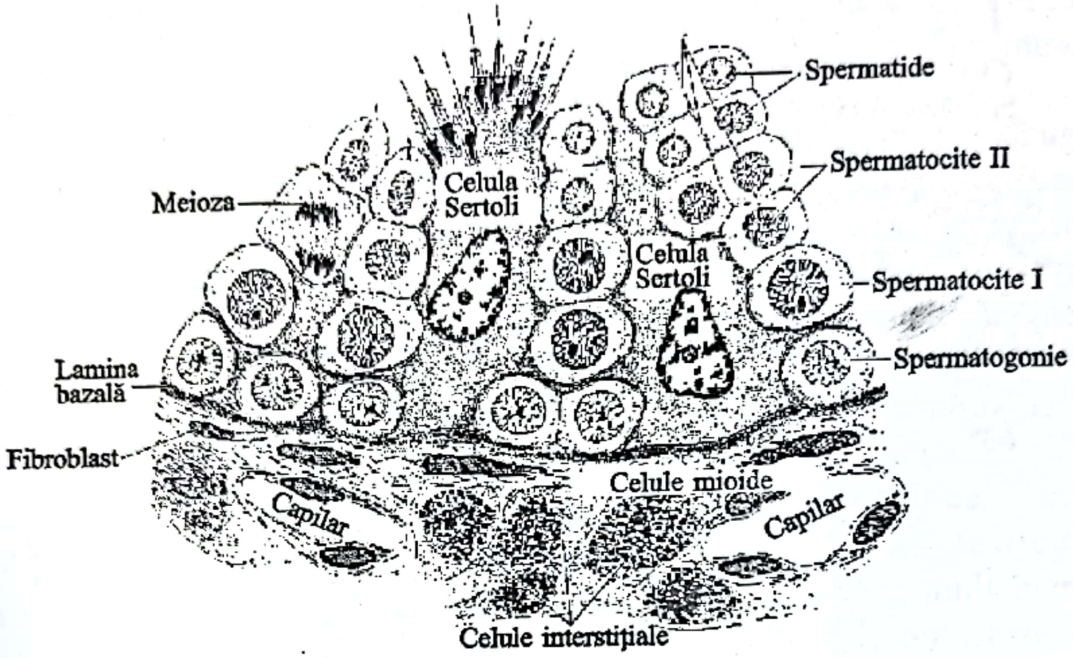

Fig. 10.3. Structura unei părți a tubului seminifer şi localizarea celulelor interstițiale

Epiteliul seminal este stratificat, format din două tipuri de celule: *celule Sertoli* şi *celule seminale*.

Celulele Sertoli sunt cele mai numeroase elemente din epiteliul seminal la animalele impubere. În testicului ectopic al adultului sau în testicului senil, celulele Sertoli reprezintă singura populație celulară a epiteliului tubilor seminiferi. Funcția principală a celulelor Sertoli este aceea de a asigura nutriția celulelor seminale, datorită produşilor rezultați din activitatea lor secretorie. Pe lângă rolul *trofic*, ele constituie un suport pentru celulele seminale, apoi îndeplinesc şi o funcție *fagocitară* față de resturile celulare rezultate în cursul spermiogenezei şi rol *endocrin* prin elaborarea : *ABP-androgen binding protein/proteina de cuplare cu androgenii, inhibina* şi *hormonul antimüllerian.* De asemenea, îndeplinesc şi o funcție contractilă pentru tubul seminifer, prin prezența în citoplasma lor a microfilamentelor, cu rol în eliminarea spermatozoizilor în lumenul acestuia. Celulele Sertoli sunt mai reduse ca număr în raport cu celulele seminale. Ele sunt prismatice dispuse pe un singur rând, cu baza pe lamina bazală şi cu polul lor apical spre lumenul tubului seminifer. La MO contururile nu sunt distincte şi aceasta a determinat pe histologii clasici să le considere un *sincițiu Sertolian* continuu în care sunt incluse celulele seminale. În realitate, studiile de microscopie electronică au arătat că celulele Sertoli au o plasmalemă distinctă, ce realizează joncțiuni închise (fig. 10.4), iar celulele seminale sunt situate în afara membranei celulare.

Scanned with OKEN Scanner

La polul apical, celulele Sertoli prezintă înfundături *(recesus)* numeroase, adânci şi neregulate, în care sunt localizate o parte a celulelor liniei seminale (fig. 10.5). *La ME, feţele laterale* realizează o multitudine de *expansiuni citoplasmatice (lojete)* în care sunt localizate celulele liniei germinale (înconjurate intim şi fără spaţii libere între ele), iar polul apical, în funcţie de stadiul de maturare a celulelor germinale vecine, prezintă fine expansiuni citoplasmatice. *În regiunile de contact* între cele două celule Sertoli, membranele lor sunt foarte apropiate şi între ele se realizează un *sistem de joncţiuni strânse, puternice,* care separă peretele tubilor seminiferi în *două compartimente : compartimentul bazal* (în care sunt localizate numai spermatogoniile) şi *compartimentul adluminal* (în care sunt localizate celelalte celule germinale) ; acest sistem de joncţiuni şi implicit această compartimentare sunt implicate în realizarea *barierei hemato-testiculare.* Mecanismul care permite trecerea spermatogoniilor din compartimentul bazal în cel adluminal implică intervenţia unor enzime proteolitice (activatorul plasminogenului, elaborat de celulele Sertoli), care pot determina deschiderea tranzitorie a acestor joncţiuni ; bariera hemato-testiculară creează un mediu special, favorabil maturării celulelor germinale, şi delimitează strict cele două populaţii cu zestre genetică diferită (spermatogoniile cu 2n cromozomi) de celelalte celule, rezultate în urma meiozelor, cu « n » cromozomi. Nucleul celulelor Sertoli este situat în zona bazală a celulei, cu dimensiunea de 9-12 µm, de cele mai multe ori de aspect franjurat, cu numeroase edentaţii şi cu nucleolul evident şi mare. În citoplasmă s-au evidenţiat toate organitele celulare bine dezvoltate, dat fiind funcţiile multiple pe care le îndeplinesc. Astfel, se remarcă un reticul endoplasmic neted structurat sub forma unui corp lamelar (lamele concentrice în jurul lizozomilor), a cărui prezenţă este legată de elaborarea hormonilor. De asemenea, legat de această funcţie, citochimic s-au evidenţiat colesterol, esteri de colesterol, lipide şi acid L-ascorbic. La periferia citoplasmei sunt prezenţi lizozomi care sunt implicaţi în fagocitoză. Mitocondriile sunt filamentoase, mici, subţiri şi cu numeroase criste. Aparatul Golgi apare cu numeroase vezicule de secreţie ce asigură

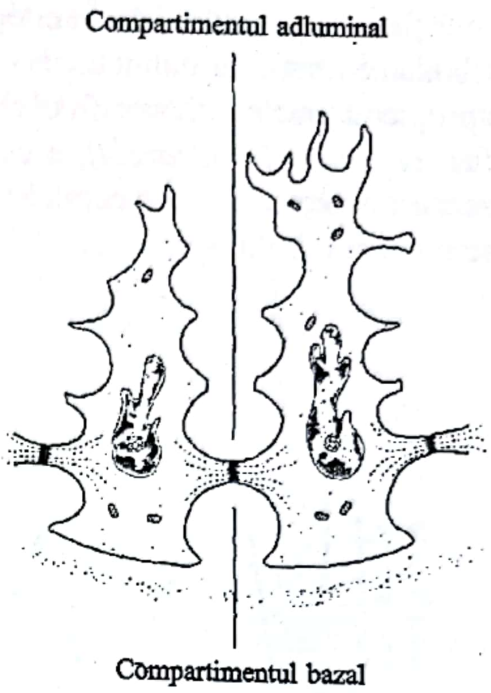

Fig. 10.4. Celulele Sertoli realizează joncţiuni închise la limita dintre treimea mijlocie şi cea inferioară, rezultând două compartimente funcţionale în tubii seminiferi : *compartimentul bazal* şi *compartimentul adluminal*

Scanned with OKEN Scanner

nutriția celulelor seminale. În citoplasma celulelor Sertoli s-au evidențiat numeroși ribozomi liberi, iar ca incluzii: *glicogen* și *granule de pigment (lipofuscina)*. În apropierea nucleului apar frecvent formațiuni cristaloide proteice, sub formă de fus *(cristalele lui Charcot)*, a căror semnificație încă nu este cunoscută. Toate acestea demonstrează că celulele Sertoli au funcție complexă în cadrul epiteliului seminal al tubului seminifer.

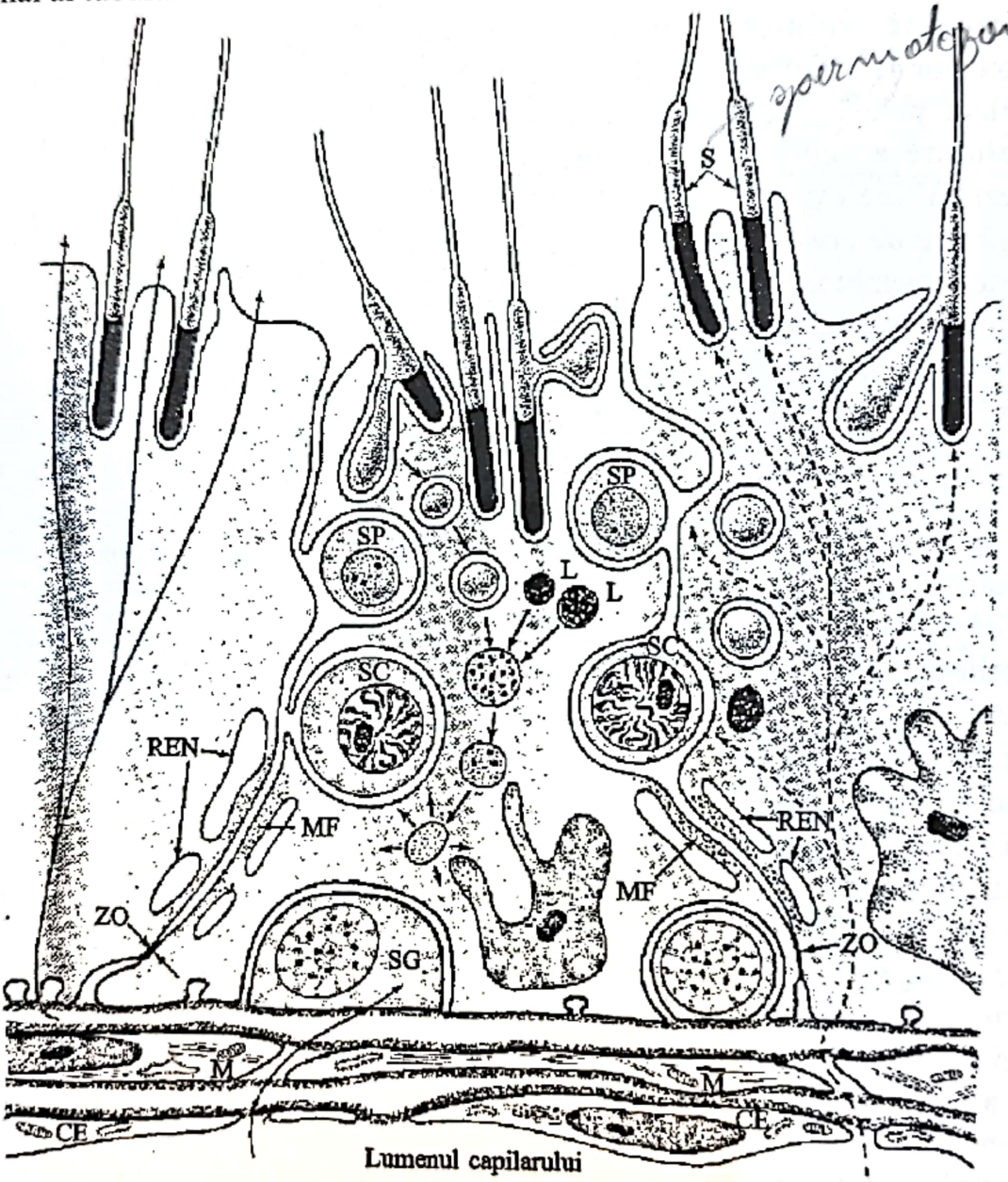

Fig. 10.5. Funcțiile celulelor Sertoli : resturile de citoplasmă (corpii reziduali) rezultați din spermiogeneză sunt prelucrați în lizozomi (L); ZO-zonule ocludens; SG-spermatogoniile din compartimentul bazal al celulelor Sertoli; SC-spermatocite; SP-spermatide localizate în compartimentul adluminal; MF-microfilamente; REN-reticulul endoplasmic neted; S-spermatozoizi; M-mitocondie; CE-celula endotelială. Toate substanțele transportate din lumenul capilarului, trec prin citoplasma celulelor Sertoli *(Junqueira și colab., 1998)*

Scanned with OKEN Scanner

În concluzie, potențialul celulelor Sertoli este multiplu *(Thibault, 1991):*

- rol de protecție împotriva reacțiilor imune secundare în prezența celulelor germinale care prezintă molecule antigenice. Celulele Sertoli controlează maturarea și migrația celulelor germinale ;

- asigură fagocitoza celulelor germinale degenerate și a corpilor reziduali rezultați în urma spermiogenezei;

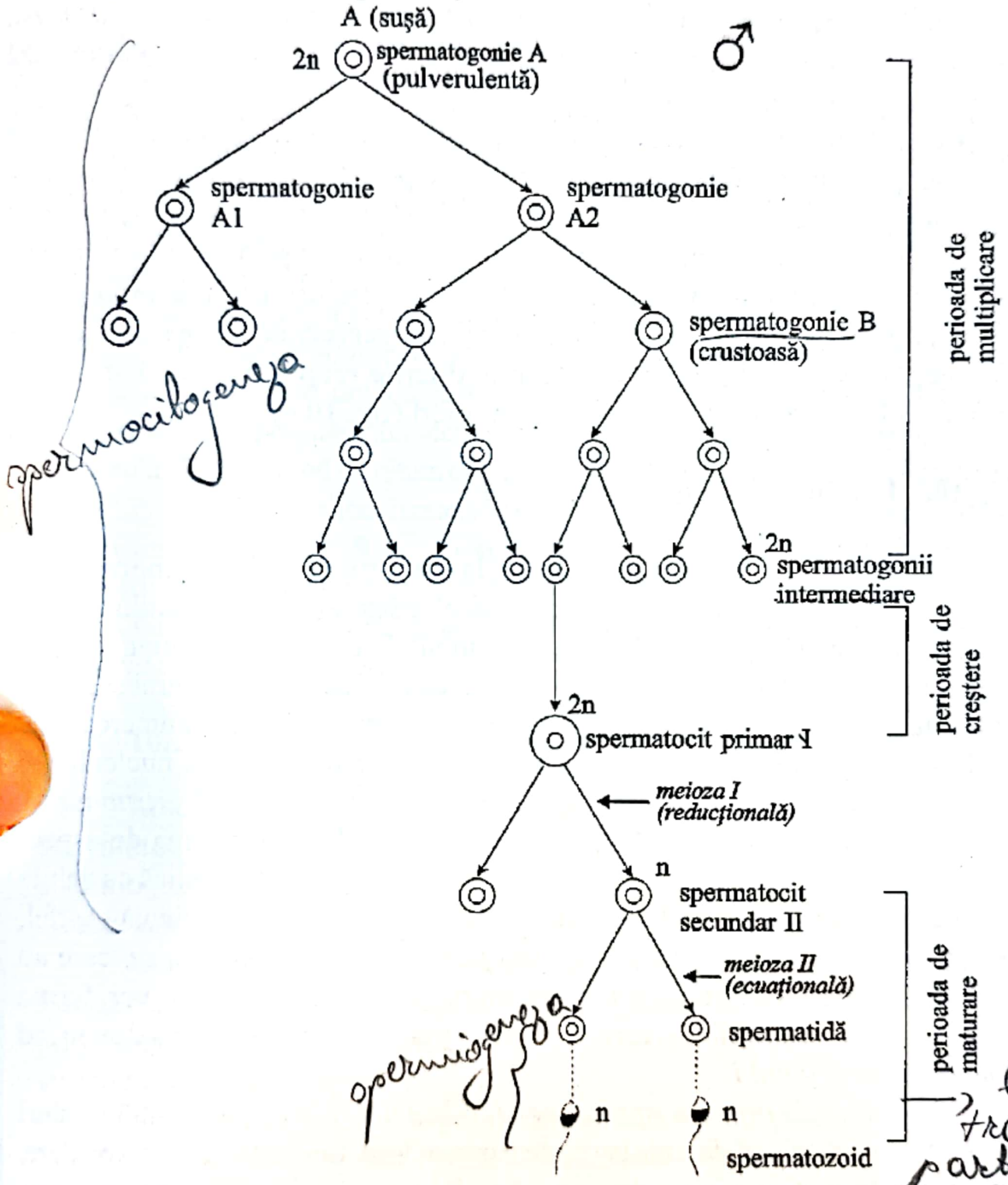

Fig. 10.6 Spermatogeneza : dintr-o spermatogonie B diploidă (2n) se obțin la sfârșitul meiozei, 16 spermatozoizi ; dacă ne referim la spermatocitul primar (de ordinul I), de la care începe meioza dintr-un spermatocit primar rezultă 4 spermatozoizi

- sunt implicate în sinteza steroidiană şi proteică;
- asigură secreţia care este antrenată în lumenul tubilor seminiferi şi apoi progresează odată cu spermatozoizii spre « retae testis » ;
- „in vitro" celulele Sertoli sunt capabile să sintetizeze şi să elaboreze mai multe proteine specifice: *inhibina, ABP (androgen binding protein),* precum şi *hormonul antimüllerian;*
- elaborează proteine nespecifice: *activatorul plasminogenului, transferină, factorul de creştere de tip insulinic, substanţele mitogene* (care stimulează proliferarea spermatogoniilor).

Celulele seminale sunt aşezate pe mai multe rânduri, fie în înfundăturile membranei polului apical al celulelor Sertoli, fie pe vitroasa tubului seminifer şi sunt într-o continuă evoluţie care cuprinde două etape: *spermocitogeneza* şi *spermiogeneza.* Celulele seminale derivă unele dintr-altele şi în cadrul celor două etape pe care le parcurg se pot individualiza patru tipuri: *spermatogonii, spermatocite, spermatide* şi *spermatozoizi.* Acestea reprezintă etape intermediare ale formării spermatozoizilor şi se găsesc în diferite proporţii în permanenţă în structura citologică a epiteliului tubilor seminiferi (fig. 10.6).

10.1.1.1. Spermocitogeneza

Spermocitogeneza este etapa de la spermatogonie la spermatidă. *Spermatogoniile* derivă din gonocitele cordoanelor sexuale ale testiculului fetal şi sunt localizate pe un singur rând pe vitroasa tubului seminifer. Ele sunt mici, cu un diametru de 10-12 µm, poliedrice şi sferice, cu nucleul aşezat central şi sferic. Citoplasma este puţin abundentă, bazofilă şi conţine mitocondrii numeroase, o zonă Golgi, în apropierea nucleului şi centrul celular. După aspectul nucleului se disting două tipuri de spermatogonii: *de tip A - prăfoase* şi de *tip B-crustoase.*

Spermatogoniile de tip A - prăfoase au nucleul cu cromatina de aspect pulverulent. Din ele iau naştere prin mitoză două celule fiice: A_1 identică cu celula mamă şi care rămâne în rezervă şi o celulă A_2, care continuă linia seminală. Astfel, spermatogoniile A_2 prin mitoză vor forma *spermatogonii B - crustoase,* care au cromatina dispusă sub formă de blocuri mari. Acestea prin mitoză vor forma spermatogonii intermediare, care trec prin perioada de creştere, devenind *spermatocite de ordinul I.*

Spermatocitele primare (spermatocite de ordinul I) se dispun pe 2-3 rânduri deasupra spermatogoniilor, din care iau naştere prin mitoză. Ele sunt sferice sau ovalare, cu citoplasmă ce conţine mitocondrii, o zonă Golgi foarte evidentă şi centrul celular. Aceste celule cresc foarte mult în volum, sunt cele mai mari între celulele seminale, atingând un diametru de 18-20 µm, cu numeroase incluzii în citoplasmă.

Scanned with OKEN Scanner

Spermatocitele secundare (spermatocite de ordinul II) sunt celule *haploide*, derivă prin meioză şi sunt dispuse deasupra spermatocitelor primare de ordinul I. Ele sunt celule mici, cu diametrul de 9-11 µm, cu nucleul ovalar, cu citoplasmă redusă ce conţine mitocondrii, o zonă Golgi şi centrul celular. Spermatocitele de ordinul II prin diviziune ecuaţională dau naştere la *spermatide* (celule haploide). Astfel, dintr-o *spermatogonie B* vor rezulta *16 spermatide.*

În concluzie, spermatogeneza cuprinde trei perioade:

- *perioada germinativă* (de multiplicare, de diviziune) în care spermatogoniile de tip A se divid ecuaţional, rezultând 16 spermatogonii intermediare cu un număr diploid de cromozomi *(2n) ;*

- *perioada de creştere* caracterizată prin faptul că ultima generaţie a spermatogoniilor fiice (spermatogoniile intermediare), intră într-o lungă perioadă intermitotică; citoplasma lor acumulează substanţe nutritive şi devin *spermatocite primare (de ordinul I)* a căror garnitură cromozomială este tot diploidă *(2n) ;*

- *perioada de maturare* în care spermatocitul primar suferă o diviziune reducţională; rezultând două *spermatocite de ordinul II (secundare).* Ca urmare a acestei diviziuni, spermatocitul secundar primeşte numai jumătate din conţinutul ADN al nucleului, în acest mod garnitura cromozomială este *haploidă*, redusă la jumătate *(n).*

Spermatidele se localizează în compartimentul adluminal al celulor Sertoli. Ele au un diametru de 9 µm şi sunt dispuse spre lumenul tubului seminifer. Spermatida are un nucleu ovalar aşezat central şi citoplasma slab bazofilă ce conţine o zonă Golgi evidentă, numeroase mitocondrii de formă granulară şi un centru celular. *Spermatidele* nu se mai divid şi se transformă direct în *spermatozoizi.*

10.1.1.2. Spermiogeneza şi structura spermatozoidului

Modificările morfologice pe care le suferă spermatida pentru a deveni spermatozoid, constituie procesul de *spermiogeneză.* Pentru a înţelege spermiogeneza este necesar să se prezinte structura spermatozoidului (fig. 10.7). Acesta este constituit din *cap* şi *flagel (coadă).*

Capul constituie partea care conţine nucleul celulei cu « *n* » cromozomi. Forma capului este *ovalară* (armăsar, taur, vier), *seceră* (şobolan), *spiralat* (cocoş), *pară* (iepure, câine). La exterior se remarcă plasmalema trilaminată ce conţine în structura sa receptori specifici.

Acrozomul este situat la polul anterior al nucleului şi rezultă din complexul Golgi în procesul de spermiogeneză. Citoplasma este redusă cantitativ şi este condensată, formată din glicoproteine mai ales între plasmalemă şi acrozom, structurând *capişonul cefalic*, ce se întinde pe două treimi din suprafaţa nucleului. Acrozomul conţine hidrolaze acide: *hialuronidaza* şi *fosfataza acidă* cu rol în

Scanned with OKEN Scanner

depolimerizarea acidului hialuronic ce cimentează celulele foliculare din corona radiata a ovocitului, care în final conduce la dispersarea celulelor foliculare.

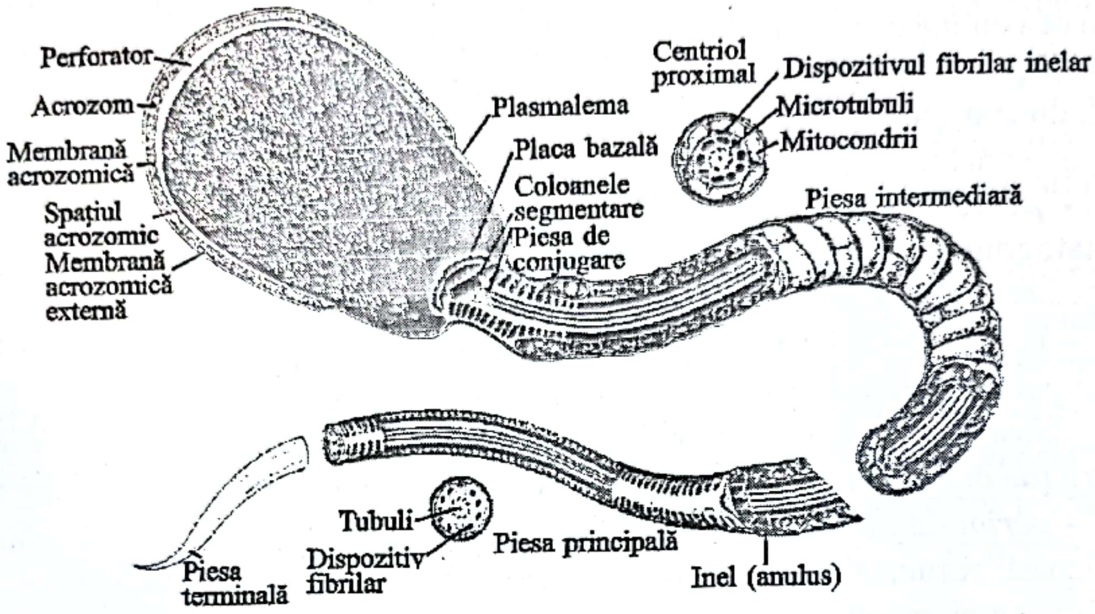

Fig. 10.7. Spermatozoid de taur, schemă *(Liebich H.G.şi colab., 1999)*

Între acrozom şi membrana nucleară se află *perforatorul* cu rol de penetrare a plasmalemei ovocitului. În momentul pătrunderii spermatozoidului, perforatorul formează un canal în citoplasmă prin care se transferă conținutul nucleului spermatozoidului.

La polul inferior al nucleului, citoplasma formează două condensări numite *protuberanțele bazale,* formațiuni proteice semicirculare ce înconjură zona inferioară a nucleului. Între protuberanțele bazale se delimitează un spațiu denumit *fosa de implantare*, ce apare ca o excavație cu rol de a adăposti extremitatea anterioară a filamentului axial din structura cozii spermatozoidului.

Flagelul (coada) spermatozoidului este structurat din patru segmente: *piesa de conjugare, piesa intermediară, piesa principală* şi *piesa terminală.*

1. Piesa de conjugare este de 0,4 µm şi se află între *centriolul proximal* şi *jumătatea anterioară a centriolului distal* şi reprezintă centrul cinetic al spermatozoidului.

În această piesă se descriu următoarele:

- *placa bazală*, o lamă fixă de citoplasmă ce se află în fosa de implantare; *capitelul*, segmentul superior al complexului centriolar, aflat în contact cu placa bazală;

- *coloanele segmentare*, proteine fibrilare dispuse radiar în jurul centriolului proximal; reprezintă rădăcinile axonemei, fiind sintetizate de ribozomii spermatidei;

- *centriolul proximal* este situat sub capitel ; reprezintă centrul de coordonare al mişcărilor flagelului. Este un cilindru lung de 500 nm şi cu diametrul de 250

Scanned with OKEN Scanner

nm, ce conține 9 triplete de microtubuli (A, B, C) periferice. Pe microtubuli sunt atașate moleculele de dineină cu activitate ATP-azică și cu rol în polimerizarea și depolimerizarea tubulinei. *Dineina* se prezintă sub forma unor brațe (clești) dispuse la distanța de 24 nm;

- *dispozitivul fibrilar*, format din 9 proteine fibrilare dense, ce înconjură filamentul axial de la piesa de conjugare până la terminarea piesei principale;
- jumătatea anterioară a centriolului distal are structură microtubulară.

Între piesa de conjugare și cea intermediară, celulele imature prezintă citoplasmă suplimentară sub formă de *picătură citoplasmatică*, ce este fagocitată de celulele Sertoli, dispariția ei semnificând maturarea spermatozoidului.

2. Piesa intermediară are lungimea de 5-10 µm, este *segmentul* cuprins între cele *două jumătăți (anterioară și posterioară)* a centriolului distal și este considerată *«centrala energetică a spermatozoidului»*. Membrana celulară formează la limita dintre *piesa intermediară* și cea *principală* un *inel (anulus)*.

Piesa intermediară este formată din *axonema (filamentul axial)*, *dispozitiv fibrilar, teaca mitocondrială* și *glicogen*.

Axonema (filamentul axial) este structurată din microtubuli organizați după modelul 2 centrali + 9 dublete periferice (*subfibra A* și subfibra B). Subfibra A (microtubul complet) este formată din *13 protofilamente (protofibrile)*, de care este atașat microtubulul incomplet *(subfibra B)* structurat din *11 protofibrile*. Subfibra A prezintă două brațe în formă de clește *(spiculi)* în compoziția cărora intră *dineina*, o proteinenzimă bogată în ATP-ază. Dineina apare în lungul microtubulului complet, la intervale regulate de *24 nm*.

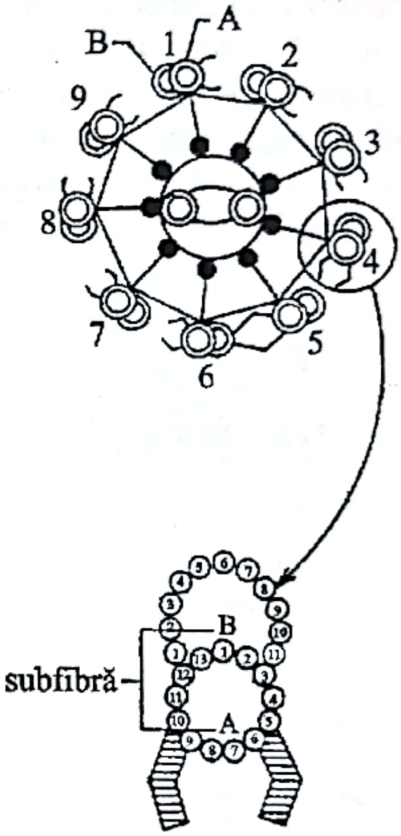

Fig. 10.8. Secțiune transversală prin axonemă

La intervale mai mari între dubletele vecine apar legături elastice formate dintr-o proteină numită *nexină* (fig. 10.8).

În timpul mișcării flagelului se produce alunecarea dubletelor, unul în raport cu celălalt și în consecință încovoierea axonemei. Această alunecare a dubletelor se face prin deplasarea punților laterale ce se stabilesc între dineină și dubletul adiacent. În acest sistem perfect se desfac și se refac legăturile dineinei cu dubletul adiacent, se realizează glisarea dubletelor, unul față de celălalt, cu încovoierea flagelului.

Scanned with OKEN Scanner

Dispozitivul fibrilar este structurat din *9 fibrile proteice* ce înconjoară la exterior cele 9 dublete periferice de microtubuli. Aceste fibrile proteice sunt o continuare a *coloanelor segmentare* din piesa de conjugare şi conferă rigiditate piesei intermediare. La exteriorul celor 9 fibrile proteice se evidenţiază 2 fibrile proteice groase, inegale ca mărime, care se dispun uşor spiralat imprimând mişcare helicoidală cozii spermatozoidului.

Teaca mitocondrială este formată din 15-25 mitocondrii care se dispun spiralat în jurul axonemei. Crestele tubulare spiralate din mitocondrii conţin numeroase particule elementare în care se localizează enzima numită *factorul de cuplare* F_1, care posedă activitate ATP-azică.

Glicogenul se dispune printre mitocondrii sub formă de depozite mici, reprezentând rezerva de glicogen a spermatozoidului folosit în fosforilarea oxidativă, pentru transformarea lui în energie.

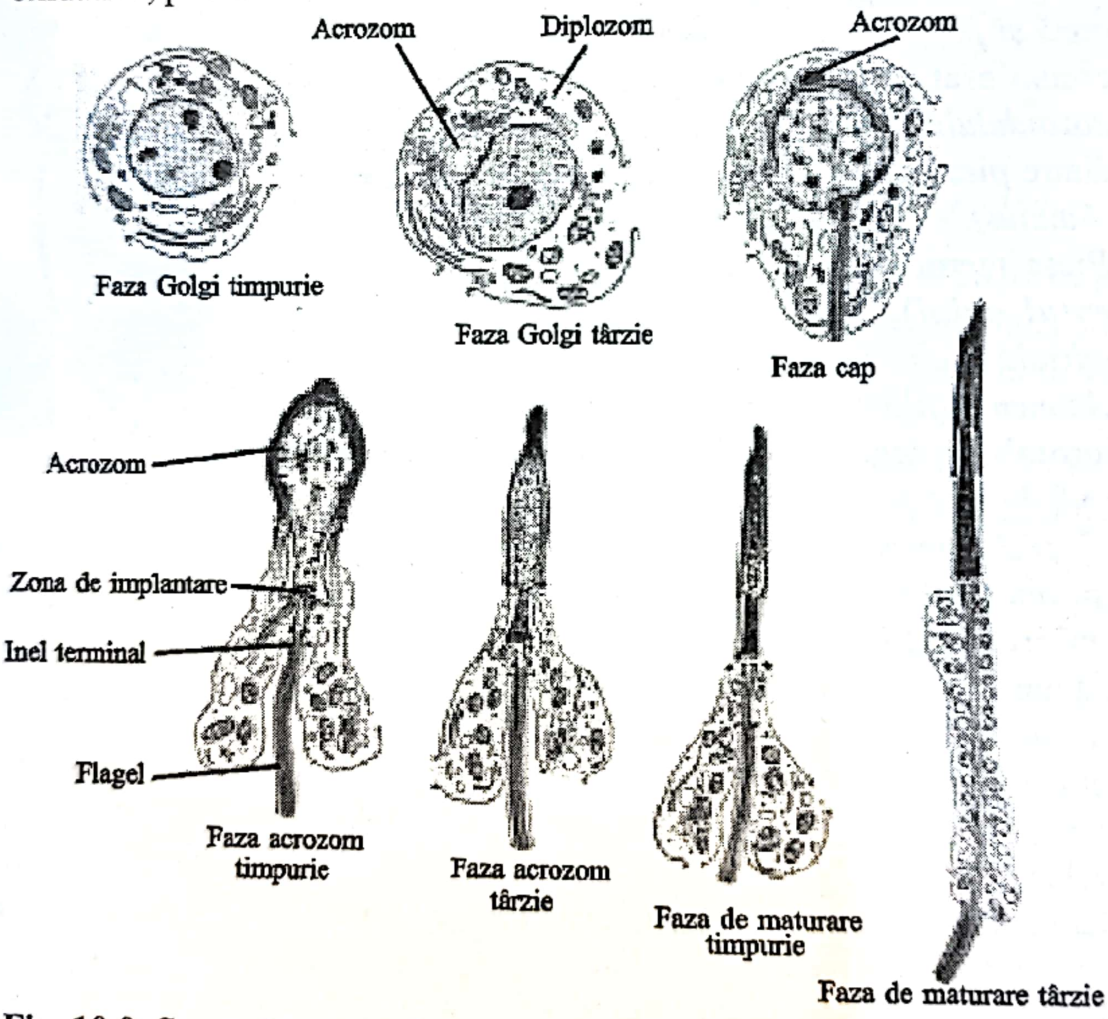

Fig. 10.9. Spermiogeneza la taur, schemă *(Liebich H.G. şi colab., 1999)*

3. Piesa principală este segmentul cel mai lung al cozii spermatozoidului (40-50 µm) şi este structurată din *axonemă (filamentul axial)* cu dispoziţia microtubulilor *2+9 dublete periferice* şi *dispozitivul fibrilar* constituit din *9 proteine*

Scanned with OKEN Scanner

fibrilare situate la periferia dubletelor periferice. La exteriorul celor 9 fibrile se remarcă *2 fibrile proteice groase*, inegale ca mărime, care se dispun uşor spiralate, imprimând mişcarea de rotire în jurul propriului ax al spermatozoidului. Această mişcare de rotire este transformată în mişcare de înaintare spiralată datorită scheletului tecii fibrilare. La periferia tecii fibrilare se evidenţiază o citoplasmă redusă, delimitată la exterior de plasmalemă.

4. Piesa terminală are o lungime de 3-4 µm. În structura ei intră axonema cu structura microtubulară clasică de *2+9 dublete periferice*.

Spermiogeneza. Modificările morfologice pe care le suferă spermatida la trecerea ei în spermatozoid, interesează în primul rând *nucleul, zona Golgi, centrul celular* şi *mitocondriile* (fig. 10.9). Elementele componente ale nucleului se condensează şi nucleul devine o masă omogenă şi densă. Nucleolul se fragmentează şi apoi dispare. Astfel, volumul nucleului se diminuează mult, fără pierderea elementelor sale genetice. Nucleul devine excentric, se polarizează şi se alungeşte.

Ansamblul acestor transformări sunt cuprinse în patru faze, ce se desfăşoară la polul apical al celulelor Sertoli: *faza Golgi, faza cap, faza acrozom* şi *faza de maturare*.

1. Faza Golgi este caracterizată prin formarea *veziculelor paraacromozomiale* din veziculele aparatului Golgi care se dispune la polul anterior al nucleului. Microtubulii centrului celular migrează în citoplasma polului posterior al nucleului. În această zonă, cei doi centrioli se separă, unul se evidenţiază în vecinătatea polului posterior al nucleului *(centriolul proximal)* iar celălalt în apropierea membranei celulare *(centriolul distal)*.

2. Faza cap în care veziculele paraacromozomiale se unesc într-o singură veziculă *(veziculă acrozomală)* care se separă de aparatul Golgi şi se dispune la polul anterior al nucleului. O mare parte din microtubuli se condensează între cei doi centrioli şi structurează *filamentul axial*, care va constitui viitoarea *axonemă* a spermatozoizilor.

3. Faza acrozom în care vezicula acrozomală se transformă în *acrozom,* ce acoperă extremitatea anterioară a nucleului. Nucleul pierde o parte din apă, cromatina se condensează şi astfel devine compact. Axonema creşte în lungime, structurând *piesa de conjugare* şi *piesa intermediară*. Centriolul distal se separă în două jumătăţi: *anterioară*, ce se situează între piesa de conjugare şi piesa intermediară şi *posterioară* sub formă de inel *(inelul Jansen)*, ce înconjură axonema între piesa intermediară şi piesa principală.

La extremitatea posterioară a nucleului, citoplasma formează o manşetă în jurul piesei de conjugare.

4. Faza de maturare. O parte din citoplasma din manşetă rămâne prezentă la limita dintre piesa de conjugare şi cea intermediară, ca apoi să fie prezentă în jurul piesei intermediare sub forma unei *picături citoplasmatice*, care va fi fagocitată de celulele Sertoli.

Scanned with OKEN Scanner

Cele 15-25 mitocondrii se dispun spiralat în jurul axonemei piesei intermediare; printre mitocondrii se acumulează granule de glicogen, ce vor constitui sursa de energie a spermatozoidului. Axonema se alungeşte şi formează piesa principală şi cea terminală a cozii spermatozoidului. Spermatozoizii rezultaţi astfel, au capul implantat în faldurile citoplasmei celulelor Sertoli, iar cozile spre lumenul tubilor seminiferi, aspect denumit *fasciculaţie*. În funcţie de unda spermatogenetică, spermatozoizii se desprind din faldurile celulelor Sertoli şi trec în lumenul tubilor seminiferi.

Spermatozoizii sunt celule *haploide (n),* o jumătate din numărul lor total din testicul conţin cromozomul sexual X şi cealaltă jumătate cromozomul Y.

Prin injectarea intratesticulară a precursorului ADN radioactiv (timidină H_3), care a fost încorporat de nucleii unor celule germinale, s-a apreciat că întreaga serie de modificări de la spermatogonie la spermatozoizi ar necesita aproximativ *54 de zile la taur*.

Desfăşurarea normală a spermatogenezei la masculi este sub dependenţa *hormonului de stimulare a spermatogenezei SSH, omologul hormonului FSH* la femele, produs de celulele *beta din adenohipofiză.* Secreţia acestui hormon este reglată de hormonul hipotalamic *FSH-RH (SSH-RH).*

Formarea liniei seminale de la spermatogonie la spermatozoid se face în mod succesiv în asociaţii celulare de acelaşi tip. Secţiunile histologice în tubii seminiferi arată că, în diferiţi tubi sau chiar în zone diferite ale aceluiaşi tub seminifer se găsesc numai anumite asociaţii celulare într-o anumită fază de dezvoltare. Aceasta demonstrează că procesul de spermatogeneză se desfăşoară ritmic sub aspectul de *ciclul epiteliului seminifer.*

Acest ciclu este reprezentat de totalitatea schimbărilor ce se produc pe o suprafaţă dată a epiteliului seminifer între două apariţii succesive ale aceleiaşi asociaţii celulare. Timpul dintre două apariţii ale aceleiaşi asociaţii celulare constituie *durata ciclului spermatogenetic* (tab. 10.1).

Tabelul 10.1. ***Durata ciclului epiteliului seminal şi spermatogeneza (Thibault, Levasseur, 1991)***

Specia	*Durata (zile)*	
	Ciclul epiteliului seminal	*Spermatogeneza*
Vier	8,6	34,1
Berbec	10,4	49,0
Taur	13,5	54,0
Câine	13,6	54,4
Om	16	74

Scanned with OKEN Scanner

Succesiunea populației celulare constituie *valul* sau *unda spermatogenetică*. În strânsă interdependență cu ciclul epiteliului seminifer se găsește și evoluția celulelor Sertoli. Disfuncțiile în această succesiune poartă denumirea de *modulații*.

10.1.2. Glanda interstițială Leydig

Celulele Leydig sau *celulele interstițiale ale testicului* sunt localizate în țesutul conjunctiv dintre tubii seminiferi. Ele elaborează hormonii steroizi sexuali *androgeni* , sub acțiunea cărora se dezvoltă și se mențin caracterele sexuale secundare masculine, precum și creșterea și activitatea secretorie a glandelor sexuale ale aparatului genital mascul.

Glanda interstițială a testicului este o glandă endocrină de tip difuz, în care celulele sale se găsesc grupate în jurul capilarelor sanguine și mai rar izolate. Celulele sunt de talie mare, cu nucleii veziculoși și nucleolați. Dintre organite în citoplasmă se remarcă un reticul endoplasmic agranular dezvoltat care este implicat în steroidogeneză. La nivelul membranelor reticulului s-au evidențiat enzime cu rol principal în biosinteza hormonilor steroizi și anume: 3-beta-hidroxi-steroid-dehidrogenaza, lipaza, esteraza, citocromoxidaza, succin-dehidrogenaza, 17-hidroxilaza și 17-desmolaza. Mitocondriile sunt numeroase, în formă de bastonașe, cu dimensiunea de 0,5 μm, cu criste lamelare, frecvente și neregulate. Zona Golgi este localizată perinuclear și la MO apare sub formă de coardă răsucită. Citochimic s-au evidențiat următoarele incluzii: *colesterol, esteri de colesterol, acid L-ascorbic, glicogen* și *granule de lipofuscină*. Acestea din urmă cresc cantitativ odată cu înaintarea în vârstă a animalului. În citoplama celulelor Leydig s-au mai observat *cristaloidele Reinke*, care sunt formațiuni proteice de forme variate și care la ME se prezintă cu aspect striat ; semnificația lor nu se cunoaște (fig. 10.10).

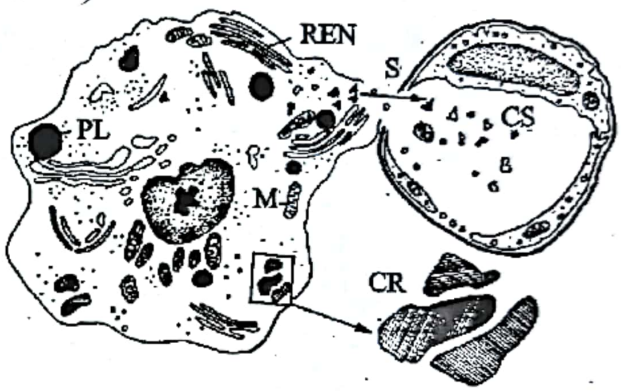

Fig. 10.10. Celula Leydig la ME: REN-reticul endoplasmic neted; M-mitocondrii; PL-picături de lipide; CR-cristale Reinke; S-secreție endocrină; CS-capilar sinusoid

Ca origine, celulele Leydig iau naștere din celulele mezenchimale ale țesutului embrionar dintre tubii seminiferi. La animale se descriu două cicluri în dezvoltarea celulelor Leydig: un *ciclu fetal* și altul *puberal*. În viața fetală, celulele interstițiale se conturează în testicului fetusului mascul de taurine la vârsta de patru luni, când se evidențiază în adenohipofiză și celule gama-ICSH *(Cotea C.,*

Scanned with OKEN Scanner

1977). Hormonul stimulator al celulelor interstiţiale ICSH este responsabil de metaplazia celulelor mezenchimale în celulele Leydig. Spre vârsta de nouă luni la fetusul de taurine, celulele Leydig se atrofiază şi se dezvoltă din nou la pubertate, odată cu neta conturarea a celulelor gama-ICSH (LH) din adenohipofiză, care sunt influenţate de hormonul hipotalamic ICSH-RH (LH-RH).

10.1.3. Morfologia şi citochimia testiculului în corelaţie cu citologia adenohipofizei

Considerăm necesar trecerea în revistă a spermatogenezei şi citochimiei glandei interstiţiale Leydig în corelaţie cu citologia adenohipofizei la masculii suinelor din rasa Marele alb în vârstă de 1-270 zile.

Dimensiunile în µm ale tubilor seminiferi şi ale celulelor din etapele spermatogenezei din testiculul masculilor din rasa Marele alb, în vârstă de 1-270 zile sunt redate în tabelul 10.2.

Tabelul 10.2. ***Dimensiunile în µm ale tubilor seminiferi şi ale celulelor liniei seminale din testiculul masculilor din rasa Marele alb (Cotea C., 1998)***

Structuri	*Vârsta în zile*						
	1-3	**35-40**	**90-95**	**147-150**	**180-185**	**210-245**	**265-270**
Tub seminifer	50-55	65-75	90-110	115-120	150-170	280-300	285-300
Spermatogonie	7,5	7,5	7,5	7,5	7,5	7,5	7,5
Spermatocit I	-	-	12,5	12,5	11,5-12,5	11,5-12,5	11,5-12,5
Spermatocit II	-	-	-	11-12	11-12	11-12	11-12
Spermatidă	-	-	-	8-10	8-10	8-10	8-10

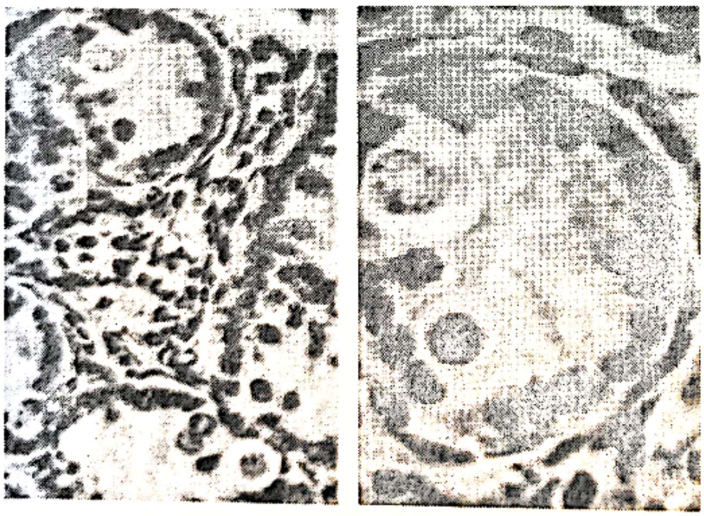

Fig. 10.11. Testicul mascul Marele alb în vârstă de 1 zi: tubi seminiferi şi glanda interstiţială Leydig. Col. PAS; x 400; x 900

La vârsta de 1-3 zile, în testiculul masculilor din rasa Marele alb se evidenţiază tubi seminiferi mici, cu diametrul de 50-55 µm, iar spermatogoniile de 7,5 µm sunt dispuse pe un singur rând pe lamina bazală. Nucleul este veziculos, nucleolat şi cu numeroase granule de cromatină (fig. 10.11).

Tubii seminiferi din testiculul masculilor în vârstă de 35-40 zile au diametrul de 65-75 µm, în care

Scanned with OKEN Scanner

spermatogoniile sunt surprinse în diferite faze ale mitozei şi au dimensiunea de 7,5 µm (fig. 10.12).

La vârsta intrării în testare (90-95 zile), tubii seminiferi au diametrul de 90-110 µm, iar epiteliul seminifer conţine celule Sertoli, spermatogonii de 7,5 µm şi spermatocite de 12,5 µm (fig. 10.13). În citoplasma celulelor Sertoli se evidenţiază incluzii (proteoglicani, lipide şi acid L-ascorbic) cu rol trofic pentru celulele liniei seminale.

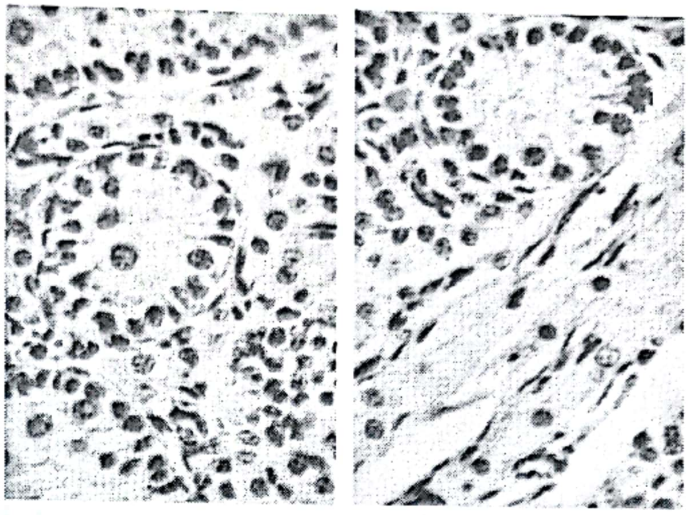

Fig. 10.12. Testicul mascul Marele alb în vârstă de 35 zile: tubi seminiferi şi glanda interstiţială Leydig. Col. PAS; x 400

În momentul când începe testarea pentru performanţe proprii la vârsta de 147-150 zile, când vierii se trec în boxe individuale pentru urmărirea consumului de furaje, tubii seminiferi din testicul au diametrul de 115-120 µm cu celulele liniei seminale în garnitură completă (spermatogonii – 7,5 µm; spermatocite I – 12,5 µm; spermatocite II – 11-12 µm; spermatide 8-10 µm şi spermatozoizi) (fig. 10.14). În citoplasma celulelor Sertoli s-au evidenţiat cantităţi apreciabile de proteoglicani, lipide şi acid L-ascorbic, ce constituie substratul trofic al celulelor liniei seminale.

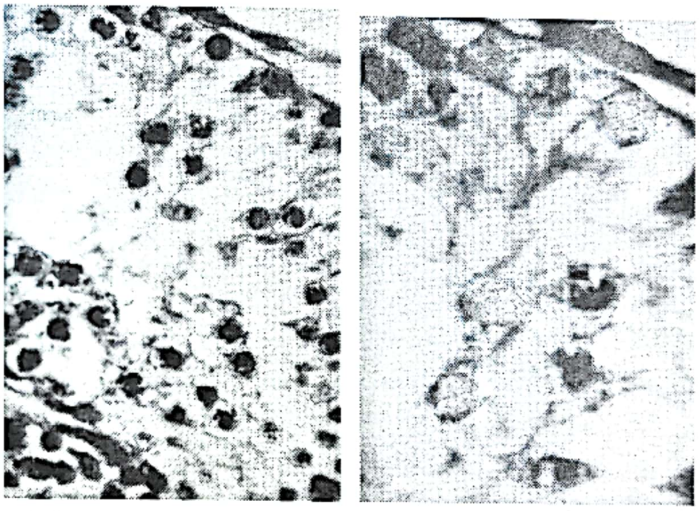

Fig. 10.13. Testicul mascul Marele alb în vârstă de 90 zile: spermocitogeneza în tubii seminiferi. Col. PAS; x 400; x 900

La ieşirea din testare a vierilor, la vârsta de 180-185 zile, tubii seminiferi din testicul au diametrul de 150-170 µm, cu următoarele celule ale liniei seminale: spermatogonii 7,5 µm, spermatocite I 11,5-12,5 µm, spermatocite II 11-12 µm, spermatide 8-10 µm şi spermatozoizi (fig 10.15). În cadrul evoluţiei liniei seminale se remarcă fazele meiozei, la trecerea spermatocitului I în spermatocit II. Celulele Sertoli care delimitează un sector triunghiular, cu baza spre lamina bazală a tubilor seminiferi, conţin în citoplasmă cantităţi crescute de proteoglicani şi lipide.

Testiculele masculilor din rasa Marele alb, în vârstă de 210-245 zile, conţin tubi seminiferi cu diametrul de 280-300 µm, cu aceleaşi dimensiuni ale celulelor

Scanned with OKEN Scanner

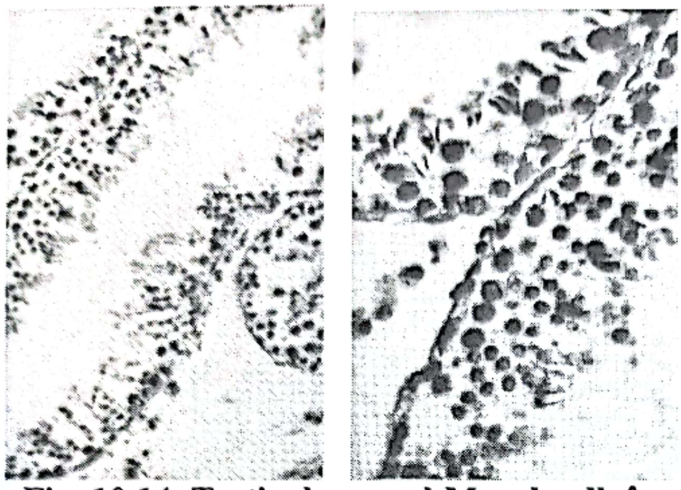

Fig. 10.14. Testicul mascul Marele alb în vârstă de 150 zile: tubi seminiferi şi glanda interstiţială Leydig. Col. PAS; x 200; x 400

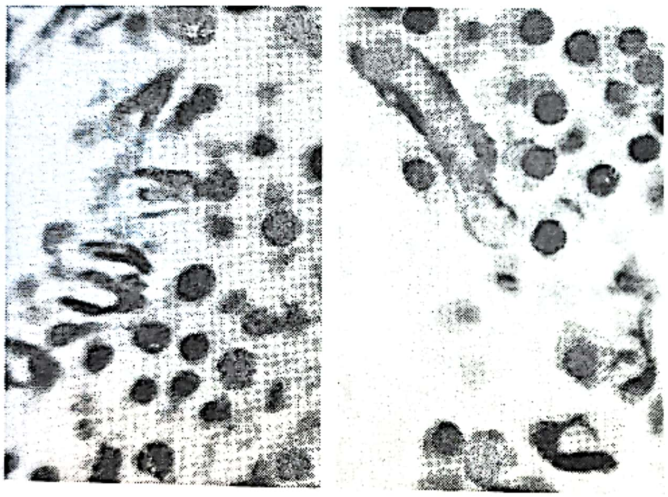

Fig. 10.15. Testicul mascul Marele alb în vârstă de 180 zile: epiteliul seminifer al tubilor seminiferi şi celulele interstiţiale Leydig. Col. PAS; x 900

liniei seminale ca la vârsta de 265-270 zile (fig. 10.16; fig. 10.17). În citoplasma celulelor Sertoli s-au evidenţiat cantităţi foarte crescute de proteoglicani şi lipide.

Din tabelul 10.2 se constată că în testiculul masculilor din rasa Marele alb, diametrul mediu al tubilor seminiferi creşte începând cu vârsta de 1-3 zile (50-55 µm), până la vârsta de 210-245 zile (280-300 µm).

În intervalul de vârstă de 90-95 zile, epiteliul seminifer conţine numai spermatogonii şi spermatocite I.

Între 147 şi 270 zile, în epiteliul seminifer se evidenţiază toate etapele de evoluţie ale spermatogenezei, până la faza finală de spermatozoid.

Celulele Sertoli din epiteliul tubilor seminiferi conţin cantităţi foarte crescute de proteoglicani şi lipide, începând cu vârsta de 245 zile, pentru asigurarea la un nivel ridicat a spermatogenezei.

Pentru a oferi suportul hormonal al spermatogenezei în testiculul masculilor din rasa Marele alb în funcţie de vârstă se prezintă şi dinamica celulară din adenohipofiză.

Citologia adenohipofizei şi dinamica celulelor glicoprotidice beta-FSH sunt redate pe categorii de vârstă la masculii din rasa Marele alb în tabelele 10.3; 10.4.

Scanned with OKEN Scanner

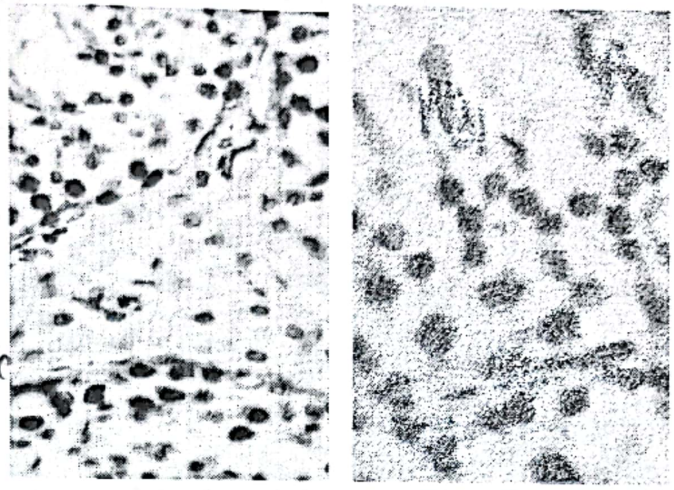

Fig. 10.16. Testicul mascul Marele alb în vârstă de 240 zile: epiteliul seminifer şi celulele interstiţiale Leydig. Col. PAS; x 400; x 900

Tabelul 10.3. ***Procentul celulelor din adenohipofiza masculilor din rasa Marele alb, în vârstă de 1-270 zile***

Vârsta (zile)	*Nr. masculi*	*Tipuri celulare %*						
		Glicoprotidice			*Neglicoprotidice*		*Cromofobe* *)	
		α-FSH	*γ-ICSH*	*δ-TSH*	*α-STH*	*ε-ACTH*	*D*	*P*
1-3	3	12	8	18	34	14	4	10
35-40	3	14	12	16	32	12	5	9
90-95	3	18	14	15	30	11	8	4
147-150	3	20	16	14	25	10	10	5
180-185	3	22	18	11	18	9	18	4
240-245	3	28	20	10	10	8	19	5
265-270	3	29	24	10	8	9	16	4

*)D = degranulate; P = primordiale; s-au urmărit câte 100 celule pentru fiecare caz

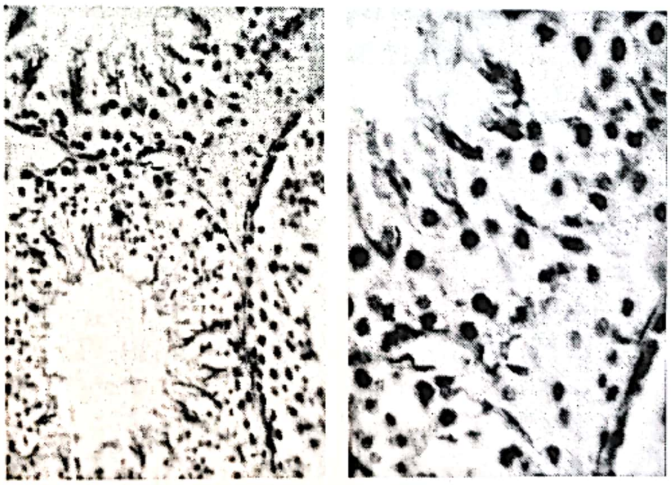

Fig. 10.17. Testicul mascul Marele alb în vârstă de 270 zile: celulele liniei seminale din epiteliul tubilor seminiferi şi celulele interstiţiale Leydig. Col. PAS; x 200; x 400

Scanned with OKEN Scanner

Tabelul 10.4. ***Dinamica celulei beta-FSH în adenohipofiza masculilor din rasa Marele alb, în vârstă de 1-270 zile***

Faza celulei beta-FSH	*Vârsta în zile*						
	1-3	35-40	90-95	147-150	180-185	240-245	265-270
Funcție maximă	25,0	28,5	44,4	50,0	59,1	71,4	75,8
Funcție medie	25,0	21,4	16,6	20,0	18,2	10,7	6,9
Funcție minimă	16,6	14,2	11,1	15,0	9,1	7,1	6,9
Mitoză	16,6	14,2	11,1	5,0	4,5	3,6	3,4
Intercineză	8,3	7,1	5,5	5,0	4,5	3,6	3,4
Picnoză	8,3	7,1	5,5	–	–	–	–
Citoliză	–	7,1	5,5	5,0	4,5	3,6	3,4

În populația celulară glicoprotidică a adenohipofizei (tabelul 10.3), pentru toate vârstele cercetate, predomină celulele beta-FSH (12-29 %), care prin FSH-ul elaborat pregăteşte spermatogeneza în tubii seminiferi din testicul. Procentul ridicat al celulelor neglicoprotidice alfa-STH, începând cu vârsta de 1-3 zile (34 %) până la vârsta de 180-185 zile (18 %), sugerează elaborarea la un nivel ridicat al STH-ului, care intervine în dezvoltarea corporală. Urmărind aspectele de dinamică celulară, la celula beta-FSH (tabelul 10.4) se remarcă predominarea funcției maxime (25-75,8 %) la toate vârstele. Acest aspect poate fi interpretat prin degranularea lor totală în vederea elaborării la un nivel ridicat a FSH-ului necesar stimulării epiteliului seminifer. La vârsta de 147-150 zile, se evidențiază 50 % din celulele beta-FSH cu funcție maximă, 59,1 % la 180-185 zile, 71,4 % la 240-245 zile şi 75,8 % la 265-270 zile. Începând cu vârsta de 240 zile, la masculii din rasa Marele alb, aportul adenohipofizei este eficient în vederea elaborării la un nivel ridicat al FSH-ului, pentru stimularea spermatogenezei în tubii seminiferi ai testicului.

Mitozele întâlnite la celulele beta-FSH (16,6-3,4 %), evidențiază că aceste celule se înmulțesc în populația cromofilă a adenohipofizei, începând cu vârsta de o zi (16,6 %). Aspectele de citoliză remarcate în intervalul de vârstă 35-270 zile, se explică prin modalitatea de secreție holocrină a celulelor beta-FSH pentru elaborarea hormonului specific.

În privința glandei interstițiale din testicului masculilor din rasa Marele alb în vârstă de 1-270 zile, se remarcă diferențe în ceea ce priveşte citochimia (tabelul 10.5), care se corelează cu dinamica celulei gama-ICSH din adenohipofiză (tabelul 10.6).

Scanned with OKEN Scanner

Tabelul 10.5. ***Citochimia glandei interstiţiale Leydig din testiculul masculilor din rasa Marele alb în vârstă de 1-270 zile (Cotea C., 1988)***

Incluzii	*Vârsta în zile*						
	1-3	35-40	90-95	147-150	180-185	240-245	265-270
Proteoglicani	+	+	+	+	+	+	+
Lipide	±	+	+	++	++	+++	+++
Colesterol şi esteri de colesteroli	–	+	++	+++	++++	++++	++++
Grupări –COOH	–	+	++	++	+++	++++	++++
Acid L-ascorbic	+	+	++	++	+++	++++	++++

*) – *lipsă*
± *cantitate foarte redusă*
\+ *cantitate redusă*
++ *cantitate moderată*
+++ *cantitate crescută*
++++ *cantitate foarte crescută*

Tabelul 10.6. Dinamica celulei gama-ICSH în adenohipofiza masculilor din rasa Marele alb, în vârstă de 1-270 zile (Cotea C., 1988)

Faza celulei gama-ICSH	*Vârsta în zile*						
	1-3	35-40	90-95	147-150	180-185	240-245	265-270
Funcţie maximă	25,0	25,0	28,5	56,3	61,1	70,0	70,8
Funcţie medie	25,0	25,0	28,5	25,0	16,6	15,0	12,5
Funcţie minimă	25,0	25,0	28,5	18,7	16,6	10,0	8,3
Mitoză	25,0	17,0	7,2	–	–	–	–
Intercineză	–	8,0	7,2	–	–	–	–
Citoliză	–	–	–	–	5,5	10,0	8,3

Din analiza tabelului 10.4 se constată că începând cu vârsta de 90 zile, în citoplasma celulelor interstiţiale Leydig, acumulările de incluzii implicate în steroidogeneză (lipide, colesterol, esteri de colesterol, funcţiuni -COOH şi acid L-ascorbic) sunt moderate şi apoi cresc pe măsura înaintării în vârstă, până la cea de 270 zile. Aceasta sugerează o intensificare a metabolismului lipidelor la nivelul reticulului endoplasmic neted pentru elaborarea hormonilor steroizi sexuali. La vârsta de 240 zile, în celulele interstiţiale Leydig se remarcă cantităţi crescute de

Scanned with OKEN Scanner

colesterol, esteri de colesterol, funcțiuni -COOH şi acid L-ascorbic, ceea ce sugerează secreția crescută de hormoni androgeni.

Pentru celula gama-ICSH se constată predominarea funcției maxime (25-70,8 %) (tabelul 10.5). Acest aspect poate fi interpretat prin degranularea la nivel ridicat a ICSH-ului necesar metaplaziei celulelor mezenchimale în celule interstițiale Leydig. Începând cu vârsta de 240-245 zile, degranularea totală se întâlneşte la 70 % din celulele gama-ICSH, care prin secreția crescută de ICSH stimulează acumularea de incluzii implicate în steroidogeneza celulelor Leydig. Mitozele întâlnite la celulele gama-ICSH (25,0-7,2 %) evidențiază că aceste celule se înmulțesc în populația cromofilă a adenohipofizei începând cu vârsta de 1-3 zile (25,0 %). Citoliza remarcată la vârstele de 180-185, 240-245 şi 265-270 zile (5,5-10 %) poate fi interpretată ca o modalitate holocrină de a elabora secreție crescută de ICSH necesar stimulării compartimentului endocrin al testiculului la masculii din rasa Marele alb. Degranularea parțială (funcția medie) este prezentă la 12,5-28,5 % din celule, iar cea minimă la 8,3-28,5 % din celule. La vârstele de 35-40 zile şi respectiv 90-95 zile au fost evidențiate şi celule gama-ICSH în intercineză (8,0-7,2 %).

10.2. Căile spermatice

Căile spermatice sunt reprezentate *intratesticular* de *tubii drepți* şi *rețeaua Haller* şi *extratesticular* de *conurile eferente, epididim, canal deferent, canalul ejaculator* şi *uretră.*

10.2.1. Tubii drepți

Tubii drepți rezultă din unirea celor seminiferi din fiecare lobul; sunt scurți (lungimea fiind de 0,5 mm) şi au un traiect drept. Diametrul lor este de 40-90 µm şi sunt formați dintr-o lamină bazală pe care se sprijină un epiteliu format din celule Sertoli spre capătul dinspre tubii seminiferi şi din celule cubice la extremitatea care îi leagă de rețeaua Haller. Citochimic, în epiteliul tubilor drepți s-au evidențiat lipide sub formă de picături.

10.2.2. Rețeaua Haller

Rețeaua Haller sau *retae testis* este formată dintr-un *sistem de canale* neregulate intercomunicante, localizate în corpul Highmore. Diametrul canalelor este de 50-250 µm şi peretele lor este structurat dintr-o lamină bazală pe care se sprijină un epiteliu simplu polimorf format din trei tipuri de celule: *celule prismatice*

Scanned with OKEN Scanner

ciliate, foarte bogate în incluzii; *celule prismatice ciliate* cu citoplasma polului apical supraîncărcat cu principii nutritivi, îndeosebi lipide; *celule bazale* cu aspect endoteliform care se pot transforma în primele două categorii după necesități. În jurul canalului se dispun fibre de colagen, elastice şi rare fibre musculare netede.

10.2.3. Conurile eferente

Conurile eferente sunt reprezentate de un sistem de canalicule cu o extremitate intratesticulară la nivelul rețelei Haller şi o extremitate flexuoasă epididimară. Numărul conurilor eferente variază în funcție de specie (13-15 la taur, 15-19 la berbec, 12-23 la armăsar, 14-21 la vier). Aceste canale, după un scurt traiect drept, se aglomerează formând mici mase în formă de conuri, numite *conuri eferente* sau *lobulii epididimului*. Pe secțiune, canalul are un lumen festonat, fiind căptuşit de un epiteliu format din trei tipuri de celule: *celule bazale, celule ciliate* şi *celule secretoare. Celulele secretoare* sunt prismatice cu nucleul veziculos şi nucleolat. Organitele citoplasmatice sunt dezvoltate, în special aparatul Golgi, reticulul endoplasmic granular şi mitocondriile. Citoplasma polului apical conține incluzii în cantități crescute: picături de lipide, granule de secreție şi granule de pigment ; produsul de secreție al acestor celule serveşte pentru nutriția spermatozoizilor. *Celulele ciliate* sunt prismatice, prezentând la polul apical cili mobili, cu rolul de a vehicula spermatozoizii, care încă nu prezintă mişcări proprii. Citoplasma polului apical conține incluzii dar în cantitate redusă, comparativ cu celulele secretoare. *Celulele bazale* sunt celule cubice, constituind celule de înlocuire a celor două tipuri descrise. Epiteliul se sprijină pe lamina bazală la periferia căreia se remarcă fibre de colagen, celule conjunctive şi o musculoasă delicată formată din leiocite dispuse circular.

10.2.4. Epididimul

Epididimul sau *canalul epididimar* este un organ alungit aşezat de-a lungul marginii dorsale (fixe) a testicululuí, ocupând 2/3 din circumferința acestuia şi este sistematizat anatomic în *cap, corp* şi *coadă.* Canalul epididimar este extrem de flexuos şi lung: la taur de 40-50 m, armăsar de 70-80 m şi la berbec de 6-7 m. Calibrul canalului creşte progresiv spre coada epididimului, care este un rezervor de spermatozoizi (din numărul total de spermatozoizi care se găsesc în lumenul epididimului, 76% se află în coada sa, iar restul în corp şi cap). În acest mod, masculul are în permanență o rezervă de spermatozoizi care poate asigura mai multe ejaculări: la berbec 10-12, la taur 25-20. Spermatozoidul format la nivelul tubilor seminiferi este matur din punct de vedere morfologic, dar încă imatur

Scanned with OKEN Scanner

funcțional. La nivelul epididimului datorită lungimii sale și produșilor pe care îi elaborează celulele epiteliale, are loc prima maturare fiziologică a spermatozoizilor care constă în formarea *capsulei lipoproteice* a spermatozoizilor și încărcarea lor cu sarcină electrică negativă care permite existența lor în număr mare într-un volum mic, fără a se aglutina.

Într-o secțiune transversală prin corpul epididimului se remarcă la exterior o *seroasă* care provine din foița viscerală a pungii seroase, o *albuginee* epididimară ce fixează corpul epididimului la marginea fixă a testiculului și numeroase formațiuni ovalare, sferice, alungite, separate prin prelungirile septale trimise de albuginee. Aceste formațiuni de diferite dimensiuni și forme reprezintă secțiuni ale canalului epididimar foarte flexuos. Structural, canalul epididimar este format dintr-un *epiteliu pseudostratificat cu stereocili*, ce se sprijină pe o lamină bazală sub care se observă o redusă lamină de țesut conjunctiv. *Musculoasa* canalului este reprezentată de un strat muscular neted, circular, ce devine din ce în ce mai gros spre coada epididimului. Epiteliul canalului este format din următoarele tipuri de celule: *celule principale cu stereocili* (celule secretoare), *celule holocrine* (clare) și *celule bazale* (fig. 10.18 ; fig.10.19).

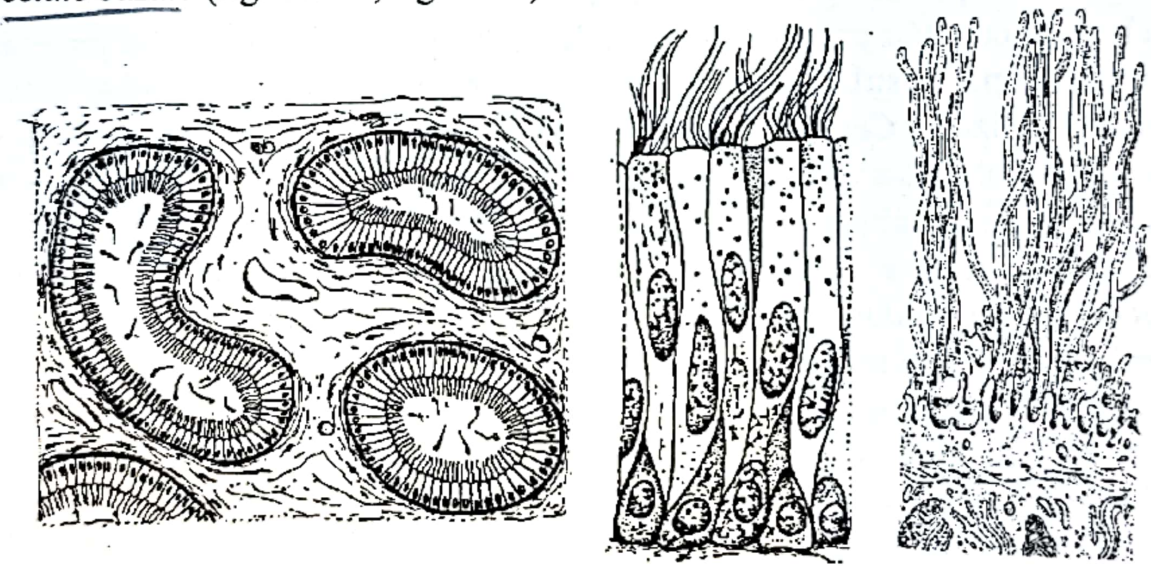

A B C

Fig. 10.18. Epididimul : A- secțiune prin epididim; B – celule epiteliale cu stereocili ; C-polul apical al celulelor cu stereocili la ME

Celulele principale cu stereocili sunt prismatice înalte, prevăzute la polul apical cu cili foarte lungi (20-40 μm), izolați sau fuzionați, nemobili, numiți *stereocili*. La MO, celula prezintă organite dezvoltate, care sunt implicate în procesul secretor: aparatul Golgi situat supranuclear, ergastoplasma la bază și numeroase mitocondrii. Aparatul Golgi are aspect de canalicule anastomozate între ele, din care se desprind vacuole pline cu secreție la polul apical al celulei (fig. 10.20). Stereocilii au aspect de jgheaburi, a căror rădăcini intracitoplasmatice

Scanned with OKEN Scanner

converg către zona Golgi, ceea ce sugerează că sunt diferenţieri citoplasmatice necesare secreţiei. Citoplasma polului apical conţine numeroase incluzii: granule de secreţie PAS-pozitive (proteoglicani), picături de lipide şi granule de pigment. Glicoproteinele şi lipidele reprezintă produsul de secreţie şi părăsesc celula prin jgheaburile stereocililor ajungând în lumen, servesc la nutriţia spermatozoizilor, contribuind în acest fel la maturarea lor.

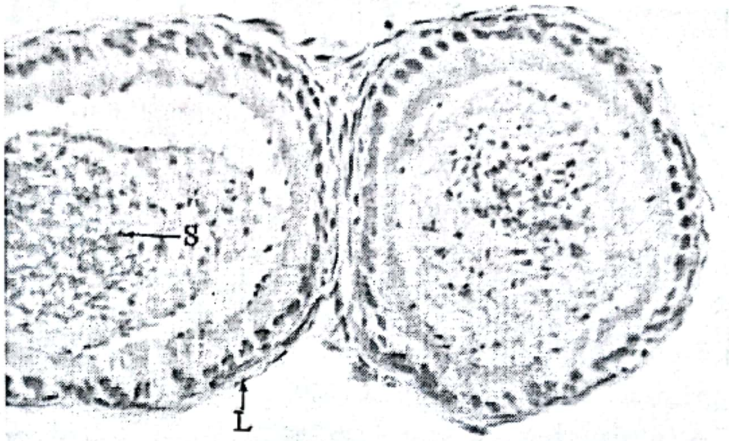

Fig. 10.19. Epididim de taur în vârstă de 3 ani : E-epiteliul pseudostratificat cu stereocili; L-leiocite ; S-spermatozoizi în lumen. Col. HE ; x 200

Celulele holocrine se mai numesc şi *clare*, datorită aspectului clar al citoplasmei în coloraţia HE. Aceste celule au formă de măciucă în capul şi corpul epididimului, în timp ce în coada lui, devin cubice. Celulele prezintă un pol apical dezvoltat şi un pol bazal sub formă de picioruş, ce se lăţeşte ca o talpă în zona fixării pe lamina bazală. Picioruşul începe să se formeze din regiunea nucleului. Citoplasma apicală conţine vacuole mari pline cu material granular ce reprezintă secreţia acestor celule. Materialul granular se formează la nivelul reticulului endoplasmic granular, apoi este transferat în veziculele golgiene pentru definitivarea lui ca secreţie. În citoplasmă sau mai evidenţiat mitocondrii cu criste frecvente.

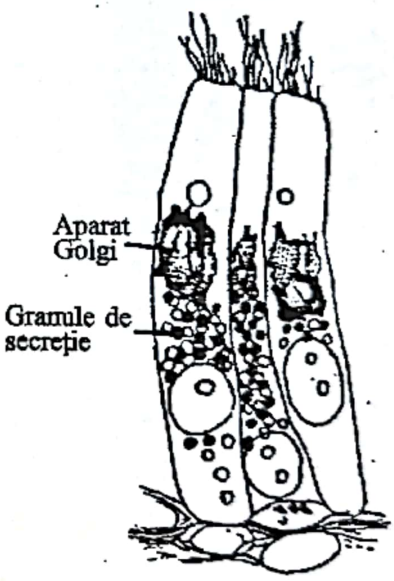

Fig. 10.20. Aparatul Golgi şi granulele de secreţie în celulele principale cu stereocili din epididim

Celulele bazale sunt ovalare, de talie mică, plasate bazal, cu citoplasmă puţină şi de aspect clar, săracă în organite. Nucleul este sferic, cu cromatina fin granulară şi nucleolul puţin evident. Ele formează un strat discontinuu şi sunt considerate celule de înlocuire pentru celulele principale.

În epiteliul canalului epididimar au mai fost observate *limfocite (celule cu halou)*, celule de talie mică, ovalare, cu nucleul mic bogat în cromatină şi plasate în spaţiile clare printre celulele principale.

Scanned with OKEN Scanner

10.2.5. Canalul deferent şi canalul ejaculator

Canalul deferent este un conduct cu traiect aproape rectiliniu, care porneşte de la coada epididimului până la canalul ejaculator, la care se disting trei porţiuni: *testiculară, funiculară* şi *abdomino-pelvină.* Deasupra vezicii urinare formează o dilatare *fuziformă* numită *ampula canalului deferent.* Este structurat din trei tunici: *mucoasa, musculoasa* şi *tunica conjunctivo-elastică (adventiţia),* care devine seroasă în porţiunea pelvină a canalului.

Mucoasa este formată dintr-un *epiteliu pseudostratificat* ce se sprijină pe o lamină bazală şi o *lamina propria* foarte bogată în fibre elastice. Pe secţiune transversală lumenul canalului are un contur festonat datorită prezenţei numeroaselor pliuri pe care le realizează mucoasa. Epiteliul său în partea iniţială a canalului epididimar este prevăzut cu stereocili, apoi în tot lungul lui, epiteliul devine mai puţin înalt fără stereocili. Acest epiteliu este format din *celule prismatice* cu o activitate secretorie mult mai redusă în comparaţie cu cea întâlnită în epididim şi din celule *cubice mici* (celule bazale de înlocuire).

Fig. 10.21. Canalul deferent

Musculoasa are o grosime de 15 mm şi este constituită din trei straturi de muşchi neted: *longitudinal intern, circular mijlociu* şi *longitudinal extern* (fig. 10.21). Straturile extern şi mijlociu sunt foarte dezvoltate, în timp ce stratul intern este subţire. În ampula canalului deferent, mucoasa devine foarte plisată, prezentând pliuri numeroase şi ramificate, cu un epiteliu format din celule epiteliale cu activitate secretorie. La polul apical al acestor celule se evidenţiază numeroase granule de secreţie.

Canalul ejaculator este un conduct scurt (5-6 mm la armăsar) ce continuă canalul deferent şi se deschide în uretră la nivelul unei ridicături numită *verum montanum.* Structura lui este asemănătoare canalului deferent în regiunea ampulară. Mucoasa prezintă pliuri numeroase şi invaginări la nivelul cărora se deschid glandele seminale în porţiunea dorso-medială a canalelor. Epiteliul mucoasei este pseudostratificat format din *celule secretoare* cu numeroase granule de secreţie la polul apical şi din *celule bazale* de înlocuire. La joncţiunea cu uretra, epiteliul devine de tranziţie, continuându-se cu cel al uretrei.

Scanned with OKEN Scanner

10.2.6. Uretra

Uretra masculă în comparaţie cu cea femelă este lungă şi formează prin unirea cu canalul ejaculator, *canalul uro-genital*. Uretra este sistematizată în două porţiuni: *pelvină* şi *penienă*.

Uretra pelvină este formată din: *mucoasă, stratul vascular (cavernos)* şi *musculoasă. Mucoasa* este prevăzută cu pliuri numeroase dispuse longitudinal şi este formată dintr-un epiteliu care la joncţiunea uretrei cu vezica urinară, este de tip urinar, apoi devine pseudostratificat. Acest epiteliu se sprijină pe o lamină bazală. În structura mucoasei se mai evidenţiază o lamina propria foarte subţire, formată din ţesut conjunctiv delicat în care predomină fibrele elastice. *Stratul vascular (cavernos)* este prezent la toate speciile, dar este dezvoltat diferit, fiind format dintr-un plex bogat de vene ramificate, structurând un adevărat labirint cu semnificaţia de ţesut erectil. Venele sunt separate între ele prin travee de ţesut conjunctiv, bogate în leiocite. În peretele uretrei pelvine se mai evidenţiază la armăsar, taur şi berbec un strat glandular ce conţine acini *periuretrali* a căror secreţie este în principal mucoasă. *Musculoasa* este un strat subţire, format din fibre musculare netede, dispuse circular.

Uretra penienă este structurată din: *mucoasă, stratul vascular cavernos* şi *musculoasă. Mucoasa* este reprezentată de un *epiteliu pseudostratificat*, care la nivelul meatului urinar devine pavimentos stratificat şi de *lamina propria*, care variază ca structură şi grosime în funcţie de specie. La taur şi berbec, lamina propria este formată din ţesut conjunctiv delicat cu numeroase formaţiuni limfoide, iar la armăsar şi vier conţine glande de tip mucos *(glandele uretrale Littre)* şi înfundături ale epiteliului cu rol secretor *(lacune Morgagni)*.

Stratul vascular cavernos urmează mucoasei şi este format din lacune sanguine, delimitate de trabecule conjunctive provenite din albugineea ţesutului spongios al uretrei care se localizează spre exterior. Trabeculele conţin numeroase fibre elastice şi rare leiocite. În totalitate, aceste lacune pline cu sânge, structurează *ţesutul spongios al uretrei*. Ţesutul spongios *(corpul spongios)* este acoperit la exterior de o tunică formată din ţesut conjunctiv dens *(albuginee)*, care conţine fibre musculare netede spre interior, dispuse circular, constituind în totalitatea lor *musculoasa*.

10.3. Glandele anexe

Glandele anexe ale aparatului genital mascul sunt: *glandele seminale, prostata* şi *glandele bulbo-uretrale (glandele lui Cowper)*. Aceste glande sunt organe endocrino-dependente, deoarece dezvoltarea şi stadiile secretorii ale celulelor sunt dependente de elaborarea hormonilor hipotalamici, hipofizari şi testiculari.

Sperma ← spermatozoid
lichid seminal

Scanned with OKEN Scanner

10.3.1. Glandele seminale

Glandele seminale sunt situate în părţile laterale ale celor două canale deferente şi au dimensiuni variate în funcţie de specie (0,5 cm la şoarece şi 15 cm la vier). La extremitatea posterioară a lor se remarcă canalul principal care se uneşte cu porţiunea terminală a canalului deferent, rezultând *canalul ejaculator*. *La iepure şi carnasiere aceste glande lipsesc.*

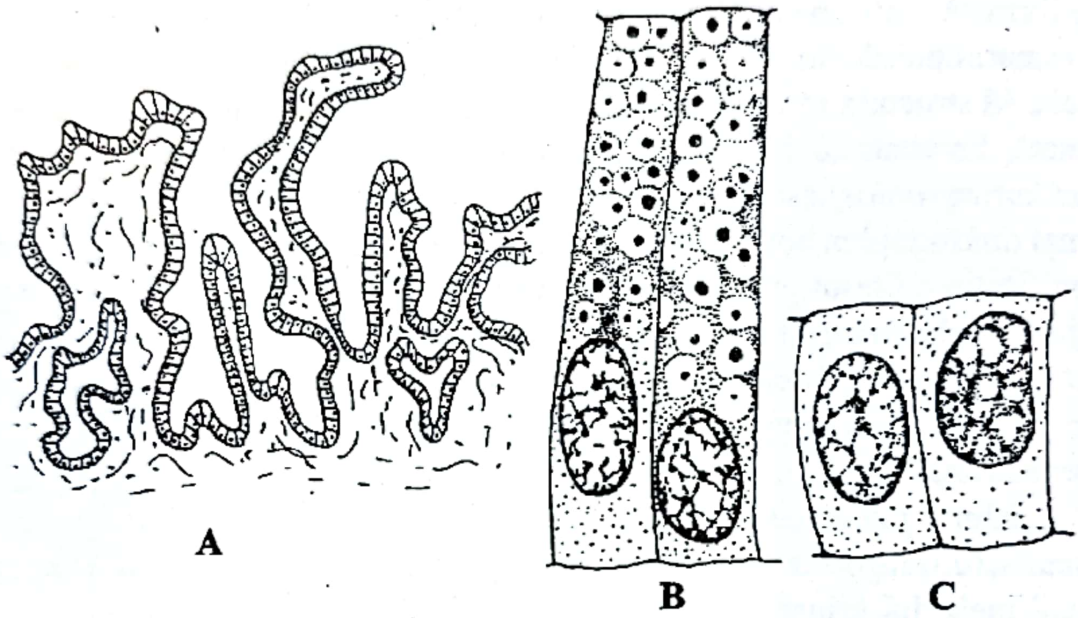

Fig. 10.22. Glandele seminale: A - mucoasa; B - celulele epiteliale secretoare la mascul în plină activitate sexuală; C - celulele epiteliale la mascul după castrare

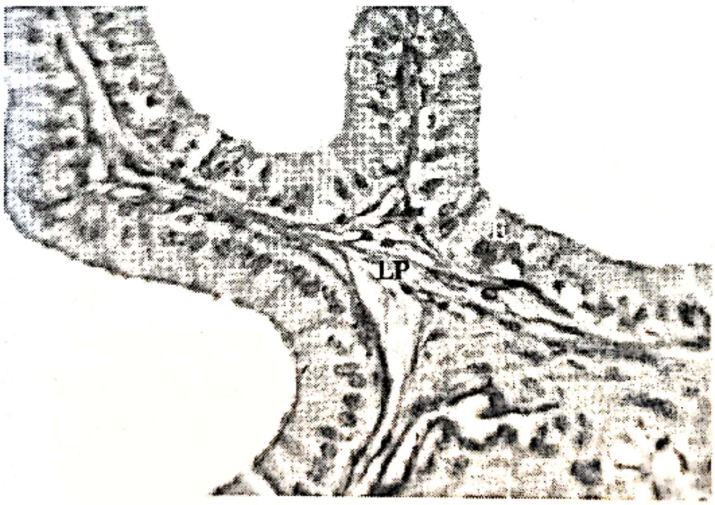

Fig. 10. 23. Glanda seminală de taur în vârstă de 5 ani, mucoasa cu pliuri formată din : E-epiteliul simplu secretor şi LP-lamina propria bogat vascularizată. Col. HEA ; x 200

Peretele glandelor seminale este structurat din trei tunici: *mucoasa, musculoasa* şi *adventiţia. Mucoasa* este formată dintr-un număr foarte mare de pliuri primare, subţiri, care se ramifică în *pliuri secundare* şi *terţiare* (fig. 10.22 ; fig. 10.23).

Aceste pliuri se anastomozează între ele, rezultând numeroase cavităţi de diferite forme şi dimensiuni separate prin pereţi subţiri, încât în secţiunile histologice, aceste cavităţi par a fi izolate, în realitate se deschid

în lumenul larg al glandei. Pe lângă aceste pliuri, mucoasa prezintă şi invaginări frecvente de diferite dimensiuni asemănătoare glandelor. Aceste aspecte ale mucoasei permit glandelor seminale să posede o suprafaţă foarte mare de secreţie. Epiteliul mucoasei este format din două tipuri de celule: *celule secretoare* şi *celule bazale de înlocuire*.

Celulele secretoare sunt celule prismatice cu nucleul veziculos şi nucleolat. La MO aparatul Golgi apare supranuclear sub formă de vezicule. În citoplasma polului apical se evidenţiază granule de secreţie, lipide (fosfolipide) şi un pigment lipocrom galben care creşte cantitativ odată cu înaintarea în vârstă a animalului. Organitele celulare sunt dezvoltate, în mod deosebit cele implicate în secreţia proteoglicanilor, prostaglandinelor, fructozei şi acidului citric, care constituie secreţia glandelor seminale. Astfel, reticulul endoplasmic granular este dezvoltat, aparatul Golgi situat supranuclear cu numeroase vacuole de secreţie şi mitocondriile cu criste frecvente.

După castrare devin cubice, cu organitele foarte reduse, iar secreţia este absentă.

Celulele bazale sunt puţine la număr, repartizate la baza celulelor secretoare şi reprezintă celulele de înlocuire ale acestora. Nucleul este ovalar, localizat central, sărac în cromatină şi nucleolat.

Epiteliul se sprijină pe o lamină bazală susţinută de o l*amina propria*, formată dintr-un ţesut conjunctiv delicat, bogat în fibre elastice, care se întinde şi în axul pliurilor.

Musculoasa este subţire şi cuprinde două planuri de muşchi netezi, care nu sunt delimitate net: *un strat intern circular* şi *altul extern longitudinal*. Această tunică prin contracţia ei ajută la evacuarea lichidului spermatic (secreţia glandelor seminale) din lumenul glandelor sub formă de jet.

Advenţia este un strat subţire de ţesut conjunctiv delicat care conţine o serie de microganglioni simpatici *(paraganglioni cromafini)*.

10.3.2. Prostata

Prostata este dispusă pe gâtul vezicii urinare, la originea uretrei şi la nivelul terminal al canalelor deferente. Ea este prezentă la toate speciile şi este considerată cea mai importantă glandă anexă a aparatului genital mascul. Forma şi gradul ei de dezvoltare variază în funcţie de specie. Astfel, cea mai dezvoltată se remarcă la carnivore unde are o formă globuloasă, la vier este mai redusă, la taur cuprinde un corp şi o porţiune diseminată, iar la armăsar este formată din doi lobi uniţi printr-un istm. La exterior glanda este acoperită de o *capsulă musculo-fibroasă* formată din ţesut conjunctiv ce conţine şi leiocite. Parenchimul glandei este structurat după tipul *tubulo-acinos compus* şi este susţinut de o stromă, reprezentată de septele conjunctive (fig. 10.24 ; fig. 10.25). Acestea sunt formate din ţesut conjunctiv şi

leiocite, care împart teritoriul glandular în *lobuli*. Numărul acestor lobuli este diferit în funcție de specie, ca de altfel și individualizarea lor. Astfel, la câine lobulii sunt perfect individualizați morfologic și funcțional, iar numărul lor este mai mare decât la celelalte specii. Canalele excretoare ale glandei se deschid în multe puncte în jurul uretrei.

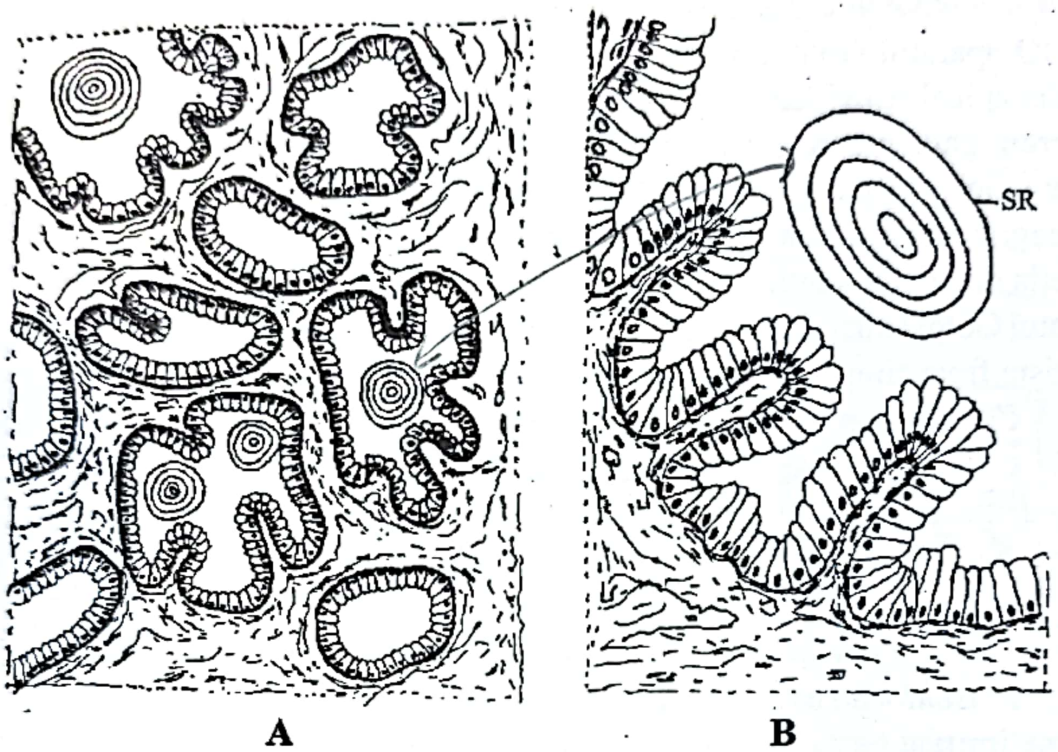

Fig. 10.24. Prostata: A - secțiune histologică; B - un sector din acinul glandular prostatic; SR - simpexioane Robbin

Fig. 10.25. Prostata, vier Marele alb în vârstă de 270 zile : acinii glandulari prostatici cu secreție în lumen. Col. HE ; 200

Unitatea morfofuncțională a glandei este *acinul glandular prostatic*. Acinii glandulari sunt formațiuni cu lumen larg și neregulat, datorită prezenței numeroșilor pinteni. Din cauza puternicei proliferări și existenței pintenilor, lumenul acinilor are aspect de labirint, iar lumenul este plin cu secreție. Uneori în lumenul structurilor glandulare se acumulează un produs proteoglicanic dens *(concre-*

Secrete bogată în proteoglicani, eosinofilă...

Scanned with OKEN Scanner

țiuni prostatice/simpexioane Robbin). În cadrul epiteliului glandular se remarcă celule în mitoză, mai ales la masculii carnivorelor în perioada sezonului sexual. Epiteliul este simplu, se sprijină pe o lamină bazală și este format din două tipuri de celule: *celule secretoare* și *celule bazale. Celulele secretoare* sunt prismatice înalte, cu nucleul veziculos situat în treimea inferioară și nucleolat. În citoplasma polului apical s-au evidențiat granule de secreție (proteoglicani, spermina, lecitina), lipide, granule de pigment, iar ca enzime (fosfataza acidă și veziculaza). În secreția prostatei s-au mai evidențiat enzime proteolitice (fibrinolizina), zinc și acid citric.

Prostata are rolul de a secreta un lichid care sporește mobilitatea spermatozoidului. Spermatozoizii sunt imobili în testicul și în epididim și devin mobili numai după contactul cu secreția glandelor anexe ; ei posedă mobilitate maximă în porțiunea prostatică a uretrei, de aici rolul acestei glande. Microscopia electronică a evidențiat în citoplasma celulelor secretoare prezența organitelor implicate în elaborarea acestei secreții. Astfel, reticulul endoplasmic granular este dezvoltat, aparatul Golgi supranuclear prezintă numeroase vezicule de secreție și mitocondriile sunt răspândite în toată masa citoplasmei. Secreția prostatei este de tip merocrin, totuși se remarcă și o secreție de tip holo-merocrin la taur și câine, deoarece numeroase celule supraîncărcate cu incluzii se pot observa în lumenul acinilor glandulari.

Celulele bazale sunt de talie mică, au nucleul ovalar sau sferic, reprezentând celulele de înlocuire ale celor secretorii.

Canalele excretoare ale acinilor sunt de calibru diferit, cele principale care se deschid la nivelul mucoasei uretrale au lumenul cel mai mare. Mucoasa lor este formată dintr-un epiteliu pseudostratificat care se sprijină pe o lamină bazală, foarte bine consolidată la exterior de un strat conjunctivo-elastic.

10.3.3. Glandele bulbo-uretrale (Cowper)

Glandele bulbo-uretrale (glandele lui Cowper) sunt glande perechi, dispuse la nivelul terminal al uretrei pelvine, acoperite de mușchiul striat compresor. Ele lipsesc la câine, iar la restul animalelor prezintă mărimi variabile, fiind mai dezvoltate la vier (16-18 cm). Glandele sunt delimitate de o *capsulă fibroasă,* la exteriorul căreia se evidențiază *mușchiul striat compresor*. De la nivelul capsulei se detașează *septe* formate din țesut conjunctiv delicat, ce împart glanda în *lobuli*. Parenchimul este de tip tubulo-acinos, unitatea morfo-funcțională fiind reprezentată de *acin* (fig. 10.26).

La motan, printre acinii glandulari s-au observat rabdocite, care împreună cu mușchiul compresor al glandelor participă la elaborarea secreției prin contracția lor, în lumenul uretrei. Acinii glandulari în secțiunile histologice apar de diferite

Scanned with OKEN Scanner

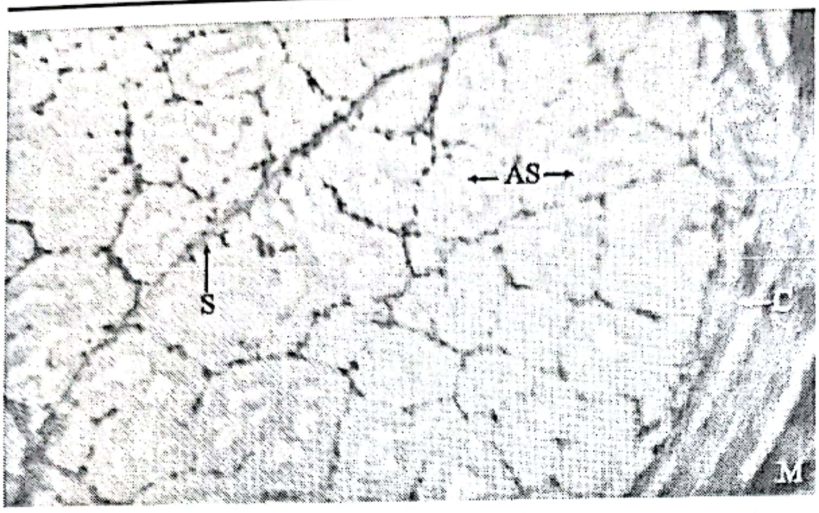

Fig. 10.26. Glanda bulbo-uretrală (Cowper) de vier Marele alb în vârstă de 270 zile : AS-acin secretor ; S-sept ; C-capsula ; M-muşchiul striat compresor. Col. HE ; x 200

forme şi dimensiuni, iar citologia lor diferă în funcţie de faza în care este surprins acinul. Pe aceeaşi secţiune histologică, acinii pot fi surprinşi în diverse faze: *faza presecretorie, secretorie* şi *de elaborare a secreţiei.* Corespunzător acestor faze, celulele epiteliului glandular sunt: prismatice joase, prismatice înalte şi cubice. De evidenţiat faptul că şi în cadrul aceluiaşi acin se remarcă acest mozaic celular, care este caracterizat prin polimorfism accentuat al celulelor glandulare. Evidenţierea proteoglicanilor în lumenul acinilor glandulari şi la polul apical al celulei epiteliale glandulare, care apare supraîncărcat în faza de secreţie, pledează pentru o *secreţie mucoasă* bogată a glandelor bulbo-uretrale. Într-adevăr, la microscopul electronic, celulele glandulare posedă un reticul endoplasmic granular dezvoltat, numeroase mitocondrii, ribozomi ataşaţi sau liberi şi un aparat Golgi cu vezicule pline de secreţie de natură proteoglicanică, plasate la polul apical al celulelor. În citoplasmă s-au mai evidenţiat picături de lipide de diferite dimensiuni. De remarcat faptul că la berbec, secreţia acestor glande este în principal formată din glicoproteine acide, deoarece secreţia este albastru-Alcian pozitivă. La taur şi vier se remarcă teritorii glandulare albastru-Alcian pozitive (glicoproteine acide) şi teritorii PAS-pozitive (glicoproteine neutre). Aceste două tipuri de glicoproteine se găsesc în proporţii aproximativ egale, deoarece teritoriile glandulare corespunzătoare lor sunt aproximativ egale ca întindere pe secţiunile histologice. Evidenţierea lipidelor, atât în citoplasma celulelor glandulare, cât şi în lumenul acinilor, pledează în favoarea unei secreţii care pe lângă cantităţi crescute de glicoproteine, conţine şi cantităţi apreciabile de lipide. Secreţia glandelor bulbo-uretrale este produsă în cantitatea cea mai mare la vier, la care glandele sunt foarte dezvoltate. Această secreţie este vâscoasă datorită conţinutului ridicat în proteoglicani, cu rol de a curăţi şi lubrefia uretra înainte de ejaculare. Canalele de excreţie sunt scurte, în număr de 5-10 în funcţie de specie, se deschid în uretră şi sunt căptuşite de un epiteliu pseudostratificat.

Scanned with OKEN Scanner

10.4. Penisul

Penisul (organul copulator) este format din *uretra extrapelvină* în jurul căreia sunt dispuşi trei corpi cilindrici de ţesut erectil: *doi corpi cavernoşi* dispuşi pe faţa dorsală a uretrei şi un *corp spongios* ce înveleşte de jur împrejur uretra.

Penisul se poate sistematiza într-un corp şi două extremităţi cranială şi caudală. Corpul este reprezentat de o tijă cilindrică, uşor compresat lateral, a cărui margine ventrală adăposteşte uretra spongioasă.

Extremitatea caudală se fixează la arcada ischiatică prin două rădăcini aparţinând corpilor cavernoşi, acoperite de muşchiul ischio-cavernos. Extremitatea cranială (glandul) se prezintă ca o dilataţie mai mare la armăsar, sau mai mică la taur şi berbec, formată din ţesutul spongios al uretrei.

Corpii cavernoşi. Fiecare corp cavernos este înconjurat de o capsulă formată din ţesut conjunctiv dens numită *albuginee*. Fibrele de colagen şi elastice care intră în structura acesteia sunt dispuse pe două straturi: *circular intern* şi *longitudinal extern*. Între cei doi corpi cavernoşi, aceste fibre se unesc pentru a forma pe linia mediană un sept care poate fi continuu, sau întrerupt, mai ales spre extremitatea anterioară a penisului, în funcţie de specie. Ţesutul erectil al corpului cavernos al penisului este reprezentat de o reţea de lacune sanguine neregulate, interpuse între arterele aferente şi venele eferente. Aceste lacune sunt mici la periferia corpilor cavernoşi, devenind largi şi anfractuoase în zona centrală. Lacunele sanguine sunt delimitate de trabecule conjunctive structurate din fibre de colagen groase, fibre elastice, fibroblaste, fibrocite şi leiocite. Pe faţa internă a lacunelor sanguine se remarcă un endoteliu care continuă pe cel al arterelor şi venelor respective.

Corpul spongios este acoperit de o albuginee mai subţire, care conţine pe faţa internă leiocite dispuse circular. În structura sa prezintă numeroase lacune sanguine, separate de trabecule conjunctive constituite din numeroase fibre elastice, rare fibre de colagen şi leiocite. Lacunele sanguine sunt căptuşite de un endoteliu şi apoi ele trec treptat în plexul venos al mucoasei uretrale. În porţiunea anterioară, ţesutul spongios al uretrei structurează glandul foarte bogat în terminaţiuni nervoase.

Prepuţul (furoul) este o formaţiune cavitară, de protecţie a extremităţii libere a penisului, formată prin invaginarea pielii la acest nivel. Caudal, se continuă cu corpul penisului la nivelul unui fund de sac numit *«fornix»*. În structura sa, pielea prepuţului conţine numeroase glande sebacee şi sudoripare modificate care formează *glandele prepuţiale* foarte dezvoltate la vier, armăsar şi ţap.

Scanned with OKEN Scanner

11. APARATUL GENITAL FEMEL LA MAMIFERE

Aparatul genital femel la mamifere se compune dintr-un *organ pereche* numit *ovar* sau *gonada femelă* şi *căile genitale*, reprezentate prin *oviducte, coarne uterine, uter, cervix, vagin, vestibul vaginal* şi *vulvă*.

11.1 Ovarul

- Epiteliul germinativ cubic sau prismatic

- Albugineea – ţesut conjunctiv dens

- Corticala
  - foliculi
    - evolutivi
      - primordiali în ovarul fetusului
      - primari
      - secundari
    - terţiari
      - cavitari incipienţi
      - cavitari propriu-zişi
      - maturi
      - dehiscenţi (ovulatori)
    - involutivi
      - atretici
      - chistici
      - hemoragici
      - plisaţi
      - luteali chistici
  - corpi luteali
    - ciclici
    - gestativi
    - de regresie (corpus albicans)

x) Glanda interstiţială
- tecală (totalitatea tecilor interne ale foliculilor terţiari)
- parafoliculară şi paraluteală la oaie şi capră

- Medulara
  - vasculo-conjunctivă cu vase mici
  - vasculară – vase mari în hil

Ovarul are două funcţii în cadrul reproducerii: funcţia de *producător ciclic*, la intervale regulate sau într-un sezon sexual al unui ovocit sau mai multe ovocite, depinzând de specie *(ovogeneza – funcţia exocrină)*, şi funcţia de pregătire a

condițiilor hormonale necesare pentru nidația zigotului la nivelul uterului (*funcția endocrină* prin hormonii pe care îi elaborează).

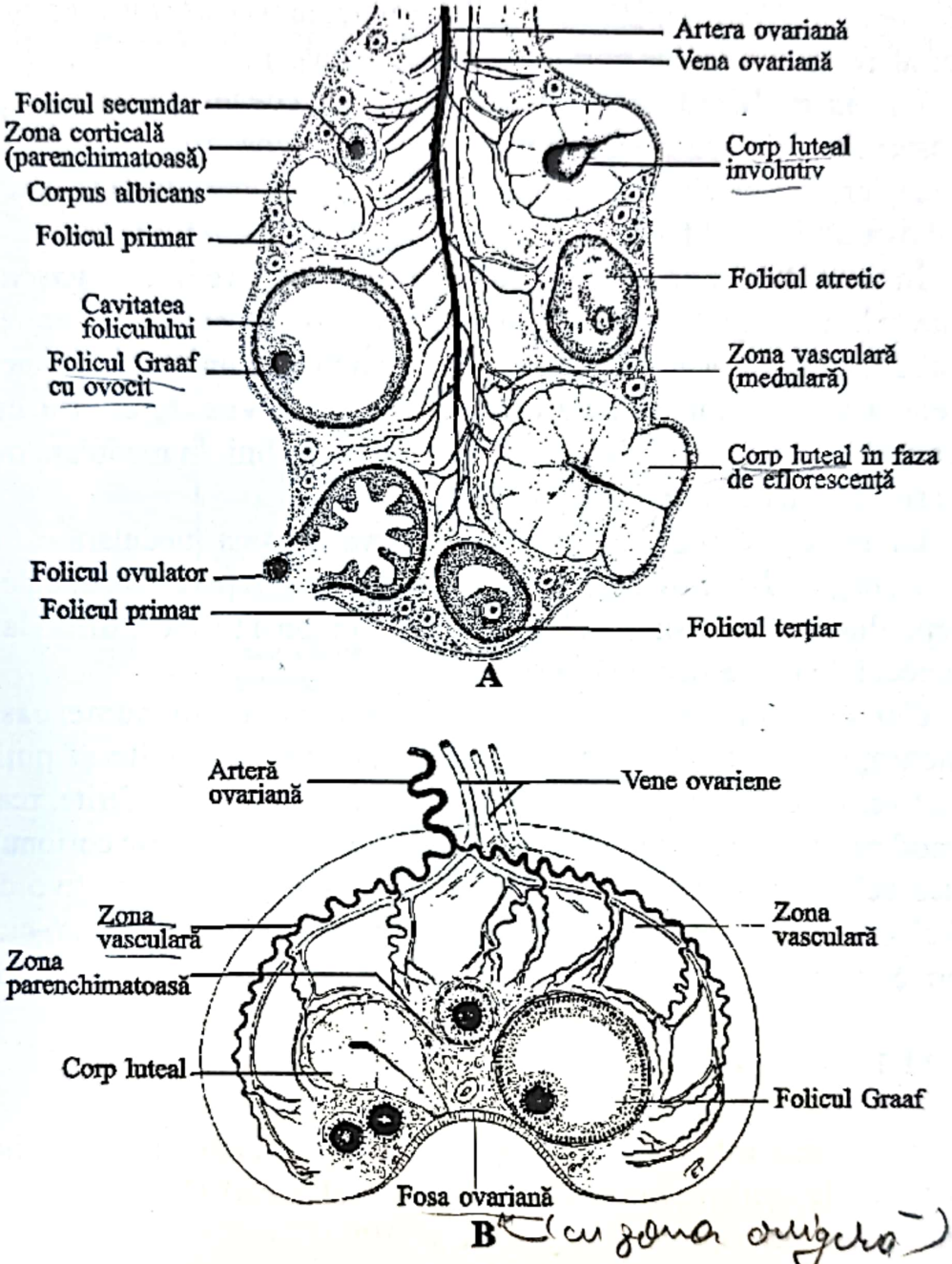

Fig. 11.1. Structura ovarului la vacă (A) şi iapă (B) *(König şi Liebich, 1999)*

Sub raport histologic, ovarul este alcătuit de la periferie spre centru, din următoarele regiuni :

– *epiteliul germinativ* reprezentat printr-un strat de celule cubice sau prismatice, în funcție de faza ciclului sexual al femelei ;

– *albugineea* alcătuită din țesut conjunctiv dens, format din fibre de colagen care se orientează paralel cu suprafața ovarului ;

Scanned with OKEN Scanner

– *zona corticală* este reprezentată de corionul citogen, în care se găsesc elementele funcționale ale ovarului : *foliculi ovarieni* în diferite stadii de dezvoltare ; *corpi luteali* în diverse stadii de evoluție și *celule interstițiale* cu funcție endocrină (elaboratoare de hormoni steroizi sexuali) ;

– *zona medulară* este alcătuită dintr-o rețea de țesut conjunctiv, în care se află vasele sanguine ce irigă ovarul. Numai la ecvine, zona vasculară se află la suprafață, iar zona cu elementele funcționale exocrine și endocrine, este localizată în hilul ovarului (fig. 11.1).

În medulara ovarului se pot distinge două regiuni : *vasculară* care mărginește hilul, formată din vasele mari și *zona vasculo-conjunctivă* care se întinde până la substanța corticală, ce conține vase mai mici și un țesut conjunctiv fibros. În această zonă s-au mai evidențiat filete nervoase, celule cromafine (paraganglioni), corpusculi Krause, Meissner și Ruffini. În medulara ovarului de femeie se descriu *celulele Berger* cu rol endocrin.

La unele specii de animale, se observă în zona medulară o formațiune vestigială, *organul lui Rosenmüller,* constituit dintr-o rețea de canalicule căptușite de un epiteliu prismatic simplu. La ovine acest organ a fost identificat la patru din zece perechi de ovare *(Cotea C., 1973).*

Corionul citogen al ovarului este format din numeroase celule mezenchimale, fibroblaste, fibrocite, histiocite, mastocite și puține fibre conjunctive, de colagen și de reticulină, dispuse în direcții diferite, realizând în acest mod pe secțiune, aspectul de vârtej. Celulele ce alcătuiesc corionul citogen, mai ales cele mezenchimale sunt celule cu potențialități evolutive deosebite, contribuind la menținerea și refacerea stromei corticale, care suferă ciclic unele transformări impuse de dezvoltarea sau involuția foliculilor ovarieni și a corpilor luteali.

11.1.1. Ovogeneza

Ovogeneza este un proces reprezentat prin dezvoltarea stadială de la *ovogonie* până la formarea *ovulului* (gametul sexual femel). Ceea ce particularizează ovogeneza sunt trei aspecte:

- *celulele germinale* intră în diviziune la puțin timp după diferențierea sexuală a gonadei embrionare;
- *ovogeneza* este un proces continuu (dar nu de formare ci de evoluție);
- *multiplicarea ovogoniilor* este determinată înainte de expulzarea fetusului femel, care se naște cu această «zestre».

Ovogeneza - se desfășoară într-o succesiune de faze: *faza de multiplicare (proliferare), faza de creștere* și *faza de maturare.* Corespunzător segmentului

Scanned with OKEN Scanner

genital în care aceste faze au loc, sunt descrise două stadii: *stadiul ovarian* al ovogenezei şi *stadiul tubar* al acesteia *(Bogdan A.T., 1994).*

Sub aspect citomorfologic, particularităţile stadiului ovarian se caracterizează prin (fig. 11.2):

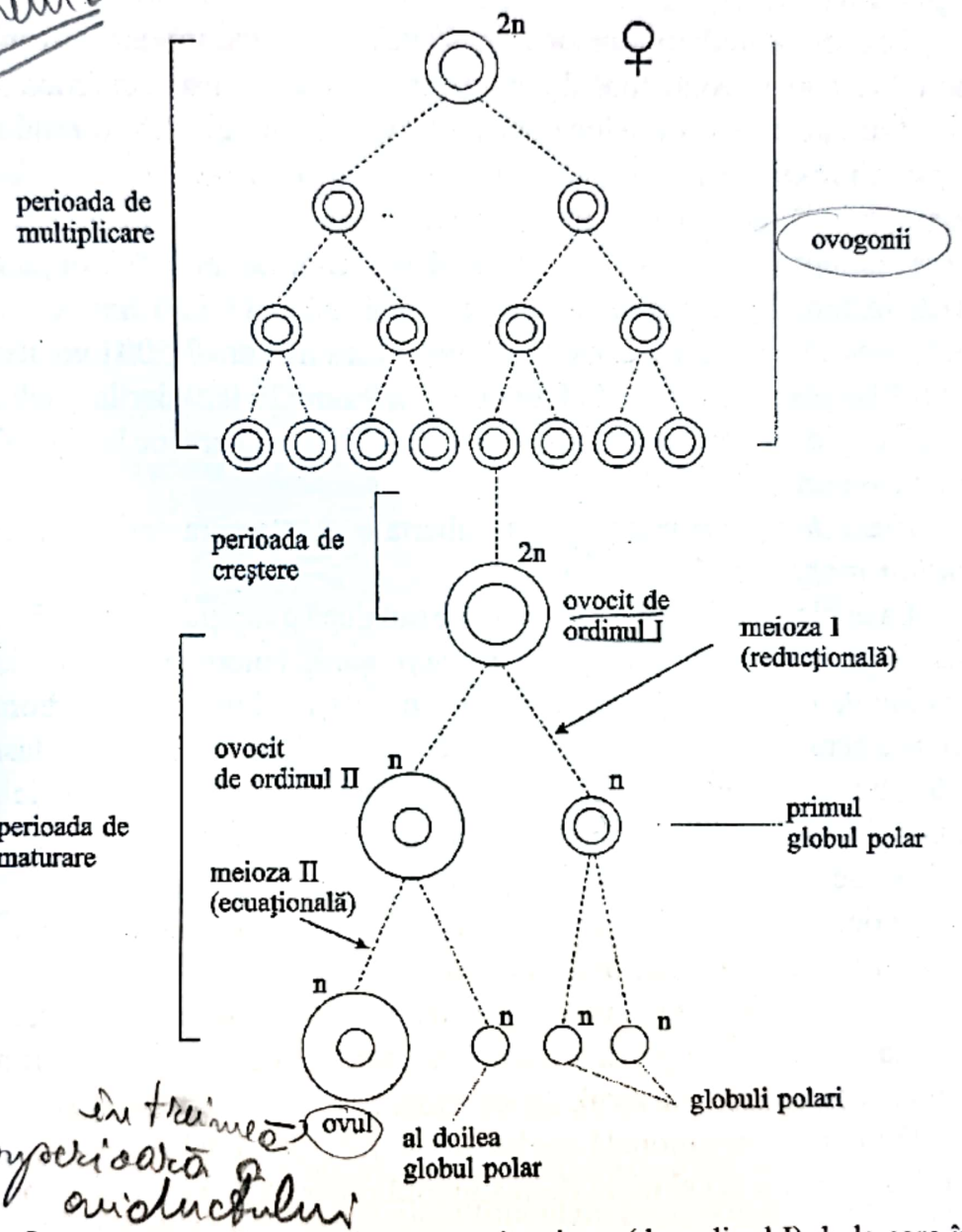

Fig. 11.2. Ovogeneza : dintr-un singur ovocit primar (de ordinul I) de la care începe meioza se obţine un singur ovul fecundant (o singură celulă funcţională), celelalte celule fiice degenerează şi se numesc globuli polari (corpusculi polari)

Faza de multiplicare (de proliferare sau germinativă). În această fază are loc formarea ovogoniilor, care provin din gonocitele cordoanelor lui Valentin şi Pflüger, urmată de mitoza acestora. Ovogonia este înconjurată de un strat de celule foliculare, provenite din celulele mici vegetative aplatizate ale cordoanelor lui

Valentin şi Pflüger, şi un ţesut conjunctiv delicat, formaţiunea rezultată fiind denumită *folicul primordial*. Dimensiunea ovogoniei este de 15-20 µm, are o formă sferică sau ovoidă şi o structură reprezentată printr-un nucleu veziculos, nucleolat, citoplasmă în care se remarcă aparatul Golgi, mitocondrii, ribozomi şi reticulul endoplasmic.

Faza de multiplicare are loc în totalitate în perioada embrionară, când ovogoniile intră în diviziune imediat după diferenţierea sexuală a gonadei embrionare.

Faza de creştere are loc după parturiţie. Ovocitele de ordinul I cresc treptat şi se înconjură cu *zona pelucidă* formată din *proteoglicani*. În perioada pregenitală şi chiar genitală un număr foarte mare de ovocite de ordinul I se lizează. Această scădere, de aproape 30 ori la vacă şi 4 ori la oi, se produce după o dinamică diferită, în funcţie de specie. Astfel, o viţică la vârsta de 3 luni are aproximativ 75.000 ovocite ; la 3 ani 21.000 ; la 10 ani, vaca mai are 2.500 ovocite; la scrofiţa de 1 lună se găsesc circa 60.000 ovocite, la 9 luni 36.000, iar la o adultă 16.000.

Faza de creştere a ovocitelor primare de ordinul I are loc la nivelul foliculului ovarian cavitar.

Faza de maturare începe la pubertate şi este caracterizată prin formarea *foliculilor maturi ovulatori* şi ovulaţie.

La unele specii, înainte de ovulaţie sau după ovulaţie, are loc prima diviziune de maturare - *diviziunea meiotică reducţională*, fenomen ce duce la formarea *ovocitelor de ordinul II*. Acestea au un număr haploid de cromozomi; cealaltă jumătate a setului cromozomial (de forma unei celule mici, cu citoplasmă săracă) situată sub membrana pelucidă formează *primul globul polar*. La oaie şi şobolan, primul globul polar este eliminat cu circa 4 ore înaintea ovulaţiei; la căţea ovulaţia precede eliberarea primului globul polar.

În decursul fazei de maturare intervin hormonii gonadotropi: *FSH pentru maturarea foliculară* şi *LH pentru ovulaţie*.

Stadiul tubar este manifestat prin a doua diviziune de maturare, reprezentată de a doua meioză de tip particular, ecuaţională, ce conduce la transformarea ovocitului de ordinul II în ovul, cu eliberarea celui de al doilea globul polar.

Diviziunea ecuaţională are loc în oviduct, după dehiscenţa foliculară; mai târziu, este eliberat şi cel de-al doilea globul polar. Acest proces are loc numai în cazul fecundaţiei.

11.1.2. Foliculii ovarieni şi foliculogeneza

În zona corticală a ovarului se evidenţiază numeroase formaţiuni celulare cu structură diferită în timpul vieţii fetale, postnatale (prepuberale), la pubertate şi la maturitatea sexuală a femelelor animalelor domestice, care se numesc *foliculi*

Scanned with OKEN Scanner

ovarieni. Unii dintre aceşti foliculi evoluează şi parcurg diferite stadii de evoluţie, pentru a asigura dezvoltarea şi elaborarea viitorului gamet sexual femel (ovocit II) şi se numesc *foliculi evolutivi sau gametogeni.* Alţi foliculi după ce ating un anumit stadiu în evoluţia lor, suferă fenomene de involuţie, ovocitul dispărând şi astfel alte structuri componente ale foliculilor respectivi se hipertrofiază şi formează *foliculii involutivi* sau *tecogeni,* cu funcţie numai endocrină, temporară.

Foliculii evolutivi (gametogeni) sunt : *primordiali, primari, secundari, cavitari, maturi* şi *dehiscenţi.*

Foliculii primordiali se evidenţiază în zona corticală a ovarului încă din perioada fetală la taurine (la fetusul de patru luni) şi apar ca formaţiuni ovalare cu dimensiunea de 25-35 µm, formaţi dintr-o ovogonie înconjurată de celule vegetative aplatizate de aspect epiteloid. În perioada 5-7 luni, în ovarele fetuşilor femeli de taurine, ovogoniile cresc în volum, atingând dimensiunea de 40 µm *(Cotea C., 1977).* La sfârşitul perioadei fetale, foliculii primordiali devin primari.

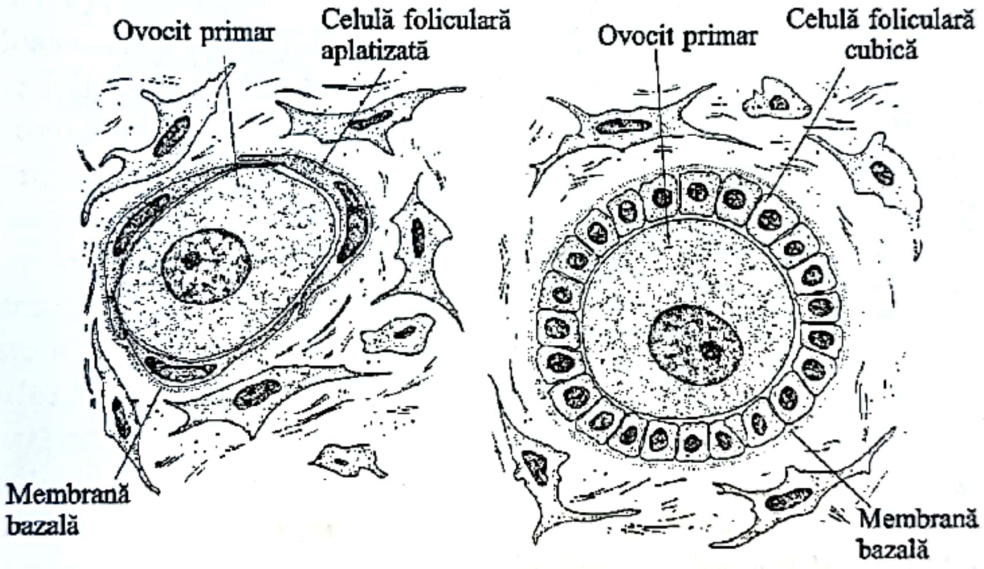

Fig. 11.3. Folicul primordial şi folicul primar în ovar *(Liebich şi colab., 1999)*

Foliculii primari se caracterizează prin faptul că ovogonia are dimensiunea de 45-65 µm şi este înconjurată de celule foliculare ce provin din cele vegetative, de aspect cubic şi care manifestă activităţi secretorii. Secreţia acestor celule structurează membrana pelucidă de 0,5 µm, o membrană supraadăugată membranei viteline a ovogoniei, PAS-pozitivă, formată din glicoproteine neutre. Majoritatea acestor foliculi involuiază devenind *foliculi atretici (involutivi).* Atrezia folliculară este un proces fiziologic, care începe încă din viaţa fetală şi se continuă după fătare, în perioadele prepuberă şi puberă, până la maturitatea sexuală. Astfel, dintr-

Scanned with OKEN Scanner

un număr de ordinul milioanelor de foliculi primordiali şi primari, din ovarul fetusului, se ajunge la pubertate şi în perioada genitală a femelei să se dezvolte numai câteva sute, acest aspect variind cu specia.

Foliculii secundari derivă din cei primari; apar în ovarul tineretului femel, imediat după fătare şi se caracterizează prin faptul că ovogonia are dimensiunea de 40-100 µm. În citoplasma ei, organitele comune sunt dezvoltate şi ca incluziuni se evidenţiază picături de lipide şi granule PAS-pozitive. Celulele foliculare devin cubice, înalte sau prismatice, aşezate pe două rânduri, a căror secreţie conturează şi mai bine membrana pelucida de 1,5 µm (fig. 11.4 ; fig. 11.5). Foliculii secundari se caracterizează prin migrarea lor mai profundă în corionul citogen al cortexului ovarian.

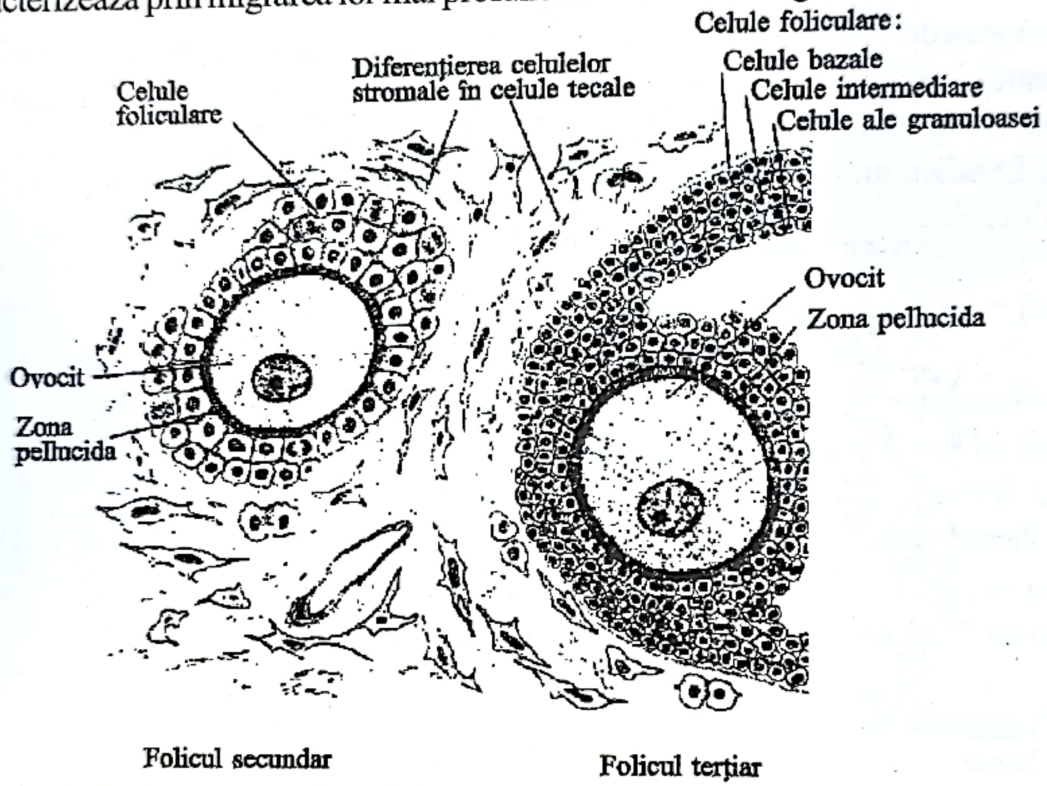

Fig. 11.4. Folicul secundar şi folicul terţiar ; diferenţierea celulelor stromale în celule tecale (teaca internă) *(Liebich, 1999)*

Foliculii terţiari sunt : foliculii cavitari incipienţi, cavitari propriu-zişi, maturi şi *dehiscenţi.*

Foliculii cavitari sunt caracterizaţi prin apariţia unei cavităţi printre celulele foliculare şi printr-o diferenţiere a ţesutului conjunctiv perifolicular sub forma a două straturi concentrice *(teaca internă* şi *teaca externă).* În acest stadiu ovogonia devine ovocit de ordinul I, cu dimensiunea de 100-120 µm, având membrana pelucida bine conturată, groasă de 2 µm şi PAS-pozitivă. Foliculii ajung în acest stadiu de foliculi cavitari în apropierea pubertăţii şi variază în funcţie de specie (fig. 11.6).

Scanned with OKEN Scanner

Celulele foliculare secretă şi în acest fel îşi fac apariţia spaţii mici neregulate, pline cu lichid folicular, care prin fuzionare dau naştere la o cavitate semilunară plină cu lichid folicular, numită *cavitatea foliculară*. Prin formarea acestei cavităţi, o parte din celulele foliculare sunt împinse spre periferie, unde se dispun pe mai multe rânduri pe membrana bazală Slawjansky, structurând granuloasa. Altă parte din celulele foliculare rămân în jurul ovocitului cu care proemină în cavitatea foliculului. Grupul de celule prin care ovocitul păstrează legătura cu granuloasa se numeşte *« discul proliger »* *(cumulus proliger sau ooforus),* iar celulele care se dispun în jurul ovocitului, structurează *corona radiata* (fig. 11.7).

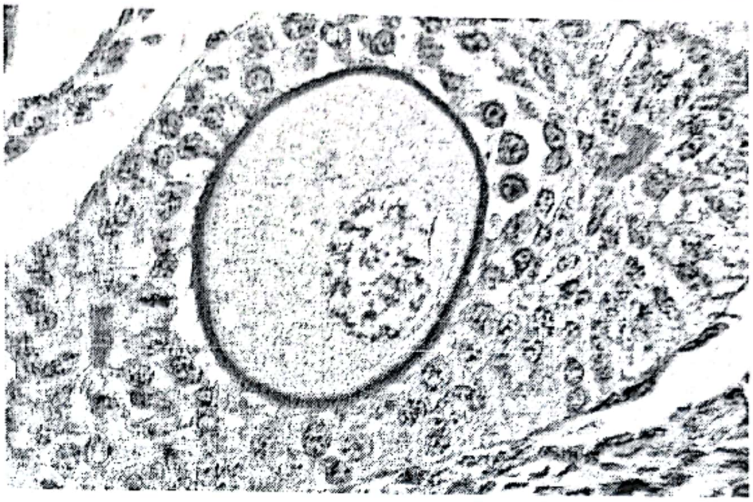

Fig. 11.5. Ovar de scroafă Marele alb: folicul secundar cu ovogonie. Col. PAS; x 200

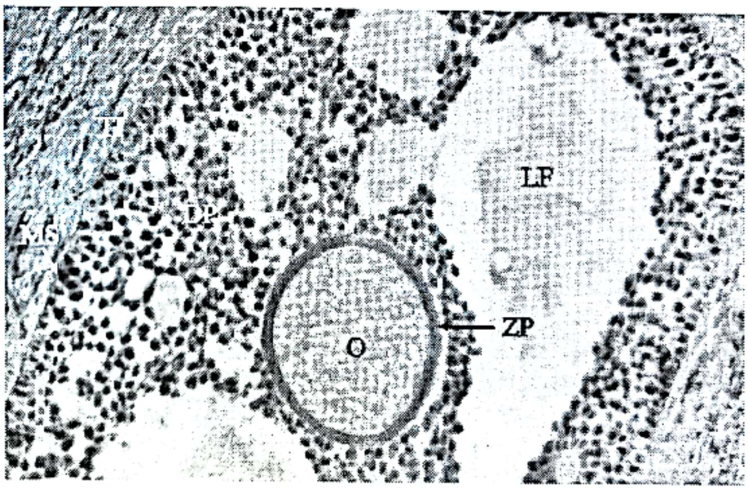

Fig. 11.6. Ovar de iepuroaică, folicul cavitar : O-ovocit I ; ZP-zona pelucida ; LF-lichid folicular în cavitatea foliculară ; DP-discul proliger ; G-granuloasa ; MS-membrana Slawjansky ; TI-teaca internă . Col. HEA ; x 80

În jurul membranei Slawjansky a foliculului cavitar, celulele mezenchimale şi fibroblastele se metaplaziază în celule tecale cu rol endocrin, formând astfel o adevărată *teacă internă,* la suine, leporide, ecvine şi carnasiere *(Cotea C., 1973).*

La ovine, în proporţii mai mici, aceste celule apar în apropierea membranei Slawjansky a foliculului cavitar şi de aceea la această specie nu putem vorbi de o teacă internă cu rol endocrin, ci de o glandă interstiţială *(Cotea C., 1973-1977).*

Teaca internă a foliculilor la speciile la care ea este prezentă, este foarte vascularizată dispunând de o bogată reţea de capilare la care au acces celulele endocrine în procesul lor secretor.

Scanned with OKEN Scanner

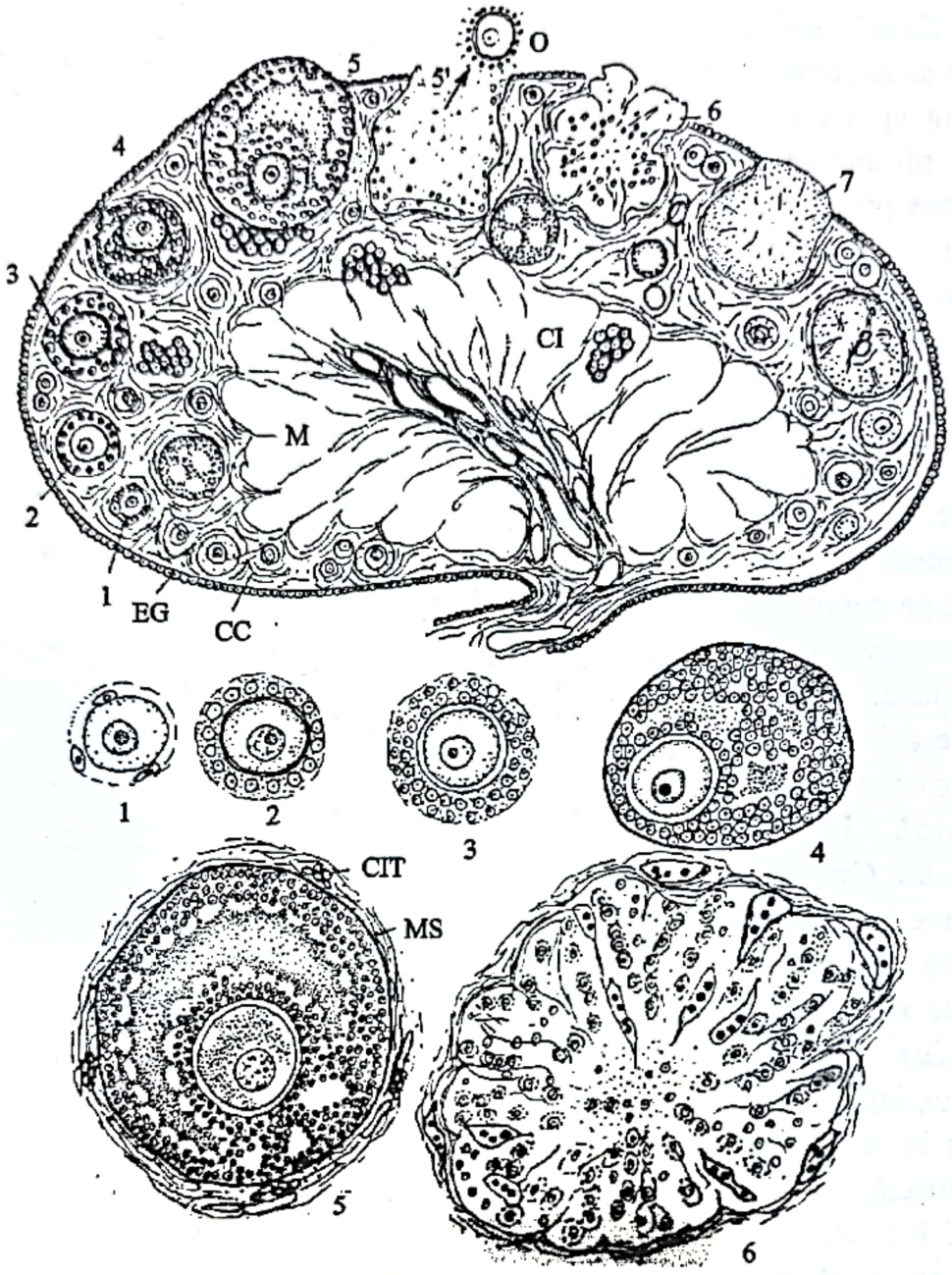

Fig. 11.7. Structura histologică a ovarului de oaie : C-corticala ; M-medulara ; EG-epiteliu germinativ ; CC-corionul citogen ; 1-folicul primordial ; 2-folicul primar ; 3-foliculi secundari ; 4-folicul pe cale de a deveni folicul cavitar ; 5-folicul matur ; 5'-folicul care a ovulat ; O-ovocit de ordinul II ; 6-corp luteal ciclic ; 7-corp luteal gestativ ; 8-corpus albicans ; CI-celule interstiţiale ; CIT-celule interstiţiale tecale

Teaca externă este de natură conjunctivă, mai puţin vascularizată, formată din fibre colagene dispuse în lamele concentrice şi fibrocite fusiforme. Ambele teci completează, susţin, protejează şi nutresc foliculul cavitar.

Foliculii maturi sau *foliculii Graaf* sunt mai mari, proemină la suprafaţa ovarului şi sunt variabili ca număr în funcţie de specie. Pentru speciile *politocice*

Scanned with OKEN Scanner

(eliberarea mai multor ovocite II), la suprafaţa ovarului se remarcă mai mulţi foliculi (suine, carnasiere, leporide), în timp ce la speciile *monotocice* (eliberarea unui singur ovocit II, în cazuri excepţionale două), se evidenţiază un singur folicul. Aceşti foliculi apar în ovarul femelelor, odată cu instalarea pubertăţii, în perioada genitală a acestora, în fazele ciclului sexual de proestrus şi estrus (fig. 11.8).

Fig. 11.8. Folicul matur la scroafă: CR-corona radiata ; DP-discul proliger ; G-granuloasa ; MS- membrana Slawjansky ; TI-teaca internă ; TE-teaca externă

Dezvoltarea foliculilor în ovarul femelelor este sub dependenţa hormonului adenohipofizar FSH şi acesta la rândul lui, este secretat sub acţiunea hormonului hipotalamic FSH-RH.

Ovocitul de ordinul I al foliculului matur este o celulă diploidă (2n), care creşte foarte mult în volum (135-180 µm), acumulând în ovoplasmă principii nutritivi, lipide şi glicoproteine. Nucleul este veziculos, de 25 µm, uşor excentric, nucleolat şi cu cromatină fină, granulară (fig. 11.9). În ovoplasmă se remarcă organite bine dezvoltate.

Datorită aspectului veziculos, nucleul a fost denumit *veziculă germinativă*, iar nucleolul - *pată germinativă*. În ovoplasmă, organitele ating stadiul final al diferenţierii lor. Aparatul Golgi este localizat perinuclear şi periferic, adaptare funcţională legată se pare atât de concentrarea substanţelor de rezervă (vitelus), cât şi în partea de conturare netă a zonei pelucida. Mitocondriile sunt numeroase, cu aspect caracteristic de «glugă», în apropierea cărora se remarcă un reticul endoplasmic granular cu elemente dispuse «lax» (REG lax). Ribozomii sunt dispuşi fie liberi, fie ataşaţi de pereţii reticulului

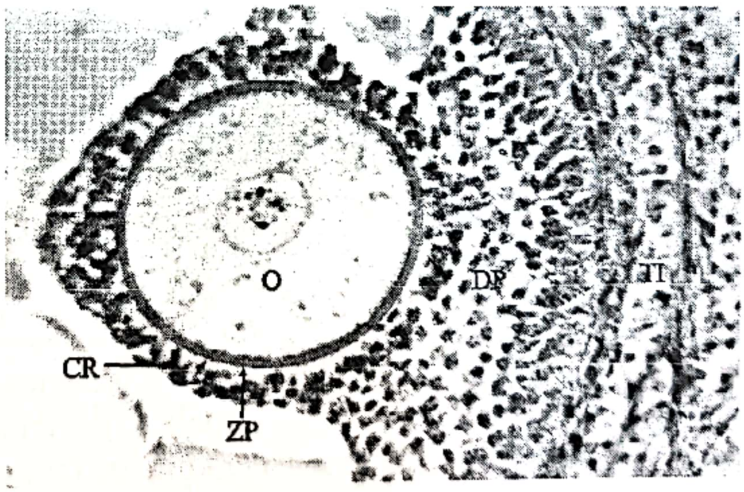

Fig. 11.9. Folicul matur din ovarul de scroafă Landrace, în estrus, în vârstă de 310 zile : O-ovocit ; ZP-zona pelucida ; CR-corona radiata ; DP-discul proliger ; TI-teaca internă.
Col. PAS ; x 200

Scanned with OKEN Scanner

endoplasmic granular. De asemenea, au fost observaţi numeroşi lizozomi primari şi corpi multiveziculari, urmare a pinocitozei intense întâlnită la membrana vitelină a ovocitului.

În ovoplasma periferică se remarcă formaţiuni membranoase de 0,1-0,3 µm, numite *granule corticale* ce conţin proteoglicani. Membrana plasmatică prezintă numeroşi microvili care se întrepătrund cu prelungirile celulelor din corona radiata sau realizează cu acestea joncţiuni de tip desmozomal. Aceste joncţiuni şi prezenţa veziculelor pinocitare la acest nivel, demonstrează preluarea materialului nutritiv din zona pelucida, ceea ce explică prezenţa granulelor corticale în ovoplasma periferică.

Membrana pelucidă este groasă de 3,5 µm, formată din proteoglicani şi cu aspect striat după fixare şi colorare. Electronomicroscopic, s-a demonstrat că aspectul striat se datorează microvililor celulelor din corona radiata şi ai membranei viteline (fig. 11.10).

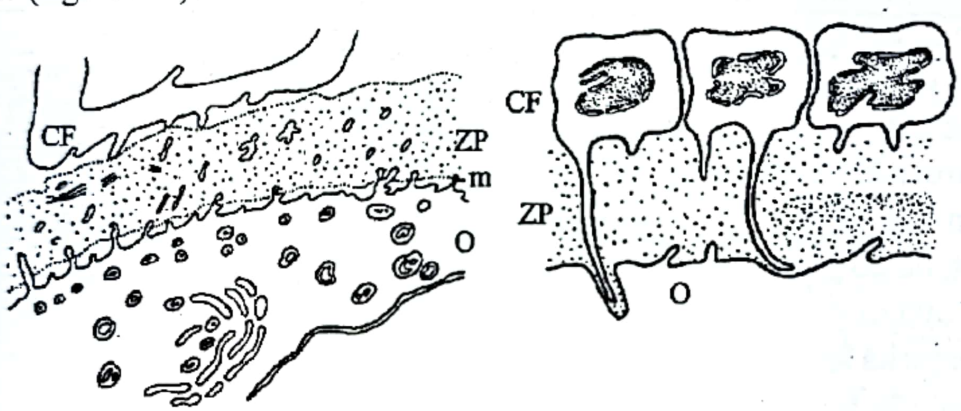

Fig. 11.10. Relaţia celulelor foliculare din corona radiata cu ovocitul de ordinul I la ME : CF-celula foliculară din corona radiata cu prelungiri ; ZP-zona pelucida ; m-microvilozităţi ; O-ovocit de ordinul I

Celulele foliculare ale coronei radiata au aspect de măciucă, sunt legate prin desmozomi între ele şi printr-un cement format din glicoproteine în compoziţia cărora predomină acidul hialuronic. Aceste celule prezintă caracteristici infrastructurale care sugerează o sinteză activă de material nutritiv (pe seama substanţelor din lichidul folicular, necesar ovocitului).

Spaţiile intercelulare ale celulelor granuloasei se lărgesc şi în acest mod se creează căi de comunicare între ovocit şi membrana Slawjansky. Prin aceste căi substanţele nutritive din vasele tecii interne (structurile foliculului delimitate de membrana Slawjansky nu sunt vascularizate), pot trece uşor până la ovocit şi vor fi preluate de aceasta prin pinocitoză, singura barieră (filtru) rămânând pentru ovocit zona pelucida.

Scanned with OKEN Scanner

Foliculii maturi, au aspectul unor vezicule, cu dimensiuni ce variază în funcție de specie: 10-15 mm la iapă, 12-15 mm la vacă, 7-8 mm la oaie, capră şi scroafă, 2-10 mm la cățea şi 1-2 mm la pisică.

La unele specii (pisică, nutrie şi iepuroaică) (fig. 11.11; fig. 11.12), au fost observați şi foliculi poliovocitari. Aceştia îşi urmează cursul normal de foliculi maturi şi dehiscenți, cu morfologia asemănătoare celor cu un singur ovocit descris anterior. Faptul că în corionul citogen al ovarului de nutrie se evidențiază cordoane formate din ovogonii şi celule vegetative demonstrează că, spre deosebire de mamiferele evoluate, morfogeneza ovarului de nutrie se opreşte în faza de cordoane celulare, ce oferă posibilitatea de formare a foliculilor poliovocitari prin alipirea şi apoi fuzionarea *foliculilor secundari* (fig. 11.13). Formarea foliculilor poliovocitari sugerează că maturarea ovocitelor la nutrie are loc cu economie de substanță corticală, dat fiind că femela manifestă estrus, la 4 zile după parturiție.

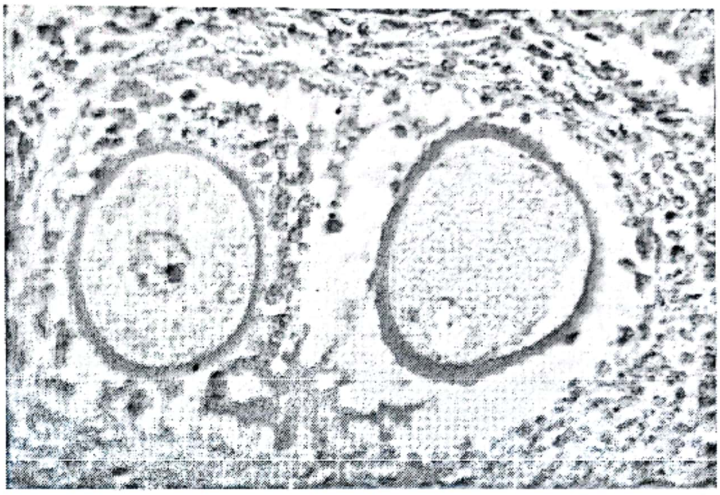

Fig. 11.11. Ovar de pisică: folicul cavitar cu două ovocite. Col. albastru-Alcian ; x 200

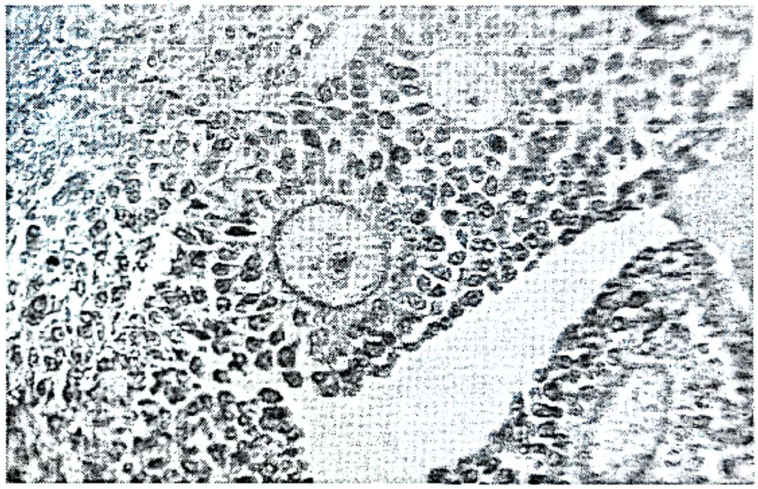

Fig. 11.12. Ovar de nutrie: folicul cavitar cu trei ovocite. Col. HEA ; x 200

Foliculii dehiscenți apar în ovarul femelelor în faza de estrus a ciclului sexual. Ea reprezintă faza finală a foliculogenezei şi se mai numesc *foliculi preovulatori*, deoarece urmează dehiscenței foliculare sau ovulației. Se deosebesc de foliculii maturi prin:

– *ovocitul de ordinul I (2n)* suferă diviziune reducțională şi în urma ei iau naştere două celule inegale ;

– *ovocitul de ordinul II,* celulă de talie mare 150-170 µm, haploidă (n) şi *primul globul polar* (celulă mică care va primi foarte puțină citoplasmă, încât nu se mai poate divide şi va degenera) ;

Scanned with OKEN Scanner

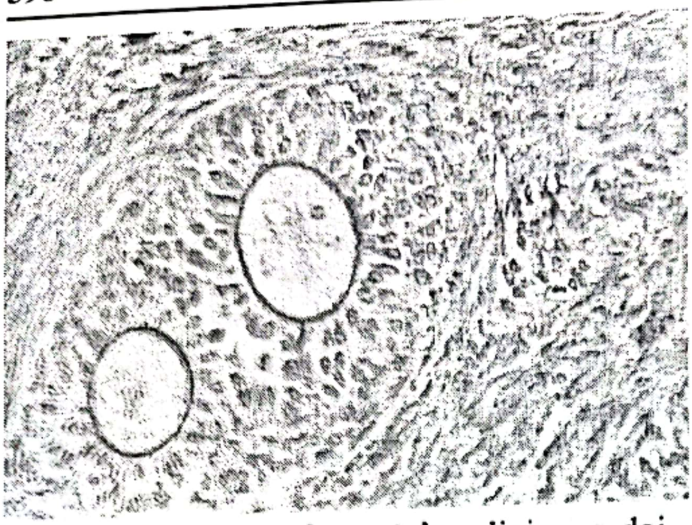

Fig. 11.13. Ovar de nutrie: alipirea a doi foliculi secundari pentru formarea unui folicul biovocitar. Col. HEA ; x 200

– *celulele discului proliger* încep să prezinte fenomene degenerative. Între ele apar spații neregulate pline cu lichid folicular, ceea ce slăbeşte considerabil legarea ovocitului de ordinul II prin discul proliger de peretele foliculului ;

– *lichidul folicular* este abundent şi ține sub tensiune pereții foliculului;

– *granuloasa* este formată din 2-3 rânduri de celule ce prezintă în citoplasmă mitocondrii numeroase, aparatul Golgi evident şi reticul endoplasmic neted, dezvoltat. Prezența acestui tip de reticul şi apariția incluziilor lipidice, sugerează elaborarea în aceste celule a hormonilor steroizi sexuali, în special a progesteronei, înainte de formarea corpului luteal progestativ;

– *teaca internă* cu celulele care conțin în cantități crescute incluzii implicate în steroidogeneză, ceea ce demonstrează elaborarea la un nivel ridicat a hormonilor estrogeni;

– *stigma* devine foarte evidentă, de aspect transparent şi înconjurată de o rețea de capilare dispuse radiar;

– *teaca externă* este mult subțiată în regiunea stigmei.

Sensul de evoluție fiziologică a foliculului dehiscent îl constituie ovulația. În cazuri patologice când ovulația nu are loc, femela prezintă călduri anovulatorii, iar foliculul dehiscent suferă o transformare chistică, devenind *foliculi chistici, foliculi hemoragici, foliculi plisați* sau *foliculi luteali chistici.* Aceştia continuă să secrete hormoni steroizi sexuali, în timp ce ovocitul degenerează.

11.1.3. Lichidul folicular

Lichidul folicular este foarte abundent, PAS-pozitiv şi în ceea ce priveşte originea şi compoziția la suine, cercetările au demonstrat că este un transsudat al plasmei sanguine la care se adaugă componentele elaborate de celulele granuloasei şi cele ale tecii interne. S-a demonstrat că lichidul folicular cristalizează diferit în funcție de faza ciclului sexual. Aspectele deosebite ale cristalizării lichidului folicular în proestrus şi estrus la femelele animalelor domestice sunt rezultatul

Scanned with OKEN Scanner

adăugării la extravazatele din plasmă, care sunt originea lichidului folicular, a hormonilor steroizi sexuali elaboraţi de celulele tecii interne.

Lichidul folicular la suine, constituie un mediu de cultură adecvat pentru foliculii ovarieni şi prin hormonii care îi conţin (hormoni steroizi sexuali şi gonadotropine), exercită o acţiune asupra peretelui folicular, mai ales în regiunea *stigmei*, o zonă mai vascularizată şi mai subţire a peretelui folicular, reprezentând locul pe unde se va produce *ovulaţia*.

În citoplasma celulelor granuloasei s-au evidenţiat: lipide, colesterol, grupări –COOH, esteri de colesterol, acid L-ascorbic, ceea ce demonstrează steroidogeneza.

Celulele granuloasei participă la formarea lichidului folicular prin pierderea parţială a citoplasmei şi prin exfoliere. Acest aspect se evidenţiază prin prezenţa în lichidul folicular a celulelor foliculare, a lipidelor, a proteinelor, a sferelor ocluze şi a corpilor multiveziculari.

11.1.4. Glanda interstiţială (tecală)

La suine, glanda interstiţială este reprezentată de totalitatea *tecilor interne* ale foliculilor maturi şi dehiscenţi, de aceea mai poartă denumirea de *glanda tecală* cu atribute endocrine, elaboratoare de hormoni estrogeni (fig. 11.14).

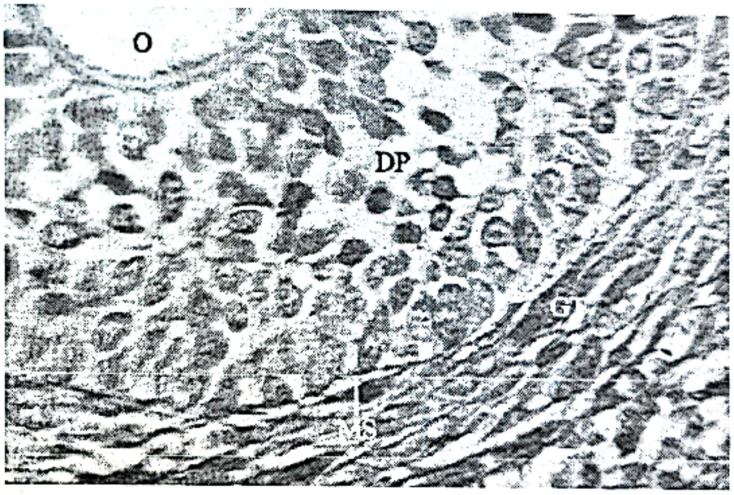

Fig. 11.14. Ovar de scroafă Marele alb 270 zile, în estrus, folicul matur : GT-glanda tecală ; MS-membrana Slawjansky ; DP-discul proliger ; O-ovocit II. Col. Novelli ; x 200

La ovine, glanda interstiţială este localizată atât în *teaca internă* cât şi în parenchimul ovarian la distanţă de foliculul matur (fig. 11.15).

În proestrus, la suine şi carnivore, în apropierea membranei Slawjansky, se remarcă celulele tecale şi numeroase celule mezenchimale pe cale de diferenţiere în celule tecale (fig. 11.16). Acestea sunt de dimensiuni de 8-10 µm, fusiforme, alungite sau neregulate, polarizate la capilarele sanguine de tip sinusoid, care sunt numeroase şi dilatate. Uneori aceste celule se organizează în şiraguri paralele cu membrana Slawjansky a foliculilor în creştere.

În estrus, celulele tecale sunt bine conturate, ovale, poligonale sau fusiforme, cu dimensiunea medie de 10-12 µm, cu citoplasma vacuolară şi nucleul veziculos,

Scanned with OKEN Scanner

Fig. 11.15. Ovar de oaie Karakul de 4 ani, în estrus : GI-glanda interstițială localizată la distanță față de foliculul matur, cu celule ce prezintă citoplasma de aspect spumos. Col. Novelli ; x 200

nucleolat şi bogat în cromatină. În coloraţia Papanicolau, citoplasma celulelor tecale se evidenţiază cu aspect mozaicat, dat de prezenţa zonelor oranjofile care alternează cu cele bazofile.

Celulele tecale, după dehiscenţa foliculului matur, pătrund în interiorul cavităţii acestuia şi împreună cu celulele granuloasei, prin metaplazie, organizează *corpul luteal ciclic*, corespunzător fazei de metestrus. Unele celule rămân la periferia parenchimului luteal ciclic, păstrând caracterele de celule tecale. De evidenţiat faptul că această teacă nu-şi păstrează integritatea în toate regiunile corpului luteal ciclic, ci ea apare discontinuă, dispărând pe porţiuni apreciabile.

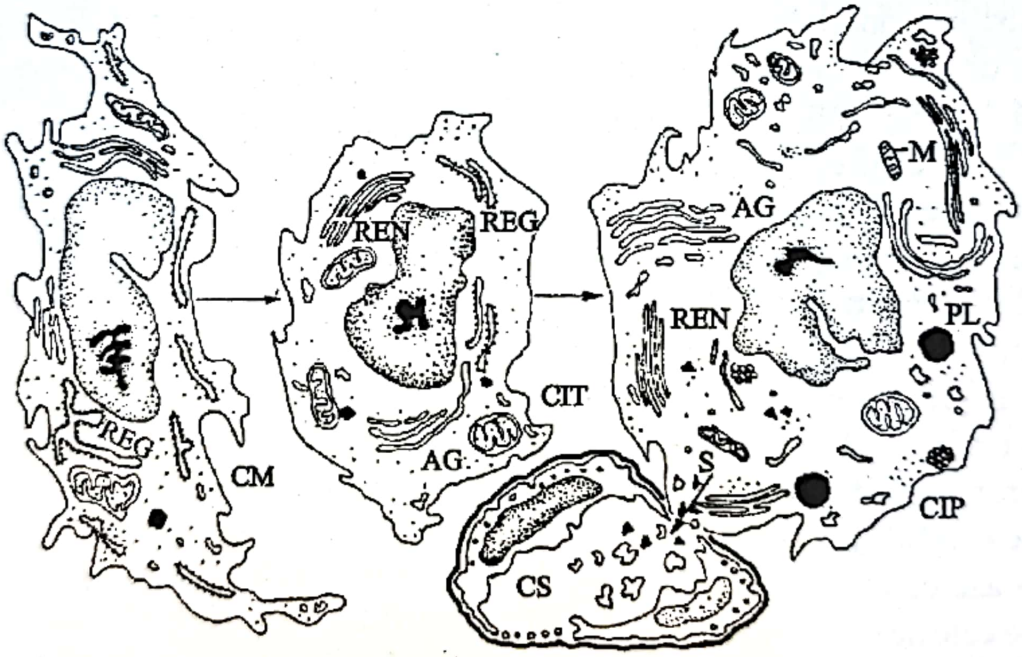

Fig. 11.16. Citogeneza celulelor interstiţiale din ovarul de oaie: CM-celula mezenchimală ; CIT-celula interstiţială tânără ; CIP-celula interstiţială propriu-zisă ; REG-reticul endoplasmic granular ; REN-reticul endoplasmic neted ; AG-aparat Golgi ; M-mitocondrii ; PL-picături de lipide ; S-secreţie endocrină ; CS-capilar sinusoid sanguin

Scanned with OKEN Scanner

Localizarea şi structurarea netă a celulelor interstiţiale tecale în apropierea membranei Slawjansky a foliculilor maturi şi la periferia corpilor luteali ciclici, demonstrează că glanda tecală ovariană la suine este dependentă de formaţiunile dinamice din aceasta (foliculii maturi şi corpii luteali ciclici), ceea ce ne determină să afirmăm că această glandă este legată de buna desfăşurare a funcţiei de reproducţie la suine.

În citoplasma celulelor tecale se evidenţiază: proteoglicani, acizi graşi, acetaţi, lipide, colesterol, esteri de colesterol, acid L-ascorbic. Aceste substanţe apar în cantitate crescută în citoplasma celulelor tecale ale corpilor luteali ciclici, corespunzători fazei de metestrus.

Evidenţierea funcţiilor carboxil, colesterolului şi esterilor de colesterol, acidului L-ascorbic în citoplasma celulelor tecale, demonstrează steroidogeneza în aceste celule. Într-adevăr, acetatul activ reprezintă prima etapă în steroidogeneză, iar colesterolul şi esterii acestuia sunt etape intermediare ale acestui proces, care se desfăşoară la nivel ridicat în celulele tecale, în fazele de proestrus şi estrus la suine.

Prezenţa acidului L-ascorbic în citoplasma celulelor tecale, indică intervenţia sa în steroidogeneză, prin catalizarea reacţiei la trecerea progesteronei în 17-hidroxi-progesteronă, sub acţiunea C_{21} steroid 17-hidroxilazei.

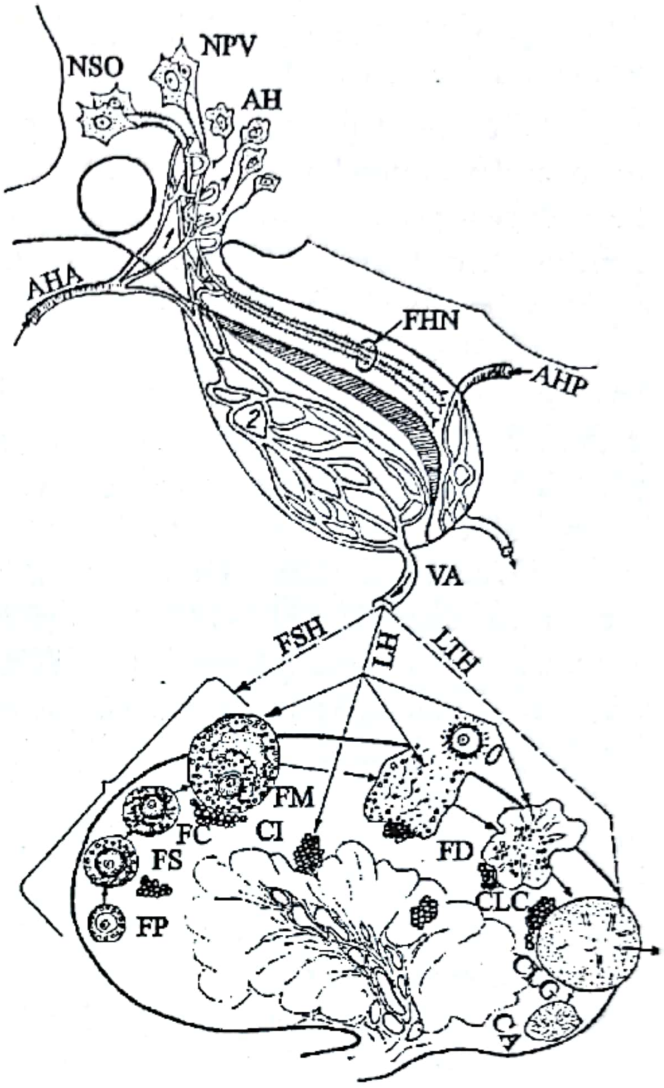

Fig. 11.17. Reglarea neurohormonală a ovarului la ovine. Hipotalamusul : NSO-nucleul supraoptic ; NPV-nucleul paraventricular ; AH-aria hipofizotropă cu neuronii care produc hormoni de eliberare (FSH-RH şi LH-RH) şi hormoni de inhibare (P-IH) ; AHA-artera hipofizară anterioară ; AHP-artera hipofizară posterioară ; FHN-fasciculul hipotalamo-neurohipofizar ; Sistemul port Popa-Fielding format din primul plex de capilare (1) din EM şi al 2-lea plex de capilare (2) din adenohipofiză ; VH-vena hipofizară. Ovarul : FP-foliculul primar ; FS-foliculul secundar ; FC-folicul cavitar ; FM-folicul matur ; FD-folicul care a suferit dehiscenţa; O-ovocit de ordinul II cu corona radiata; CLC-corp luteal ciclic; CLG-corp luteal gestativ; CA-corpus albicans; CI-celule interstiţiale

Scanned with OKEN Scanner

11.1.5. Foliculogeneza în corelație cu citologia adenohipofizei

În cadrul etapelor foliculogenezei, componentele morfologice ale foliculilor din ovarul mamiferelor sunt supuse unor transformări cu implicații în reproducție. Foliculogeneza din ovarul femelelor și elaborarea hormonilor steroizi sexuali sunt dependente de hormonii hipotalamici și hipofizari (fig. 11.17).

Dimensiunile ovogoniilor, ovocitelor, membranei pelucide și a celulelor foliculare în cadrul foliculogenezei în ovarul suinelor femele din rasa Marele alb în vârstă de 1-285 zile sunt redate în tabelul 11.1. Ovogonia crește în volum de la 22,5-32,5 µm în cadrul foliculului primordial din ovarul femelei în vârstă de 1 zi, până la 135,5-180,0 µm în stadiul de ovocit II, corespunzător foliculului matur din ovarul femelei în estrus.

Ovocitul de ordinul I din foliculul cavitar propriu-zis al femelei în estrus are dimensiunea de 121,5-137,5 µm și trecerea lui în ovocit II se face prin acumularea în ovoplasmă de incluzii (proteoglicani și lipide), care determină creșterea în volum. Trecerea în ovocit de ordinul II se face prin meioză, când se elimină primul *globul polar* și astfel devine o celulă haploidă cu « n » cromozomi și cu un volum mai mic (150,5-170,0 µm). În cadrul foliculilor primordiali din ovarul femelei de 1 zi, ovogoniile sunt mici, lipsite de membrană pelucida și înconjurate de celule foliculare aplatizate. La vârsta de 35 de zile, în ovarul femelei apar foliculi secundari, la care ovogonia are dimensiuni mai mari (47,5-65,0 µm) și începe să se schițeze membrana pelucida (0,25-0,50 µm) prin contribuția celulelor foliculare structurate pe două rânduri. Nucleul viitorului gamet sexual femel crește în volum de la 10,5-12,5 µm la ovogonia foliculului primordial până la 30,5-40,5 µm la ovocitul de ordinul II al foliculului dehiscent.

Tabelul 11.1. ***Dimensiunile unor structuri histologice în cadrul foliculogenezei, în ovarul suinelor femele din rasa Marele alb în vârstă de 1-285 zile (în µm)***

Fazele foliculogenezei	*Ovogonie, ovocit*		*Membrana pelucida*	*Celule foliculare*	
	Celula	*Nucleul*		*Celula*	*Nucleul*
Foliculi primordiali	22,5-32,5	10,5-12,5	–	2,5	1,2
Foliculi primari	47,5-65,0	15,5-18,0	0,5-0,8	6,5	2,5-3,5
Foliculi secundari	40,5-98,5	18,5-19,0	1,5-2,1	6,5	3,5-4,0
Foliculi cavitari incipienți	101,5-117,0	19,0-25,5	2,0-2,7	10,0-11,7	7,0
Foliculi cavitari propriu-ziși	121,5-137,5	19,5-28,5	2,5-3,8	11,5-12,5	7,5-8,0
Foliculi maturi	135,5-180,0	25,5-36,5	3,5-4,5	12,5-14,0	7,5-8,0
Foliculi dehiscenți	150,5-170,0	30,5-40,5	4,0-5,5	12,5-14,5	7,5-8,0

Scanned with OKEN Scanner

În cadrul foliculogenezei, în ovarul suinelor femele din rasa Marele alb, în vârstă de 170-285 zile, în proestrus şi estrus au fost urmărite principalele etape. Astfel, foliculii primari se caracterizează prin organizarea lor sub formă de cordoane în corionul citogen al ovarului (planşa I.1).

Uneori aceşti foliculi apar solitari. Celulele foliculare sunt aplatizate în jurul ovogoniei care are dimensiunea de 47,5-65,0 µm. În cazul în care foliculii primari se dispun în cordoane, ovogoniile sunt lipsite de membrana pelucida. În momentul când începe desprinderea foliculilor primari din cordoane, celulele foliculare încep să elaboreze membrana pelucida care apare subţire de 0,5 µm (planşa I.2), iar celulele foliculare din jur, devin cubice. Foliculul secundar are celulele foliculare dispuse pe două-trei rânduri, ovogonia având dimensiunea de 40,5-98,5 µm, iar membrana pelucida este de 1,5-2,1 µm (planşa I.3). Celulele foliculare sunt delimitate de corionul citogen din jur prin membrana Slawjansky. Apariţia lichidului folicular PAS-pozitiv sub formă de lacune printre celulele foliculare, marchează prima fază în apariţia foliculilor cavitari incipienţi (planşa I, 4, 5, 6). Ovocitele de ordinul I în acest caz au dimensiunea de 101,5-117,0 µm, cu nucleul veziculos, de 19,0-25,5 µm. Membrana pelucida este mai groasă, de 2,0-2,7 µm şi PAS-pozitivă. Pe măsură ce se acumulează lichid folicular, lacunele confluează şi structurează *antrumul foliculilor cavitari propriu-zişi* (planşa I.7). În acest mod se organizează discul proliger cu ovocitul de ordinul I, în jurul căruia se dispune corona radiata, granuloasa, membrana Slawjansky, teaca internă şi cea externă.

Începând cu această etapă, se prezintă principalele structuri histologice ale foliculilor *(ovocit, membrana pelucida, corona radiata, cumulus proliger, lichid folicular, granuloasă* şi *teaca internă)* sub aspect citochimic şi histochimic (tabelul 11.2).

Tabelul 11.2. ***Prezenţa proteoglicanilor şi lipidelor în componentele histologice ale foliculilor*), la suine femele în vârstă de 170-285 zile***

Componentele foliculului	*Proteoglicani*			*Lipide*		
	FC	FM	FD	FC	FM	FD
Ovocit	++	++	+++	++	+++	++++
Membrana pelucida	+++	++++	++++	–	–	–
Corona radiata	+	++	++	++	+++	+++
Cumulus proliger	+	++	+++	++	+++	+++
Lichid folicular	++++	++++	++++	+	+	+
Granuloasă	+	+	+	+++	+++	++++
Teacă internă	±	±	+	+++	++++	++++

*) FC - folicul cavitar; FM - folicul matur; FD - folicul dehiscent

**) – lipsă; ± cantitate foarte redusă; + cantitate redusă; ++ cantitate moderată; +++ cantitate crescută; ++++ cantitate foarte crescută

Scanned with OKEN Scanner

Tabelul 11.3. ***Numărul foliculilor maturi şi al corpilor luteali involutivi din ovarul a 20 suine femele din rasa Marele alb în estrus în vârstă de 170-285 zile***

Vârsta femelelor în zile	*Număr femele*	*Nr. foliculi maturi în ovar*		*Nr. corpilor luteali involutivi în ovar*	
		Ovar drept	*Ovar stâng*	*Ovar drept*	*Ovar stâng*
170-195	5	4-6	5-7	3-5	5-7
205-225	5	4-7	6-9	4-6	5-7
235-255	5	5-7	7-11	4-6	5-8
260-285	5	6-9	8-12	4-8	6-9

Se constată că, viitorul gamet sexual deşi este de tip oligolecit, acumulează în ovoplasmă proteoglicani, lipide şi acid L-ascorbic, ceea ce determină creşterea în volum de la 121,5-137,5 µm (ovocit de ordinul I în cadrul foliculului cavitar propriu-zis) la 135,5-180,0 µm (*ovocitul de ordinul II*, corespunzător foliculului matur) (planşa I/8). Membrana pelucida din jurul ovocitului II este PAS-pozitivă şi uniformă ca grosime (3,5-4,5 µm). Celulele foliculare structurează corona radiata pe unu-două rânduri (planşa II, 9, 10, 11, 12, 13). În cadrul foliculului dehiscent, membrana pelucida este mai groasă, de 4,0-5,5 µm, iar celulele foliculare structurează o corona radiata evidentă (planşa II, 14, 15, 16). În această fază, celulele tecale şi celulele granuloasei acumulează în citoplasmă cantităţi crescute de lipide (colesterol, esteri de colesterol, grupări –COOH ale acizilor graşi) şi acid L-ascorbic, care constituie substratul pentru elaborarea hormonilor estrogeni, necesari în faza de estrus la suinele femele.

În tabelul 11.3 se prezintă numărul foliculilor maturi şi al corpilor luteali involutivi din organul a 20 suine femele din rasa Marele alb, în vârstă de 170-285 zile.

Ovarul stâng conţine mai mulţi foliculi maturi decât cel drept şi, implicit, corpi luteali involutivi. Începând cu vârsta de peste 250 zile, femelele din rasa Marele alb în estrus prezintă pe ovare un număr mai mare de foliculi maturi, ceea ce recomandă ca începând cu această vârstă să fie date la prima montă.

În populaţia cromofilă a adenohipofizei la suinele femele în estrus, pentru vârstele cercetate, predomină celulele gama-LH (25-35 %). În proporţie ridicată se evidenţiază şi celulele beta-FSH (16-20 %), care prin FSH-ul elaborat au pregătit maturarea foliculilor ovarieni (tabelul 11.4). Procentul ridicat al celulelor gama-LH se explică prin aportul lor la elaborarea unei cantităţi crescute de LH necesar în dehiscenţa foliculilor ovarieni în faza de estrus. Celelalte celule delta-TSH, alfa-STH, eta-LTH şi epsilon-ACTH nu prezintă variaţii deosebite în estrus la suinele femele, în funcţie de vârstă. De remarcat prezenţa celulelor cromofobe degranulate (2-5 %), care sunt interpretate ca celule gama-LH care au elaborat hormonul şi astfel, apar cu citoplasma clară.

Scanned with OKEN Scanner

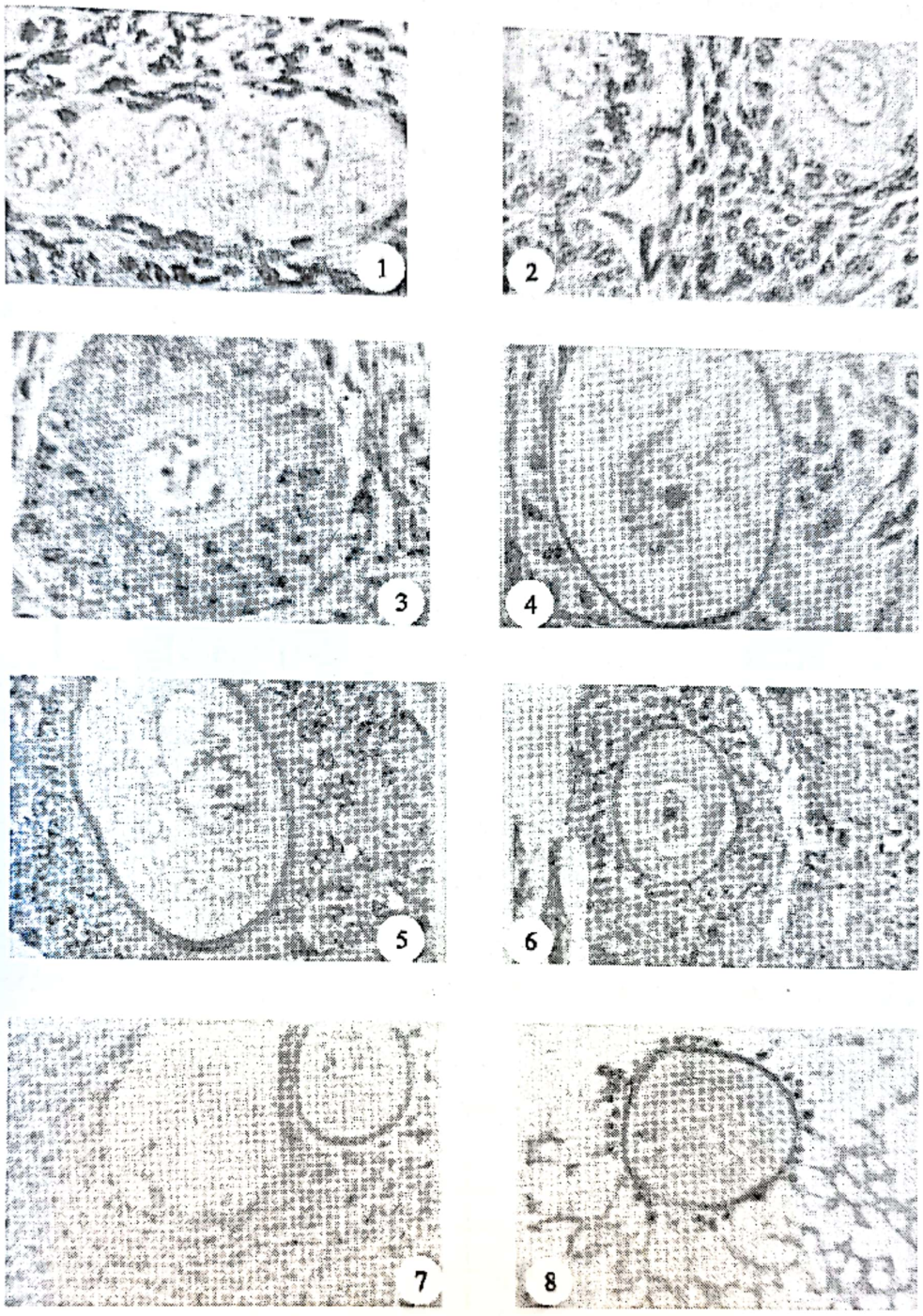

Planşa I – Ovogeneza în cadrul foliculilor din ovarul suinelor femele din rasa Marele alb: 1-foliculi primari în cordon; 2-folicul primar desprins din cordon; 3-folicul secundar; 4,5,6-începutul elaborării lichidului folicular printre celulele foliculare; 7-folicul cavitar; 8-ovocit de ordinul II în cavitatea foliculului matur dehiscent.
Col. PAS; x 200; x 400

Scanned with OKEN Scanner

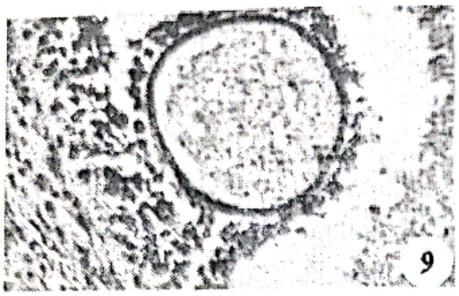

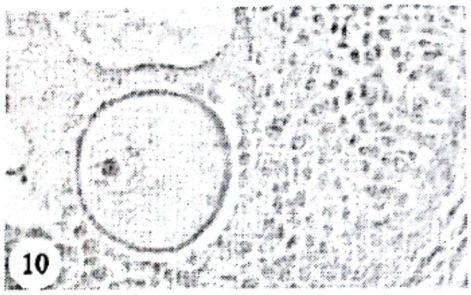

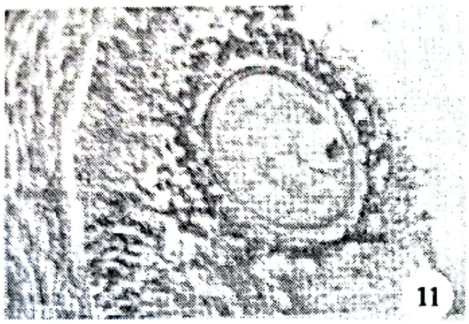

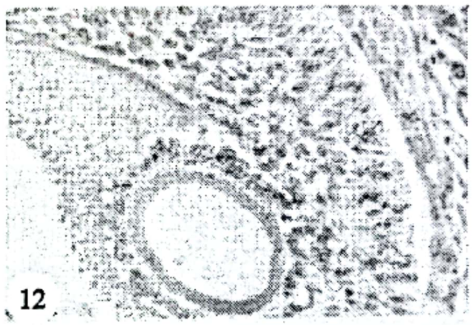

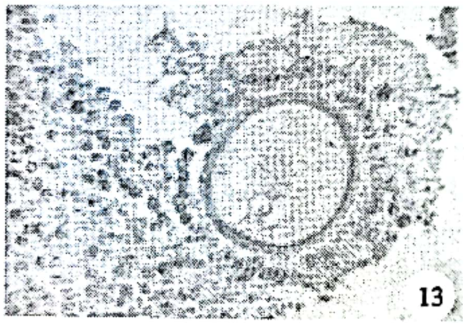

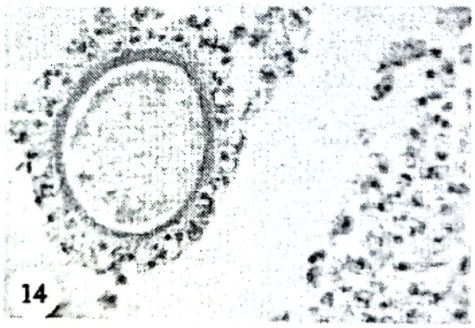

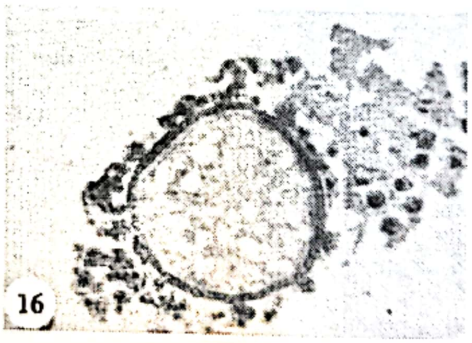

Planșa II – Morfologia ovocitului de ordinul II în cadrul foliculilor ovarieni la suinele femele din rasa Marele alb în estrus: 9, 10, 11, 12, 13 – ovocite II în foliculi maturi; 14, 15, 16 – ovocite de ordinul II în foliculi dehiscenți. Col. PAS; x 200

Scanned with OKEN Scanner

Urmărind aspectele de dinamică celulară, la celula cromofilă gama-LH (tabelul 11.5), se constată predominarea funcţiei maxime (44,0-58,8 %) la toate vârstele. Aceasta poate fi interpretată prin degranularea lor totală în vederea realizării unui nivel ridicat de LH necesar în estrus la suinele femele. La vârsta de 260-285 zile se remarcă procentul cel mai ridicat de celule gama-LH cu funcţie maximă (58,8 %), ceea ce demonstrează că la vârsta de peste opt luni, sub aspect endocrin aportul adenohipofizei este eficient în vederea elaborării la un nivel mai ridicat al LH-ului, pentru a realiza dehiscenţa unui număr mai mare de foliculi ovarieni.

Aspectele de citoliză întâlnite la vârstele de 235-255 zile (8,5 %) şi la 260-285 zile (5,9 %), se explică prin modul de secreţie holocrin al celulelor gama-LH, care asigură un nivel crescut de LH.

Tabelul 11.4. ***Procentul celulelor din adenohipofiza suinelor femele din rasa Marele alb în estrus, în vârstă de 170-285 zile***

Vârsta (zile)	*Nr. femele*	*Tipuri celulare %*							
		Glicoprotidice			*Neglicoprotidice*			*Cromofobe* *)	
		â-FSH	*γ-LH*	*δ-TSH*	*α-STH*	*η-LTH*	*ε-ACTH*	*D*	*P*
170-195	5	16	25	11	15	11	10	–	2
205-225	5	18	28	10	12	12	11	4	5
235-255	5	20	35	8	10	10	12	2	3
260-285	5	19	34	9	8	13	9	5	3

*) D = degranulate; P = primordiale. S-au urmărit câte 100 celule pentru fiecare caz

Tabelul 11.5. ***Dinamica procentuală a celulei gama-LH în adenohipofiza suinelor femele din rasa Marele alb în estrus, în vârstă de 170-285 zile***

Faza celulei gama-LH	*Vârsta în zile*			
	170-195	**205-225**	**235-255**	**260-285**
Funcţie maximă	44,0	46,3	57,2	58,8
Funcţie medie	16,0	21,4	11,5	11,8
Funcţie minimă	20,0	10,7	8,5	5,9
Mitoză	16,0	18,0	11,4	14,7
Intercineză	4,0	3,6	2,9	2,9
Picnoză	–	–	–	–
Citoliză	–	–	8,5	5,9

11.1.6. Rezerva de foliculi şi foliculul ovulator

Rezerva de foliculi este diferită de la specie la specie. Există însă diferenţieri importante chiar în cadrul rasei. Astfel, la oile Ile de France adulte la o vârstă identică (2 ani), populaţia foliculară totală variază de la 20.000 la 86.000 foliculi.

Scanned with OKEN Scanner

În faza preovulatorie, creşterea foliculului (sau foliculilor) este variabilă: cu trei zile înaintea estrului (la vacă), foliculul măsoară 6-11 mm; mărimea maximă se observă înaintea ovulaţiei (în medie 16-20 mm, până la 18,5 mm). Viteza de creştere este şi ea diferită, fiind mai mare în ultima etapă - de la 1 la 4 mm în 24 ore.

Talia maximă a foliculului ovulator este şi ea diferită: 8 mm la oaie, 16-20 mm la femeie. Principalele caracteristici fiziologice ale foliculului ovulator pot fi sintetizate astfel (Thibault, 1991):

- un raport estradiol/estrogeni şi estradiol/progesteron crescut în lichidul folicular. O proporţie inversă se găseşte în foliculul atretic;
- prezenţa receptorilor LH în granuloasă (ei sunt absenţi sau nu sunt funcţionali în foliculii atretici);
- producţia ridicată de inhibină;
- un flux sanguin mai crescut decât al foliculului atretic.

Foliculii ovulatori au o dinamică diferită în funcţie de specie: la femeie şi şobolan ovarul nu are foliculi ovulatori decât înainte de perioada preovulatorie; la vacă, oaie şi iapă populaţia foliculilor ovulatori se reînnoieşte în cadrul unui ciclu, printr-o succesiune de creşteri şi regresii foliculare denumite *"val"*.

La vaci, durata unui val este de 6-10 zile şi există două-trei asemenea valuri, pe un ciclu, asemănător şi la oaie. Aceste valuri se produc la întâmplare pe cele două ovare. Aceşti foliculi mari în cursul "valurilor" sunt identici morfologic şi ca receptivitate la LH, cu foliculii ovulatori din faza foliculară, dar producerea de estradiol este limitată.

Dezvoltarea foliculară urmăreşte o anumită cinetică. În acest sens, dinamica se orientează în trei direcţii distincte: *alegerea* (recrutarea) foliculilor, *selecţia* acestora şi fenomenul *dominanţei.*

Aceste trei procese au putut fi controlate histologic şi "in vivo" (prin ecografie la vacă şi oaie).

Controlul creşterii foliculare este asigurat de către hormonii gonadotropi (FSH şi LH), demonstrat de faptul că după hipofizectomie sau imunizare pentru GnRH se întrerupe creşterea foliculară.

Controlul "alegerii". Prin inoculările de două ori pe zi a FSH-ului la şoarecii hipogonadieni, timp de 4 zile, se induce alegerea şi dezvoltarea foliculilor antrali *(Goufon A., citat de Thibault, 1991).*

Controlul selecţiei. Dezvoltarea mai multor foliculi "aleşi" este însoţită de o creştere a producţiei de estradiol. Paralel se constată o creştere corespunzătoare de *inhibină.*

Interacţiunea acestor doi factori de recontrol (a căror importanţă variază de la specie la specie) asupra secreţiei de FSH, produce o reducere progresivă a nivelului acestui hormon, reducere care este responsabilă de selecţie.

Scanned with OKEN Scanner

Când concentrația de FSH atinge valori inferioare celor care au indus alegerea, aceştia se opresc şi excedentul de foliculi dintre cei aleşi intră în atrezie.

Controlul dominanței. Cu toate că nivelul de FSH diminuă, foliculul dominant persistă, căci necesarul lui de FSH este redus. Diminuarea FSH se constată cu aproximativ 5 zile înaintea vârfului preovulator.

Trei factori pot explica aptitudinea foliculului dominant de a supraviețui într-un titru sărac de FSH *(Thibault, 1991):*

- aprovizionarea preferențială în gonadotropi;
- apariția receptorilor pentru LH;
- amplificarea răspunsului la acțiunea FSH-ului.

Înainte de a descrie dehiscența foliculară (ovulația), considerăm necesară prezentarea modificărilor morfologice a foliculilor, care după ce ating un anumit stadiu de evoluție îşi încep involuția. În acest fenomen se observă dispariția ovocitului, iar compensator, alte structuri se hipertrofiază (teaca internă), fenomen cunoscut sub denumirea de *atrezie foliculară.*

11.1.7. Atrezia foliculară

Atrezia foliculară este un fenomen fiziologic care are loc în timpul foliculogenezei şi se produce în majoritatea foliculilor care însoțesc foliculul dominant. Primele manifestări ale acestui proces de degenerare a foliculilor se observă la nivelul granuloasei, a căror celule suferă procese de picnoză, cariorexă şi carioliză. Pe măsură ce acestea înaintează în necrobioză, se desprind şi ajung în lichidul folicular ce ia un aspect lactescent, iar celulele tecii interne se micşorează şi iau forma rotundă.

Atrezia afectează peste 50% din foliculii al căror diametru depăşeşte 1 mm, în aşa fel încât doar unul din 2000 ajunge în stadiul preovulator. Pot fi afectați foliculii aflați în toate stadiile evolutive.

Aprecierea gradului de degenerare foliculară se face prin metode histochimice, biochimice şi fiziologice, fiind sigură atunci când se constată modificări evidente ale peretelui folicular (colabare, contractare, degenerarea chistică, micşorarea şi rotunjirea celulelor tecii interne).

În ultimul stadiu al atreziei, foliculii îşi reduc dimensiunea, straturile celulare se dezorganizează datorită hialinizării, în aşa fel încât treptat structurile foliculului dispar.

Formele de foliculi involutivi cele mai frecvent întâlnite sunt reprezentate de *foliculii chistici* şi *plisați,* care rezultă în principal din foliculii dehiscenți care nu pot ovula. Raportul între cei normali şi atrezici se menține constant.

Scanned with OKEN Scanner

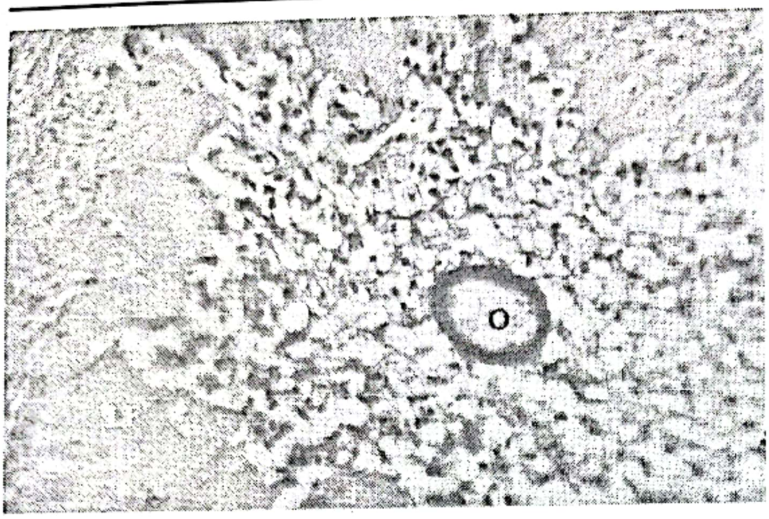

Fig. 11.18. Folicul plisat din ovarul de vacă Holstein, în vârstă de 11 ani : O-ovocit în necrobioză înconjurat de numeroase celule foliculare exfoliate din granuloasă şi din corona radiata ; LF-lichid folicular dens. Col. PAS ; x 100



Fig. 11.19. Ovar de scroafă Marele alb în vârstă de 3 ani : folicul hemoragic cu hipertrofierea tecii interne (TI) şi prezenţa a numeroase vase sanguine. Col. Papanicolau ; x 80

Foliculii plisaţi se formează prin resorbţia lichidului folicular şi plisarea straturilor intrafoliculare care secretă progesteron, iar cei chistici estrogeni.

În toate cazurile de atrezie foliculară, ovocitul degenerează ultimul, ceea ce a făcut să fie denumită *"celula minune"* (fig. 11.18).

Foliculii involutivi pot fi sub aspect morfofiziologic şi histochimic de mai multe tipuri:

- *foliculii atretici*, sunt foliculii intraţi în atrezie foliculară, care începe încă din viaţa intrauterină;
- *foliculii chistici*, provin din foliculii maturi nedehiscenţi, fenomen asociat cu o creştere de FSH;
- *foliculii hemoragici*, prezenţi mai ales la suine ca urmare a unui exces de FSH şi absenţei de LH, teaca internă a acestor foliculi este foarte dezvoltată cu numeroase celule încărcate cu incluzii, ceea ce demonstrează *steroidogeneza (Cotea C., 1992)* (fig. 11.19);
- *foliculii plisaţi* sunt acei foliculi maturi care nefiind dehiscenţi, lichidul folicular este în cantitate redusă, fenomen ce a indus plisarea pereţilor foliculari. Ei au contur neregulat şi se remarcă prin hipertrofia celulelor tecii interne;
- *foliculii luteali chistici* provin tot dintr-un folicul matur, dar care nu ovulează. La acest tip de chişti, celulele granuloasei se metaplaziază, devin active prin elaborarea unor cantităţi crescute de progesteron (teaca internă, prin celulele sale îşi încetează activitatea) *(Cotea C., 1992)*.

Scanned with OKEN Scanner

11.1.8. Ovulația

Ovulația reprezintă procesul fiziologic de eliminare a ovocitului de ordinul II prin dehiscența foliculară, urmată de captarea lui în pavilionul trompei (fig. 11.20). În urma ovulației, ovocitul de ordinul II este eliminat din foliculul dehiscent fiind înconjurat de celule foliculare ale coronei radiata și însoțit de o cantitate apreciabilă de lichid folicular.

Teoriile clasice cu privire la explicarea mecanismului de ovulație, atribuiau un rol important în declanşarea acestui fenomen, acumulării subite de lichid folicular care măreşte presiunea intrafoliculară şi modificările capilarelor sanguine care slăbesc rezistența peretelui folicular.

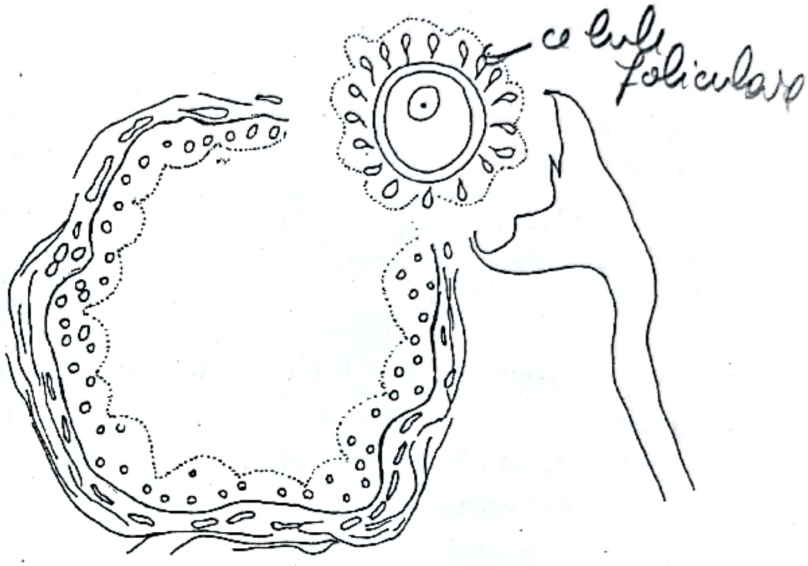

Fig. 11.20. Dehiscența foliculară la scroafă

O altă teorie, dar căreia i s-a acordat multă atenție în ultimii ani, reprezintă ideea că foliculul se rupe când țesutul muscular neted din jurul foliculului începe să se contracte.

În prezent, acestor factori li se recunoaşte numai un rol secundar. Pe baza cercetărilor recente de histochimie, biochimie şi microscopie electronică, se consideră că ovulația are loc pe baza unor mecanisme predominant enzimatice, dependente de hormonii gonadotropi.

Ovulația este un fenomen complex în care procesele de integrare şi reglare nervoasă joacă un rol fundamental. Acest fenomen este dominat de interactivarea coordonată dintre SNC şi sistemul endocrin.

Sistemul de reglare şi control al ovulației este supraetajat, autoreglabil pe axa *cortex-hipotalamus-hipofiză-ovar.*

Centrii care reglează fenomenul ovulației sunt situați în *hipotalamus.*

Durata ovulației este dependentă de raportul cantitativ şi în timp între hormonii *FSH* şi *LH.* Valul de LH stimulează celulele foliculare pentru producerea de prostaglandine - $F_{2\alpha}$ ($PGF_{2\alpha}$) şi E_2 (PGE_2), inducând eliberarea colagenazelor.

În procesul ovulației se disting două etape:

- dehiscența foliculară ca urmare a ruperii peretelui folicular, la nivelul stigmei;
- expulzarea ovocitului II împreună cu o cantitate de lichid folicular şi la unele specii împreună cu *"corona radiata"*.

Scanned with OKEN Scanner

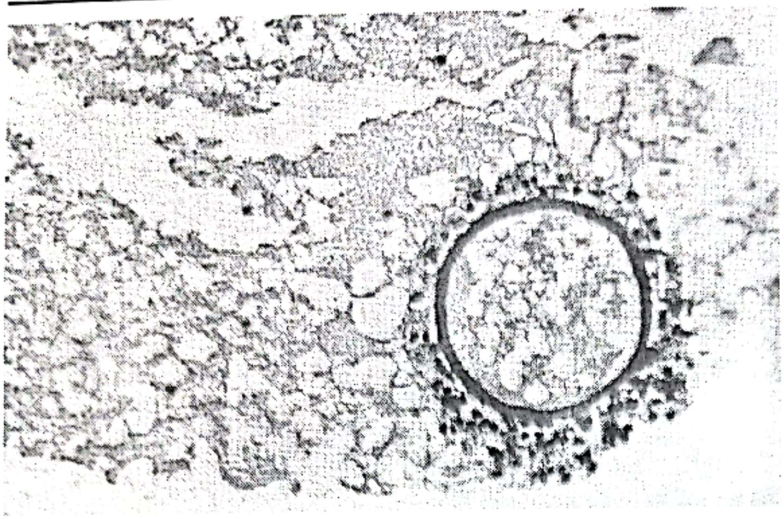

Fig. 11.21. Ovar de scroafă, Marele alb, în vârstă de 2 ani: folicul dehiscent cu ovocitul desprins din discul proliger. Col. PAS; x 200

În perioada preovulatorie, la nivelul foliculului dehiscent au loc o serie de procese de ordin morfofiziologic, biochimic, enzimatic, etc.

Fenomenul ovulației a încercat să fie explicat prin mai multe teorii:

a) Teoria endosmozei - explică creşterea presiunii lichidului folicular, ca factor mecanic ce contribuie la expulzarea ovocitului de ordinul II (fig. 11.21); în pregătirea ovulației intervine activ sistemul vascular ovarian. Are loc o creştere evidentă a circulației intraovariene, asociată cu hiperemie, creşterea permeabilității vasculare foliculare, apariția unui edem folicular.

b) Teoria enzimatică - recunoaşte o depolimerizare a glicoproteinelor prin *hialuroniatliază (hialuronidază),* alterându-se astfel peretele folicular, sincronă cu intervenția colagenazei produse sub influența LH . Această enzimă este indusă de către celulele foliculare care sintetizează prostaglandinele $F_{2\alpha}$ şi E_2 ($PGF_{2\alpha}$ şi PGE_2). Colagenaza este secretată sub impulsul $PGF_{2\alpha}$.

De asemenea, valul de FSH stimulează granuloasa, celulele acesteia eliberând o altă enzimă proteolitică *«plasminogen activator»,* care contribuie la slăbirea peretelui folicular şi ruperea acestuia.

Enzimele sunt secretate activ în jurul unor anumite zone «puncte de ovulație» sau *«stigmă».*

Înainte de ovulație, straturile epiteliale şi fibroelastice ale foliculului ca şi membrana bazală a acestuia suferă un proces de disoluție, astfel că în momentul ovulației la nivelul stigmei mai persistă un singur strat de celule ale granuloasei.

c) Teoria hormonală. În inducerea modificărilor morfologice un rol important îl au hormonii gonadotropi:

– sub influența FSH are loc evoluția foliculilor ovarieni;
– foliculii ovarieni cavitari secretă estrogeni (β-estradiol);
– prin acțiunea sinergică a FSH-LH hipofizar, foliculii ovarieni devin maturi;
– creşterea raportului LH/FSH de aproximativ 10 ori induce ovulația.

Faptul că ovulația se produce numai dacă există un anumit raport între FSH/LH (1/10), demonstrează că factorul neuroendocrin reprezintă principala cauză a ovulației.

Scanned with OKEN Scanner

În sprijinul acestei afirmații vin cercetările de morfologie, privind citologia adenohipofizei în fazele ciclului sexual. Astfel, procentul de participare al celulelor γ-LH în populația cromofilă a adenohipofizei scroafelor Marele alb în estrus, în vârstă de 170-285 zile este de 25-35. Dintre acestea, 44,0-58,8 % manifestă funcție maximă (degranulare totală) ceea ce sugerează elaborarea la un nivel ridicat a LH-ului pentru a provoca ovulația.

La vaci Holstein în estrus, se constată în populația celulară cromofilă a adenohipofizei 29% celule γ-LH, cu prezența unei funcții maxime (degranulare totală) la 46,5-58% din celule.

Sub acțiunea LH-lui are loc depolimerizarea enzimatică a acidului hialuronic şi condroitinsulfuric, existenți în cementul periovocitar, în lichidul folicular şi în tecile foliculului. Enzimele proteolitice sunt secretate în țesutul ovarian, astfel că prin acțiunea lor slăbeşte țesutul de legătură din peretele foliculului în regiunea *stigmei*, cauzându-i ruptura şi permițând ovocitului să fie eliberat. În momentul eliberării ovocitului de ordinul II din folicul, franjurile pavilionului oviductului se aplică pe ovar şi printr-un proces de aspirare este favorizată trecerea ovocitului în lumenul oviductului (fig. 11.22). În treimea superioară a oviductului, ovocitul urmează să fie fecundat. În acest moment se produce cea de a doua diviziune de maturație *(ecuațională),* din ovocitul II rezultând *ovulul* (gametul femel) şi al *doilea globul polar.*

Fig. 11.22. Oviduct de scroafă Marele alb în vârstă de 270 zile, în estrus : prezența ovulului în lumenul oviductului. Col. PAS ; x 80

Marea majoritate a foliculilor sunt într-o creştere continuă, dar numai un număr redus din această populație ajunge în faza de folicul matur. Fenomenul se datorează controlului pe care îl exercită proteinele celulelor granuloasei care există în lichidul folicular în concentrații diferite. Astfel, se presupune că ar exista un *«inhibitor al maturării ovocitului»* prezent mai ales în foliculii cavitari.

La nivelul foliculului matur există substanțe inhibitoare ale secreției de FSH denumite *«inhibine»* sau *«foliculostatine»,* a căror valoare creşte foarte mult la începutul estrului, inhibând FSH şi permițând apariția vârfului de LH urmat de ovulație.

Scanned with OKEN Scanner

11.1.9. Ovulul la mamifere

Ovulul este gametul sexual femel, *celulă haploidă* cu « *n* » cromozomi, ce se formează în ovar prin procesul de *ovogeneză*. Odată cu instalarea pubertății la animalele femele, foliculii ovarieni cresc şi ajung în faza de *foliculi dehiscenți,* când se eliberează *ovocitul de ordinul II.* Acesta suferă o diviziune ecuațională în treimea superioară a oviductului din care rezultă *ovulul* şi al *doilea globul polar.* Ovulul este o celulă sferică de dimensiuni mari *(150-200 μm)* şi lipsită de mobilitate proprie. Nucleul este veziculos, nucleolat, cu dimensiunea mare *(30-40 μm),* localizat puțin excentric şi cu cromatina fin granulară. Citoplasma (ovoplasma) în colorația H-E este acidofilă şi fin granulară. Prin colorații pe secțiuni la gheață cu Sudan III sau IV, se evidențiază numeroase picături de lipide, iar prin colorația PAS se remarcă proteoglicani în ovoplasmă. Aceste substanțe constituie vitelusul nutritiv care, în raport cu vitelusul de la păsări, este în cantitate mică şi de aceea ovulul la mamifere este de tip *oligolecit (izolecit* sau *homolecit). Membrana vitelină (oolema)* delimitează la exterior ovulul. Înafara acestei membrane, există o a doua membrană groasă, bogată în proteoglicani (PAS-pozitivă) ce se numeşte *zona pelucida* care la MO are un aspect striat (fig. 11.23). Nucleul ovulului mai poartă denumirea de *veziculă germinativă,* iar nucleolul, de *pată germinativă.* În ovoplasmă, ca organite se evidențiază aparatul Golgi, care la MO apare ca zone întinse şi închise la culoare, ce se numesc *dictiozomi.* Mitocondriile sunt sub formă de granule, răspândite mai ales spre periferia ovoplasmei. La exteriorul membranei pelucida se remarcă numeroase celule foliculare cu aspect de măciucă care sunt aşezate sub formă de coroană, legate între ele printr-o substanță intercelulară formată din *acid hialuronic.* Această substanță intercelulară se mai numeşte şi *cement,* prin intermediul căruia celulele foliculare sunt strâns unite între ele într-un strat compact. Ovocitul la ME a fost descris la scroafă de *Liebich şi colab. (1999),* cercetători care au adus aspecte noi în morfologia gametului sexual femel la această specie (fig. 11.24). Aspectul striat la MO a membranei pelucida este dat la ME de numeroasele microvilozități ale membranei viteline şi ale membranelor celulelor foliculare din corona radiata. Între aceste microvilozități se realizează joncțiuni celulare de tipul *zonulei adherens.* Oolema prezintă microvili care în unele cazuri înconjură prelungirile celulelor foliculare. La nivelul membranei viteline au fost observate vezicule pinocitare, care demonstrează schimbul de substanțe dintre celulele coronei radiata şi ovul. În ovoplasma periferică s-au observat numeroase vezicule delimitate de membrană, ce conțin cantități variabile de material intens colorat. Aceste vezicule se numesc *granule corticale,* de care se debarasează ovulul imediat după fecundare, acesta fiind un indiciu al fertilizării ovulului. Aparatul Golgi este localizat perinuclear şi periferic, adaptat funcțional

Scanned with OKEN Scanner

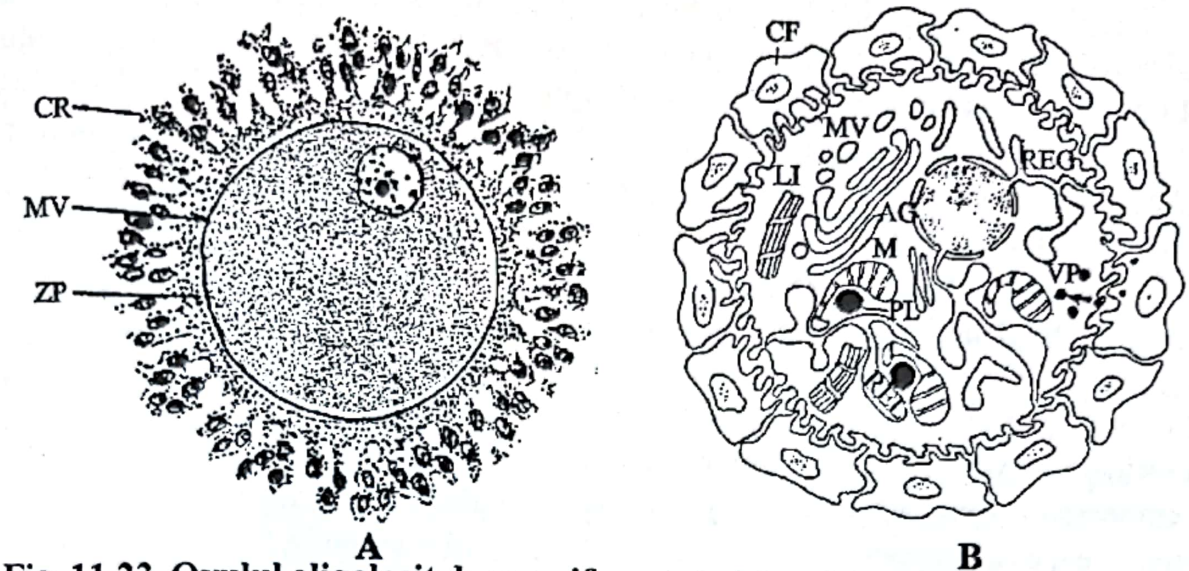

Fig. 11.23. Ovulul oligolecit de mamifer : A. La MO : CR-corona radiata ; ZP-zona pelucida ; MV-membrana vitelină ; B. La ME : CF-celule foliculare cu microvili ; MV-membrana vitelină ; AG-aparatul Golgi ; M-mitocondrii cu glugă ; PL-picături de lipide ; REL-reticul endoplasmic lax ; REG-reticul endoplasmic granular ; VP-vezicule pinocitare ; LI-lamele inelate

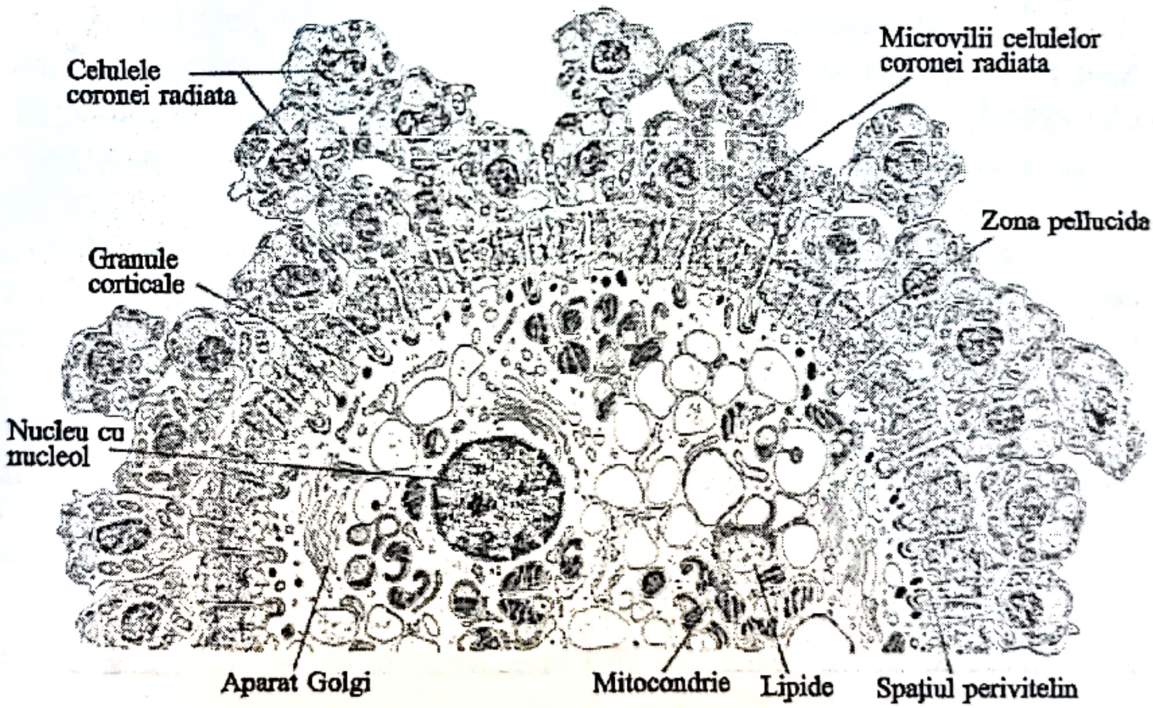

Fig. 11.24. Ultrastructura ovocitului de scroafă *(Liebich şi colab., 1999)*

pentru concentrarea substanţelor de rezervă (vitelus). Mitocondriile sunt numeroase, cu aspect caracteristic *"cu glugă"* în apropierea cărora se remarcă un reticul endoplasmic agranular cu elemente dispuse în mod lax, de unde şi denumirea de *reticul endoplasmic lax.* Ribozomii sunt dispuşi liberi sau ataşaţi pe pereţii

Scanned with OKEN Scanner

reticulului endoplasmic. De asemenea au fost observaţi numeroşi lizozomi primari şi corpi multiveziculari, urmare a pinocitozei intense întâlnită la oolema ovulului. În ovoplasmă s-au mai remarcat formaţiuni caracteristice numite *lamele inelate,* care se aseamănă foarte mult cu aspectul ultrastructural al membranei nucleare. Acestea apar ca membrane perechi, care la anumite intervale se unesc pentru a forma pori similari cu cei ai membranei nucleare.

11.1.10. Corpul luteal

După eliberarea ovocitului de ordinul II din foliculul dehiscent, în zona corticală a ovarului se dezvoltă o structură nouă de aspect glandular cu caracter temporar - *corpul luteal* sau *corpul galben*. După ovulaţie, antrumul folicular se micşorează ca urmare a scurgerii lichidului folicular şi tecile foliculare se pliază. Din hemoragia produsă prin lezionarea capilarelor sanguine din regiunea stigmei, se formează un coagul sero-hemato-fibrinos în interiorul foliculului care a suferit dehiscenţa. Sub influenţa stimulatoare a hormonului hipofizar LH şi acesta sub dependenţa hormonului LH-RH, celulele granuloasei rămase, se multiplică şi prin metaplazie ireversibilă se transformă în *celule luteale.*

În acest moment are loc o proliferare vasculo-conjunctivă de la nivelul tecii interne, care are ca urmare pătrunderea mugurilor vasculari în interior, distrugând în traversarea lor membrana Slawjansky. Celulele luteale secretă progesteron, hormon care ţine sub dependenţa sa modificările mucoasei uterine în vederea asigurării nidaţiei.

La speciile a căror foliculi prezintă teaca internă cu funcţie endocrină (suine, carnivore), după dehiscenţă, celulele tecale se vor organiza în jurul corpului luteal, generând o glandă estrogeno-progesteronică (celulele tecale secretă estrogeni iar cele luteale elaborează progesteron).

Evoluţia corpului luteal este condiţionată de soarta ovulului. Dacă ovulul nu a fost fecundat, se va dezvolta în ovar un *corp luteal ciclic (corp luteal progestativ temporar sau efemer),* care va funcţiona activ 5-10 zile, în funcţie de specie, după care va involua, transformându-se într-o formaţiune hialino-fibroasă *(corpus albicans).* Dacă ovulul a fost fecundat, corpul luteal va deveni *corp luteal progestativ* şi apoi *gestativ* care va funcţiona până la jumătatea gestaţiei, după care va involua.

Parenchimul noii glande este format în primul rând din celulele foliculare ale granuloasei care se hipertrofiază de aproximativ 8 ori, se încarcă cu lipide, colesterol, proteoglicani, acid L-ascorbic, beta-caroteni, şi enzime (fosfataza acidă şi alcalină, dehidrogenaza şi lactic-dehidrogenaza). Volumul acestor celule creşte rapid şi mitocondriile devin mai numeroase. De asemenea, creşte gradul de dotare

Scanned with OKEN Scanner

cu membrane ale reticulului endoplasmic şi începe activitatea unor enzime aşa cum este colesterolesteraza care are rolul de a transforma colesterolul în pregnenolon, etapă esenţială în steroidogeneză.

Atât corpul luteal ciclic cât şi cel gestativ sunt aproape identici din punct de vedere structural, deosebindu-se prin mărime şi durata existenţei lor. Procesul de formare, de funcţionare şi de regresiune a corpilor luteali la femele cuprinde trei faze: a) *de organizare*, b) *de eflorescenţă*, c) *de regresie (de involuţie).*

a) Faza de organizare începe imediat după ovulaţie şi se caracterizează prin două fenomene importante: *proliferarea* şi *metaplazia celulelor granuloasei* pe de o parte şi pe de altă parte vascularizarea prin capilare de neoformaţie. Celulele granuloasei, în urma dehiscenţei foliculare se disociază prin edem, prezintă numeroase mitoze şi se vor transforma în celule luteinice prin metaplazie ireversibilă. În urma metaplaziei îşi măresc volumul şi vor acumula în citoplasmă substanţe necesare procesului secretor.

Vascularizaţia prin capilare de neoformaţie se produce de la periferie spre centrul cheagului sanguin. Odată cu capilarele pătrund şi travee fine, conjunctive, formate din fibre de reticulină şi fibroblaşti, care ajung până în cheagul central. Astfel, traveele, fibrele de reticulină şi capilarele sinusoide se vor dispune în sens radiar formând de fapt stroma corpului luteal.

b) Faza de eflorescenţă reprezintă faza activă a corpului luteal în care acesta este format din: coagul central, stratul glandular de celule luteinice dispuse în cordoane, celulele tecale organizate în cuiburi, la scroafă.

Coagulul central este o masă fibrinoasă înconjurată de o membrană de natură reticulinică, prin care este separat de stratul glandular.

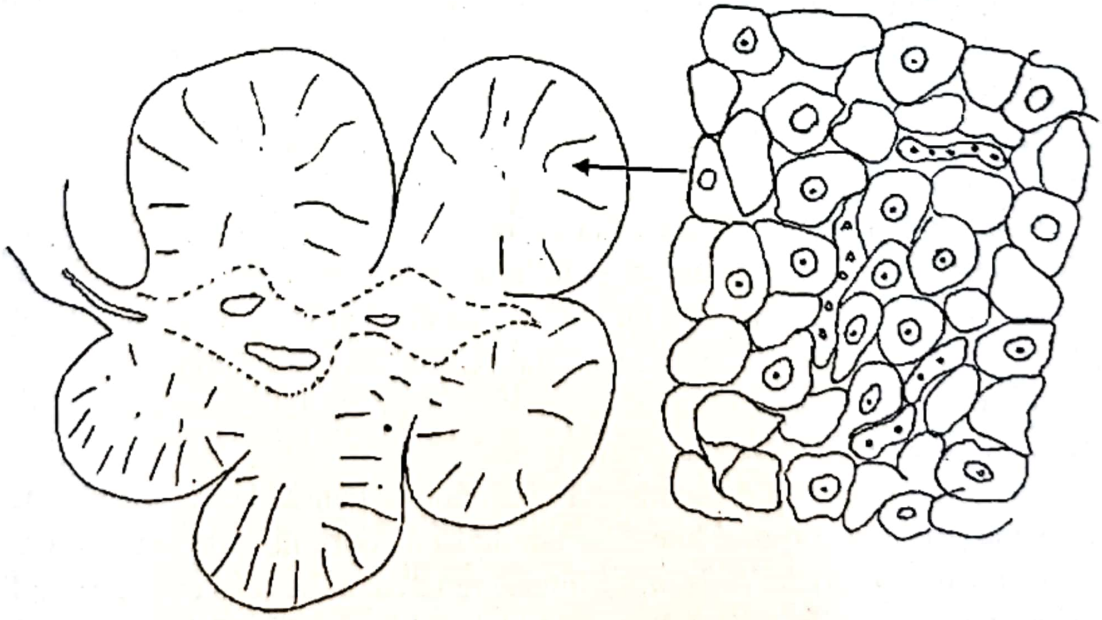

Fig. 11.25. Corpul luteal la suine

Scanned with OKEN Scanner

Fig. 11.26. Corp luteal ciclic de scroafă Marele alb în metestrus, în vârstă de 270 zile, în faza de eflorescență. Col. Papanicolau ; x 900

Stratul glandular este format din celule luteinice organizate în cordoane dispuse radiar, în jurul capilarelor sinusoide. Celulele sunt polimorfe (poligonale, alungite, ovalare, cu contur neregulat), cu dimensiunea medie de 20-30 µm şi cu citoplasma de aspect vacuolar. Nucleul este veziculos, nucleolat şi cu o frecvență ridicată a cromatinei sexuale sub formă de corpuscul cromocentric triunghiular sau plan convex (fig. 11.25 ; fig. 11.26).

În citoplasmă se evidențiază organitele: un reticul endoplasmic neted agranular dezvoltat, mitocondrii cu matrice densă şi creste viloase, lizozomi şi aparat Golgi redus. Citoplasma este bogată în: lipide, lipoproteine, colesterol, glicogen, caroten, acid L-ascorbic şi enzime (3-beta-steroid-dehidrogenaza, malic-dehidrogenaza, NADH). Toate acestea pledează în favoarea capacității acestei celule de a secreta hormoni steroizi sexuali (progesteron). Activitatea secretorie a acestor celule este sub dependența hormonului hipofizar LTH (hormonul luteotrop).

Mecanismul intim al sintezei progesteronului constă în preluarea colesterolului de către reticulul endoplasmic al celulelor luteale, de unde trece în mitocondrii, pierde catena laterală şi se transformă în pregnenolon. Acesta la rândul lui este reluat de reticulul neted şi transformat de enzimele glicolizei şi a ciclului Krebs în progesteron. La acest mecanism mai participă şi o enzimă denumită citocrom T-450.

Celulele tecii interne prezente la unele specii de animale (suine, carnivore, leporide) sunt organizate în cuiburi şi polarizate la capilarele sanguine. Ele au dimensiunea medie de 12-14 µm, cu citoplasma clară şi vacuolară, în colorațiile obişnuite şi cu nucleul ovalar şi nucleolat. Citochimic s-au evidențiat lipide, colesterol, esteri de colesterol, acid L-ascorbic, fapt ce demonstrează că aceste celule continuă să secrete hormoni estrogeni.

Teaca externă este o membrană conjunctivă densă, foarte vascularizată localizată la periferia corpului luteal, separându-l de corionul citogen din jur.

c) Faza de regresie (involuție) intervine în cazul în care ovulul nu a fost fecundat, aproximativ în ziua a 5-a a existenței corpului luteal ciclic. Regresia

Scanned with OKEN Scanner

acestuia are loc prin procese de degenerescență lipidică a celulelor luteinice, fagocitarea lor de către macrofage și proliferarea țesutului conjunctiv.

În această fază se remarcă numeroase celule cu nuclei picnotici sau în carioliză, în citoplasma cărora scad incluziile. Cheagul central se organizează într-o masă densă și fibroasă. Corpul luteal ciclic, după 3-4 săptămâni de la începutul evoluției sale, se transformă în întregime într-o cicatrice albicioasă cu contur neregulat numit *corpus albicans* de ciclu.

Există factori care participă la organizarea, evoluția și involuția corpului luteal.

Hormonul luteinizant este un factor luteotrop secretat de celulele gamma din adenohipofiză, care după eliberare ajunge prin circuit sanguin la celulele țintă unde se fixează pe receptorii de membrană.

Luteotropina placentară sau așa cum mai este denumită, *trofoblastina*, este secretată de trofoblastul embrionar, iar prin circuitul utero-ovarian ajunge la ovar și corpul luteal, inhibând secreția și sinteza prostaglandinei $F_{2\alpha}$.

Prostaglandina $F_{2\alpha}$, principalul factor luteolitic, este secretată de epiteliul endometrului de suprafață a glandelor uterine, în special în perioada de interestrus tardiv. În cazul endometritelor la scroafă, factorul luteolitic nu mai este secretat și astfel, corpul luteal ciclic nu mai involuează, devenind *corp luteal persistent* cu implicații patologice.

Prostaglandina $F_{2\alpha}$ de la locul unde este produsă, ajunge în vena uterină anterioară, unde traversează peretele acesteia la nivelul pachetului vascular utero-ovarian, ajunge apoi la ovar și pătrunde în rețeaua de capilare care înconjură corpul luteal și ocupă locul, la nivelul receptorilor, pentru progesteron și toate situsurile neocupate de LH.

Mecanismul de acțiune a prostaglandinei $F_{2\alpha}$ constă în vasoconstricția capilarelor corpului luteal ceea ce duce la scăderea bruscă a fluxului sanguin spre acesta, apare deci o anemie locală urmată de procese degenerative ale celulelor luteale, picnoză, cariorexă, carioliză și balonizare. Se produce o evacuare rapidă a progesteronului produs de celulele luteale, iar fluxul acestuia în circulație scade în mod corespunzător.

Ocitocina este al doilea factor luteolitic și este produsă local de către corpul luteal atunci când lipsește semnalul de gestație, deci animalul nu a rămas gestant. Cantitatea cea mai mare de ocitocină provine din pericarionii nucleilor hipotalamici paraventricular și supraoptic, care este înmagazinată în neurohipofiză sub forma corpilor Herring. Prin pituicite este antrenat în circulația sanguină, ajungând la corpul luteal și exercitând acțiunea luteolitică.

În ceea ce privește mecanismul prin care ocitocina produce luteoliza corpului luteal, acesta este asemănător cu cel produs de prostaglandine și anume, provoacă vasoconstricția.

Scanned with OKEN Scanner

În situații patologice corpul luteal nu involuează, devenind *corp luteal persistent*, datorită susținerii secreției sale de o cantitate crescută de LTH. Acesta este elaborat de celulele η-LTH din adenohipofiză la scroafă la care frecvența este de 46-55%, care manifestă funcție maximă (degranulare totală) la 37,3-46,9 % din celule. Citoplasma celulelor luteale apare intens vacuolară datorită prezenței incluziilor implicate în steroidogeneză *(Cotea C., 1984).*

Această situație se evidențiază în adenohipofiză la vaci cu corp luteal persistent, unde în populația cromofilă a adenohipofizei se remarcă numeroase celule η-LTH *(Cotea C., 1982).*

Corpii luteali ciclici și gestativi din ovar, la femelele animalelor secretă și alte substanțe cu înaltă valoare biologică.

Relaxina este un peptid cu o masă moleculară de 6300 daltoni, secretat de corpul luteal gestativ.

Inhibina este un peptid al lichidului folicular. Inhibina poate contribui alături de estradiol, la inhibiția secreției de FSH în cursul fazei luteale.

Prorenina este precursorul inactiv al reninei și este un peptid a cărui sursă principală este rinichiul. Sinteza sa a fost pusă în evidență în ovarul de șoarece, iepure și femeie. Titrul de prorenină este dublu în perioada periovulatorie.

Factorul epidermal de creștere (FEC) a fost identificat prin imunocitochimie în corpul luteal la femeie, care posedă receptori specifici. Acțiunea sa stimulează receptorii specifici și sinteza progesteronului.

Encefalina și arginin-vasopresina au fost puse în evidență în corpul luteal. Acestea sunt considerate ca peptide potențial luteolitice.

11.2. Căile genitale femele

Căile genitale femele sunt reprezentate de două *oviducte*, două *coarne uterine, uterul, vaginul, vestibulul vaginal* și *vulva.* Peretele acestora are același plan general de organizare, fiind format din superpoziția a trei tunici: *mucoasă, musculoasă* și *seroasă,* ultima în segmentele terminale devine *adventiție.*

11.2.1. Oviductele (salpinxurile)

Oviductele apar sub formă de canale flexuoase a căror lungime la scroafă este de 15-35 cm și care sunt sistematizate din punct de vedere anatomic în trei regiuni:

– *extremitatea abdominală* cu aspect de pâlnie (*pavilionul trompei* sau *infundibulum tubae),* a cărei mucoasă formează o serie de pliuri ce iradiază din porțiunea centrală *(fimbrae tubae);*

– *corpul oviductului;*

Scanned with OKEN Scanner

– *extremitatea uterină* ce se continuă cu corpul uterin corespunzător, dar înainte de a ajunge la aceasta, prezintă o ușoară strangulare *(istmus tubae)*, după care se dilată la nivelul joncțiunii cu corpul uterin formând *ampulla tubae.*

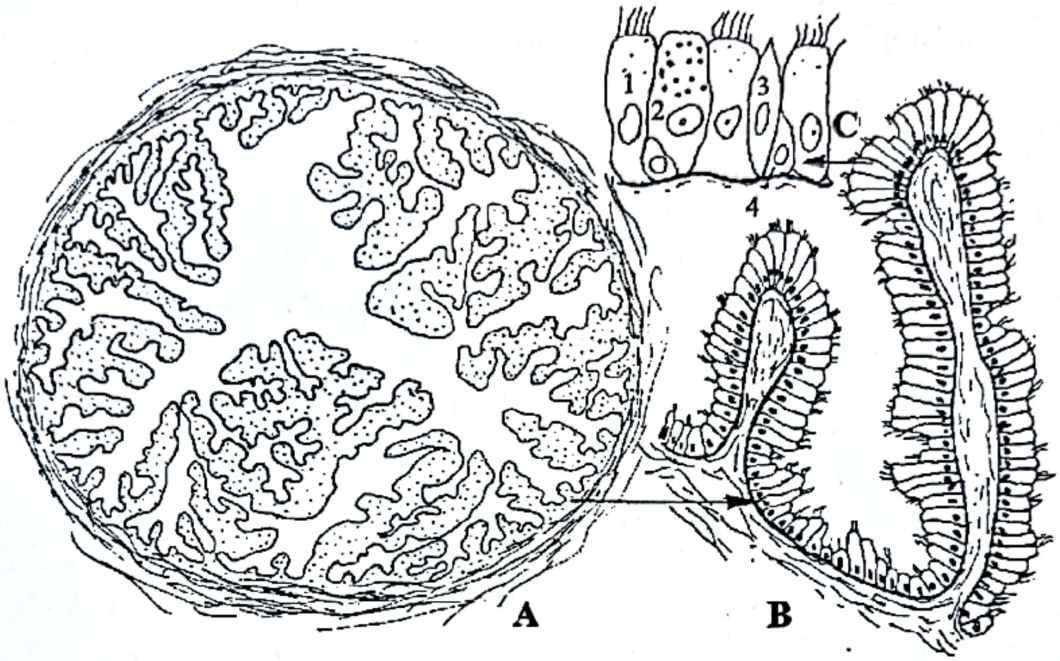

Fig. 11.27. Oviductul de ovine : A-secțiune transversală ; B-pliurile mucoasei ; C-epiteliul de căptușire (1-celule ciliate ; 2-celule secretoare ; 3-celule cuneiforme ; 4-celule bazale)

Peretele oviductului este format din trei tunici: *mucoasă, musculoasă* și *seroasă. Mucoasa* prezintă numeroase pliuri, ceea ce face ca în secțiune transversală, lumenul oviductului să apară cu aspect de labirint (fig. 11.27). În funcție de înălțimea pliurilor se deosebesc: *pliuri mari* sau de ordinul I, *pliuri mijlocii* sau de ordinul II și *pliuri mici* sau de ordinul III, înălțimea și dezvoltarea acestor pliuri diferă în funcție de regiunea oviductului și de faza ciclului sexual. Epiteliul mucoasei este prismatic simplu, care în unele regiuni apare pseudostratificat, format din următoarele tipuri de celule: *celule prismatice ciliate, celule secretoare, celule cuneiforme* și *celule bazale* (fig. 11.28).

Fig. 11.28. Epiteliul mucoasei oviductului de oaie în estrus. Col. HEA ; x 400

Scanned with OKEN Scanner

Celulele prismatice ciliate sunt frecvente în infundibulum, baza infundibulului şi în treimea superioară a oviductului. Frecvenţa lor scade progresiv spre joncţiunea cu cornul uterin. Aceste celule sunt prismatice înalte, cu nucleu veziculos situat în treimea mijlocie şi cu polul apical prevăzut cu cili lungi, de 5-6 µm. În citoplasma polului apical se remarcă granule de secreţie PAS-pozitive. Frecvenţa celulelor ciliate este mai mare în faza de estrus, aspect ce demonstrează că ciliogeneza este dependentă de nivelul hormonilor steroizi sexuali. Combinarea bătăilor cililor cu mişcările peristaltice ale oviductului permit transportul ovulului sau a zigotului în cornul uterin.

Celulele secretoare au polul apical proeminent în lumen, datorită acumulării granulelor de secreţie în cantitate crescută. Aceste granule sunt PAS-pozitive şi albastru Alcian-pozitive, fiind mai frecvente în estrus şi metestrus. La ME se evidenţiază un reticul endoplasmic granular dezvoltat, numeroase mitocondrii cu criste frecvente, un aparat Golgi cu elementele sale structurale foarte conturate şi ribozomi liberi în grămezi sau ataşaţi pe pereţii reticulului endoplasmic. Citochimia acestor celule pledează pentru o secreţie glicoproteică ce asigură lichidului oviductului o valoare nutritivă pentru spermatozoizi. În compoziţia chimică a lichidului oviductului s-au evidenţiat: glicoproteine, proteine, ADN, ARN, lipide, enzime, cationi de Na, K, Ca şi Mg, anioni bicarbonic şi fosforic, acid lactic şi o serie de aminoacizi: lizina, histidina, arginina, acidul aspartic, acidul glutamic, alanina, leucina. Lichidul constituie un mediu nutritiv pentru ovocit, ovul şi primele stadii ale segmentării.

Celulele cuneiforme sunt efilate la polul apical, cu nucleul situat în treimea mijlocie şi cu citoplasmă clară.

Celulele bazale sunt mici, cu nucleul intens cromatic, citoplasma clară, situate pe membrana bazală şi reprezintă stadiul tânăr al celulei secretoare.

Lamina propria (corionul) este alcătuită dintr-un ţesut conjunctiv în care predomină histiocite, mastocite, plasmocite, fibroblaste, fibrocite, care se comportă similar cu cele din stroma endometrială, fiind dependente de nivelul hormonilor steroizi sexuali. În corion (lamina propria) se remarcă o reţea de capilare sanguine şi limfatice, care la nivelul infundibulului devine foarte bogată, separată de câteva fascicule de leiocite, formând un adevărat ţesut erectil, care este foarte bine conturat la suine în faza de estrus. În această fază a ciclului sexual se mai remarcă frecvenţa mare a mastocitelor.

Musculoasa este puţin dezvoltată în porţiunea anterioară a oviductului, în schimb creşte progresiv spre cornul uterin, conferind istmului o consistenţă de cordon dur. Musculoasa începe în regiunea pavilionului printr-un strat subţire de leiocite, dispuse circular, apoi se asociază în lungul întregului oviduct cu un alt strat longitudinal. Musculoasa asigură la nivelul oviductului o mişcare peristaltică

Scanned with OKEN Scanner

îndreptată spre cornul uterin care asociată cu bătăile cililor asigură transportul ovocitului şi apoi a zigotului, morulei şi blastulei spre uter.

În acelaşi timp însă, la nivelul oviductului se pot declanşa mişcări ciliare şi peristaltice în sens invers care permit ascensiunea spermatozoizilor către treimea superioară a oviductului în vederea fecundării ovulului.

Seroasa este foiţa viscerală a peritoneului, fiind un ţesut mezotelio-fasciculat.

Unul dintre cele mai importante atribute ale oviductului este transportul gameţilor, pentru asigurarea fecundaţiei. Dinamica activităţii salpingiene se află sub dependenţă hormonală. Astfel, sub influenţa progesteronului, se produce diminuarea contractilităţii, ceea ce încetineşte migrarea spermatozoizilor.

La şobolancă estrogenii accelerează migraţia ovulei prin oviduct, în timp ce la alte femele, estrogenii produc o închidere a trecerii din ampulă în istmul tubar, «tube locking» (mecanism de blocare).

În estrus, secreţia salpingiană are direcţia spre infundibulum; în consecinţă, transportul ovulei este asigurat în sens invers secreţiei prin mobilitatea cililor şi contracţia tubară.

Spermatozoizii ajung în oviduct prin secreţia acumulată şi supratensiune - sens ascendent.

Prin compoziţia sa, secreţia tubară efectuează un schimb de substanţe cu ovulul. Oscilaţiile enzimelor, proteoglicanilor, lipidelor, glicogenului sunt reglate prin hormonii ovarieni. Literatura de specialitate menţionează existenţa unui *factor de denudare* tubar care eliberează ovulul de corona radiata. În acelaşi sens, secreţia tubară are rol important în capacitarea spermatozoizilor.

11.2.2. Coarnele uterine şi uterul

Coarnele uterine sunt foarte lungi cu numeroase flexuozităţi, atingând de obicei 40-60 cm lungime, iar la scroafele cu mai multe fătări pot depăşi 1 m, în timp ce corpul uterin atinge lungimea de 5-6 cm. Aceste segmente sunt structurate din trei tunici: *mucoasă (endometru), musculoasă (miometru)* şi *seroasă.*

Endometrul este format dintr-un epiteliu de acoperire şi o *lamina propria (corion)* foarte bogată în celule, numită *corion citogen*. Epiteliul de acoperire este *prismatic simplu,* format din: *celule ciliate* şi *celule secretoare*.

Epiteliul se înfundă în corionul citogen dând naştere la glandele uterine, foarte frecvente la vacă. La scroafele impubere, mucoasa uterină este subţire iar epiteliul său unistratificat este format din celule cubice sau prismatice joase. În epiteliu apar câteva depresiuni ce marchează mugurii viitoarelor glande tubulare uterine. Lamina propria citogenă este formată din celule conjunctive numeroase:

Scanned with OKEN Scanner

mezenchimale, fibroblaste, fibrocite, plasmocite şi *mastocite* încărcate cu granule de secreţie.

Fibrele conjunctive la acest nivel sunt foarte rare, predominând fibrele de reticulină. La nivelul corionului citogen se descriu două straturi: *stratul spongios* foarte bogat în celule şi glande şi *stratul compact* situat în profunzime în care elementele fibrilare apar mai frecvent, ceea ce imprimă acestui strat un aspect mai dens.

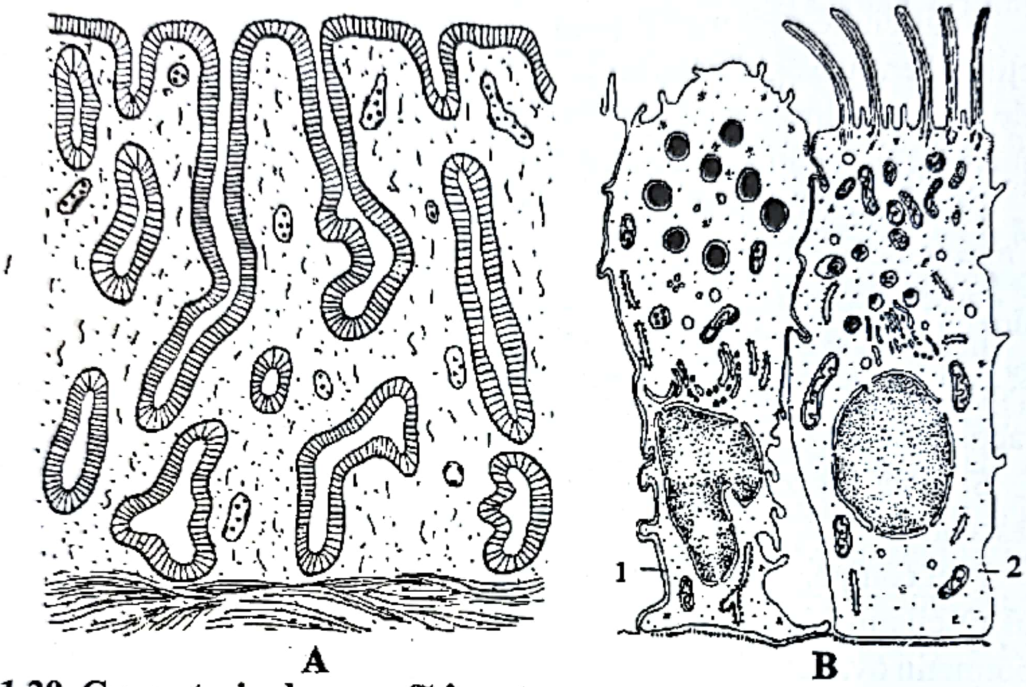

Fig. 11.29. Corn uterin de scroafă în estrus : A-endometrul ; B-celulele epiteliale de căptuşire la ME (1-celula secretoare ; 2-celula ciliată)

În timpul vieţii genitale, endometrul fiind un ţesut endocrinodependent se caracterizează printr-un dinamism deosebit, determinat de hormonii hipotalamici, hipofizari şi ovarieni. Aspectele morfologice apărute ca urmare a influenţelor hormonale sunt în linii generale asemănătoare la femelele diferitelor specii de animale. Ceea ce variază cu specia este durata fazelor ce alcătuiesc ciclul endometrial. În proestrus şi estrus la scroafă, consecutiv acţiunii hormonilor estrogeni, se instalează perioada proliferativă, în care glandele uterine devin foarte lungi şi sinuoase (Fig. 11.29). Celulele epiteliului de suprafaţă sunt în majoritatea lor secretoare, cele ciliate alternând printre primele. *Celulele secretoare* prezintă la ME organitele bine dezvoltate, care contribuie la elaborarea secreţiei specifice. Astfel, reticulul endoplasmic granular este dezvoltat, mitocondriile sunt numeroase cu criste frecvente, iar aparatul Golgi în faza diestrus prezintă o structură tipică, în timp ce în faza de metestrus sacii acestui organit devin hipertrofiaţi. Forma şi numărul mitocondriilor depind de faza ciclului sexual. La polul apical al acestor celule s-au evidenţiat granule de glicogen în jurul elementelor componente ale aparatului Golgi şi reticulului endoplasmic granular. *Celulele ciliate* prezintă la

polul apical cili lungi. Lungimea şi numărul lor depind de faza ciclului sexual, astfel, în estrus sunt mai frecvenţi, ceea ce demonstrează rolul lor în vehicularea lichidului elaborat de glandele uterine. La ME s-au evidenţiat existenţa unor punţi intercelulare care se găsesc la baza celulelor şi în treimea superioară a acestora. În stratul spongios al corionului *(lamina propria)* se remarcă numeroase *glande uterine tubuloase* cu celule glandulare prismatice al căror pol apical conţine numeroase granule secretorii PAS-pozitive şi albastru Alcian-pozitive.

Microscopia electronică a evidenţiat dezvoltarea mare a organitelor celulare implicate în elaborarea unei secreţii glicoprotidice: aparatul Golgi situat supranuclear cu elementele sale hipertrofiate, reticulul endoplasmic dezvoltat şi numeroase mitocondrii de aspect filamentos sau ovalar cu criste frecvente şi neregulate. În faza de estrus a ciclului sexual, corionul citogen prezintă aşa numitul *"edem estral"*, determinat de prezenţa în cantitate mare a acidului hialuronic produs la nivelul endometrului de mastocite (fig. 11.30). Acidul hialuronic se acumulează la nivelul stratului spongios al corionului citogen sub formă polimerizată, care este intens hidrofilă, încât determină reţinerea apei şi implicit apariţia *"edemului estral"* (fig. 11.31).

În urma formării pe ovar a corpului luteal care secretă progesteron (în faza de metestrus), endometrul intră în stadiul secretor, care se

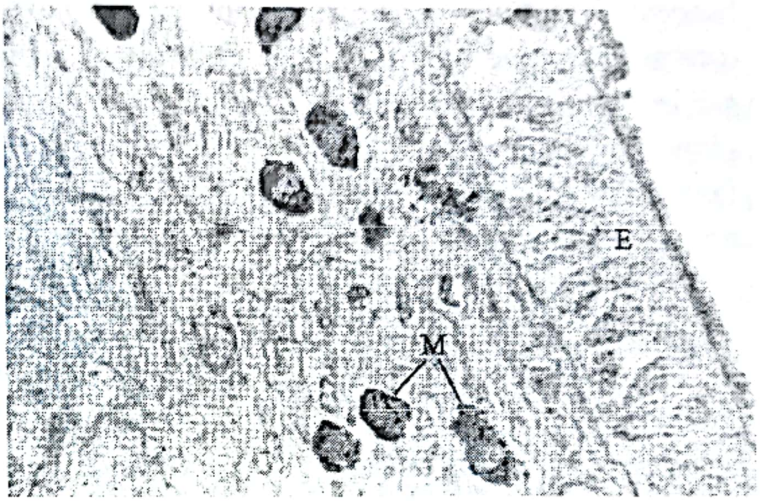

Fig. 11.30. Endometru de scroafă Marele alb în vârstă de 270 zile, în estrus: prezenţa mastocitelor (M) în lamina propria ; E-epiteliul prismatic simplu cu celule secretoare şi celule ciliate. Col. PAS ; x 400

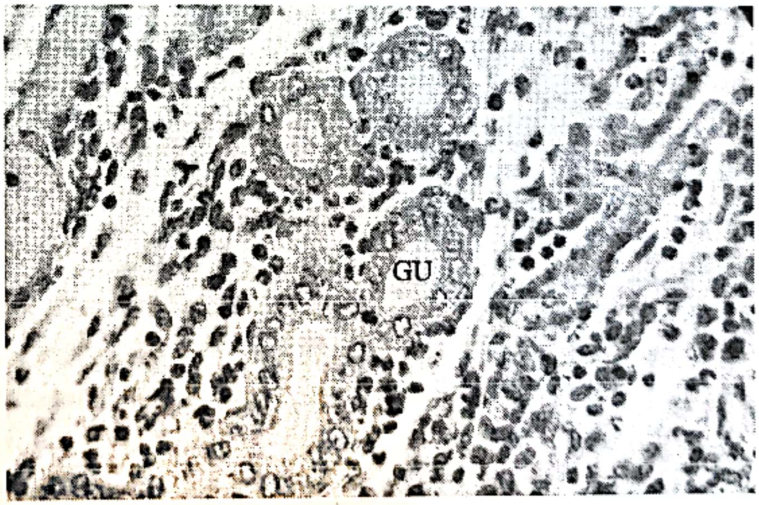

Fig. 11.31. Endometru de scroafă Marele alb în vârstă de 270 zile, în estrus: « edemul estral » în stratul spongios al laminei propria ; GU-glande uterine cu secreţie abundentă în lumen. Col. HEA ; x 200

Scanned with OKEN Scanner

caracterizează prin dublarea volumului mucoasei pe seama măririi în volum a glandelor sale. Prin reacţii histochimice şi histoenzimatice s-a constatat că glandele uterine au activitate deosebită în faza de metestrus a ciclului sexual. În corion, în această fază a ciclului, scade numărul de mastocite care nu mai conţin granule frecvente şi deci eliberarea acidului hialuronic se face la nivel scăzut. Citochimic s-au evidenţiat cantităţi crescute de proteoglicani în celulele glandelor uterine în faza de metestrus, ceea ce demonstrează că progesteronul dirijează metabolismul la acest nivel. Sub aspect histoenzimatic în endometru s-a demonstrat că activitatea esterazelor nespecifice, succindehidrogenazei, fosfatazei alcaline, fosfatazei acide şi adenozintrifosfatazei variază în funcţie de fazele ciclului sexual. Astfel, la nivelul glandelor uterine aceste activităţi enzimatice sunt intense în faza de metestrus (în faza de corp luteal eflorescent) şi moderate în restul stadiilor, pe când la nivelul epiteliului de acoperire, aceste activităţi enzimatice sunt crescute în faza de estrus, iar în restul fazelor ciclului sunt moderate sau scăzute. Enzimele sunt sintetizate la nivelul glandelor uterine, corionului citogen şi epiteliului de acoperire. Datorită secreţiei endometriale, spermatozoizii la nivelul căilor genitale femele devin apţi pentru fecundare, fenomen cunoscut sub denumirea de *"capacitare"*. Acest fenomen este un proces biochimic complex care constă în esenţă în permeabilizarea membranei acrozomului spermatozoidului pentru eliberarea *hialuronidazei* cu rol în fecundarea ovulului.

Evoluţia endometrului este dependentă de soarta ovulului. Astfel, dacă ovulul este fecundat, corpul luteal ciclic se transformă în corp luteal gestativ care elaborează cantităţi crescute de progesteron, întreţine endometrul în faza de secreţie activă pentru a creea condiţii favorabile *nidaţiei blastulei*. Dacă fecundaţia ovulului nu a avut loc, se instalează o perioadă de regresie a endometrului, ceea ce corespunde unei faze de relativă linişte a ciclului sexual, faza de diestrus. În această fază are loc regresia corpului ciclic prin procese de degenerescenţă lipidică a celulelor luteale şi în final fagocitarea lor de macrofage şi proliferarea ţesutului conjunctiv, rezultând un ţesut cicatriceal *(corpus albicans)*. După faza de regresie a endometrului, urmează cea proliferativă sub influenţa hormonilor estrogeni şi ciclul endometrial îşi reia etapele caracteristice fiecărei faze a ciclului sexual.

În faza progesteronică a ciclului, glandele uterine devin dantelate iar celulele produc o secreţie mai vâscoasă, încărcată cu elemente nutritive, formând *laptele uterin* sau *embriotroful*.

În stadiul estrogenic, celulele endometrului la scroafă acumulează cantităţi mari de glucoză ce pot ajunge la 40-60 mg/100 g ţesut. Glucoza acumulată în celulele endometrului este transformată de hexochinază în glucoză 6-fosfat din care va rezulta energie şi glicogen. Rolul glicogenului este foarte important, deoarece este componentul biochimic ce asigură metabolismul endometrului,

Scanned with OKEN Scanner

maturarea spermatozoizilor, nutriția, viabilitatea și nidația embrionului. În afară de glicogen se mai evidențiază proteoglicani, acid L-ascorbic și ca enzime, fosfataza acidă, fosfataza alcalină, succindehidrogenaza și lacticdehidrogenaza.

Apărarea uterului este realizată de factori celulari și imunitari. Factorii celulari sunt reprezentați de granulocite, macrofage, plasmocite, eozinocite, limfocite și histiocite. Fagocitoza este intensă atunci când endometrul este sub influența estrogenilor și este slabă când predomină prostaglandinele. Factorii imunitari sunt reprezentați de anticorpi, imunoglobulinele M și G. În mecanismele de apărare ale uterului intervin acizii grași saturați și nesaturați și flavoproteinele.

Miometrul este format din leiocite dispuse pe trei rânduri: *longitudinal intern, circular mijlociu* mai dezvoltat și *longitudinal extern*. Fibrele musculare suferă variații în ceea ce privește dimensiunile în funcție de starea fiziologică a femelei. Astfel, în gestație, volumul lor se mărește de 8-10 ori, la această tunică se descrie un ciclu cunoscut sub numele de *ciclu miometrial*. În *faza estrogenică* (estrus), la femele se constată existența unor contracții de frecvență și amplitudine mare, în timp ce în *faza luteinică* (metestrus), contracțiile sunt foarte reduse. Acest ciclu al miometrului este endocrinodependent, fiind sub influența hormonilor ovarieni și a hormonului hipotalamic, *ocitocina*. Contracțiile miometrului în estrus se datoresc descărcărilor de ocitocină, cu mențiunea că miometrul se contractă numai după ce în prealabil a fost sensibilizat de hormonii estrogeni elaborați în această fază a ciclului sexual. Datorită mișcărilor antiperistaltice ale miometrului are loc "absorbția" în mod natural a materialului seminal depus odată cu înseminarea femelelor.

Miometrul este un excelent receptor pentru *hormonii estrogeni, gestageni, ocitocină, prostaglandine* și *histamină*. Sub influența acestora, leiocitele sintetizează fosfolipide, se încarcă cu glicogen pentru stimularea sistemului motil actină-miozină. Pentru toți acești factori, leiocitul din miometru este dotat cu receptori specifici. În faza estrogenică a ciclului sexual, miometrul se încarcă cu factori contractili, iar sarcolemele se depolarizează, ceea ce permite schimburi celulare intense. Astfel, în estrus, uterul devine erectil, unda contractilă se propagă spre oviduct, ceea ce stimulează ascensiunea spermatozoizilor.

În faza progestinică, leiocitul din miometru este blocat, crește potențialul lui de repaus prin suprimarea transmiterii excitației, iar receptorii din sarcolemă nu mai pot fi ocupați de factorii contractili.

Stressul este un factor inhibant al activității miometrului datorită eliberării masive de acetilcolină și noradrenalină, ca o reacție de apărare generală, care conduce la o scădere a fecundității și prolificității la femele.

Seroasa este un țesut mezotelio-fasciculat.

Scanned with OKEN Scanner

11.2.3. Cervixul

Cervixul la femele face legătura între uter şi vagin, fiind structurat din trei tunici: *mucoasă, musculoasă* şi *seroasă.*

Mucoasa formează numeroase pliuri de diferite dimensiuni, ceea ce imprimă lumenului un aspect dantelat (fig. 11.32). Pliurile sunt *primare, secundare* şi *terţiare*, în funcţie de mărimea lor. Epiteliul mucoasei este prismatic simplu, mai înalt în fazele de estrus şi metestrus ale ciclului sexual. În componenţa celulară a acestui epiteliu s-au evidenţiat următoarele şase tipuri de celule: *celule caliciforme granulate de tip I, II, III, celule caliciforme veziculare, celule ciliate* şi *celule cuneiforme* (Peg). *Celulele caliciforme granulate* au polul apical plin cu granule şi, în funcţie de repartizarea lor în citoplasmă, sunt de trei tipuri. Aceste celule posedă organite dezvoltate mai ales în fazele de estrus şi metestrus ale ciclului estral. Astfel, reticulul endoplasmic granular este bine reprezentat, aparatul Golgi evident, numeroase mitocondrii şi ribozomi ataşaţi sau liberi. Citochimic s-a evidenţiat că aceste granule sunt PAS-pozitive sau albastru Alcian-pozitive, ceea ce pledează pentru o secreţie de natură glicoproteică. De la polul apical al celulelor epiteliale se desprind numeroase filamente de mucus PAS-pozitive (fig. 11.33). *Celulele caliciforme veziculare* au o structură particulară datorită formei tipice şi aspectului caracteristic al granulaţiilor intracitoplasmatice care conferă citoplasmei un aspect spumos. Aceste granule sunt PAS-pozitive şi Alcian-pozitive în estrus şi metestrus şi numai Alcian -pozitive în celelalte faze ale ciclului estral. Nucleul este discoidal sau ovalar şi în mod constant situat în regiunea bazală a celulei. În colorațiile obişnuite sunt de aspect

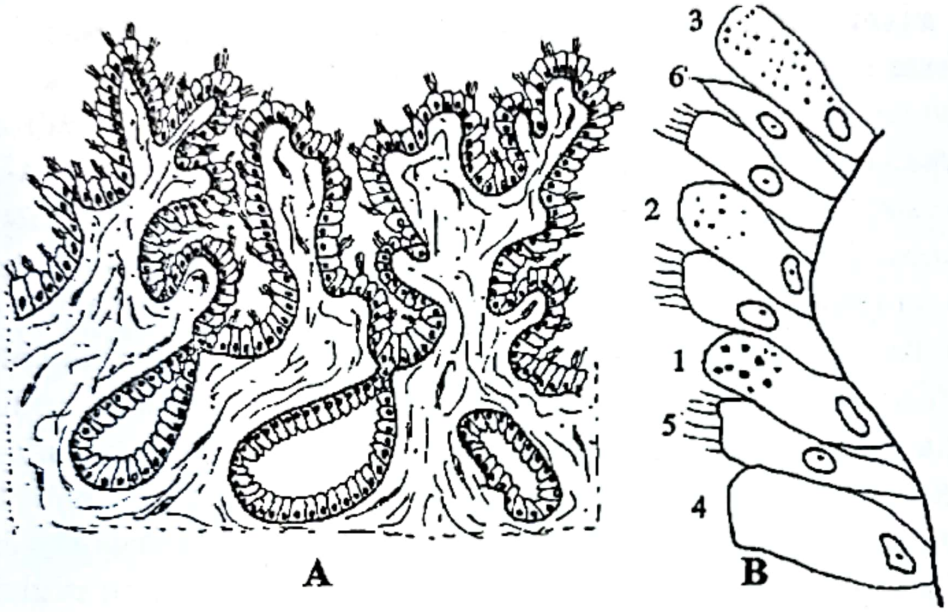

Fig. 11.32. Cervix de vacă : A-mucoasa cervixului cu cripte în lamina propria ; B-epiteliul de căptuşire cu 6 tipuri de celule (1-celule caliciforme granulate de tip I ; 2-de tip II ; 3-de tip III ; 4-celule caliciforme veziculare ; 5-celule ciliate ; 6-celule cuneiforme – Peg)

Scanned with OKEN Scanner

clar. *Celulele ciliate* prezintă la polul apical cili care au diverse aspecte: unii sunt bine individualizaţi, alţii sunt dispuşi în buchet iar alţii sunt aglutinaţi spre vârf. *Celulele cuneiforme* (Peg) sunt efilate mai pronunţat spre polul apical prezentând citoplasma de aspect fin granular. Ele sunt interpretate ca fiind celule caliciforme care au elaborat secreţia şi se găsesc într-o fază de relativă activitate.

Fig. 11.33. Cervix de vacă în estrus : P-pliurile mucoasei ; FM-filamente de mucus desprinse de la polul apical al celulelor secretoare. Col. PAS ; x 80

Corionul (lamina propria) prezintă numeroase glande cervicale tubuloase, care în estrus devin ramificate. Aceste glande sunt distribuite la suine cu o frecvenţă mai mare în regiunea anterioară. Celulele componente sunt de talie mare, de formă piramidală, cu baza largă, prin care se sprijină pe lamina bazală. Aceste glande sunt de tip merocrin şi aspectul lor este fie clar, fie întunecat, în funcţie de gradul de încărcare cu granule al celulei. Glandele au un lumen larg, care în proestrus şi estrus este plin de secreţie PAS-pozitivă şi Alcian-pozitivă. În *lamina propria* se evidenţiază numeroase mastocite încărcate cu granule, cu o frecvenţă mai mare în metestrus la suine. De evidenţiat faptul că la nivelul laminei propria s-au observat corpusculi senzitivi de tipul Meissner, care uneori apar dispuşi în pachete nervoase, având uneori o dispoziţie perivasculară şi în apropierea epiteliului cervical. Mucusul cervical elaborat de glandele cervicale şi de epiteliul de suprafaţă este o glicoproteină. Mucusul are proprietăţi reologice. În estrus la suine se prezintă cu aspect acicular. Ultrastructura mucusului cervical la suine este tipică pentru fiecare fază a ciclului sexual. De remarcat este dispoziţia la ME a filamentelor cu densitate electronică mare ce delimitează canalele dispuse paralel cu axul longitudinal al lumenului cervical. Această structură evidenţiază rolul deosebit de important pe care îl deţine mucusul cervical în procesul de penetraţie al spermatozoizilor prin canale. Lichidul din lumenul canalelor, fiind o soluţie izotonică de electroliţi (Ca, P, K, Mg, Na) şi glucoză, în care s-au decelat şi cantităţi apreciabile de albumină şi globulină, oferă spermatozoizilor posibilitatea de nutriţie şi de înaintare.

În raport cu diferite influenţe hormonale şi eventual inflamatorii, caracteristicile acestei reţele şi structura glerei cervicale variază astfel încât s-au descris până în prezent două tipuri:

Scanned with OKEN Scanner

- *tipul E (estrogenic)* apare la mijlocul ciclului ovarian, în ciclurile ovulatorii în care miceliile de glicoproteine au diametrul de 0,5 µm, sunt aşezate paralel, fiind compuse din 100-1000 lanţuri de glicoproteine. Distanţa între micelii variază între 1-10 µm. Între micelii se formează cavităţi apoase care permit ascensiunea spermatozoizilor în lungul liniilor micelare şi de asemenea difuziunea substanţelor solubile. Este emisă ipoteza că fiecare are originea într-o criptă cervicală separată;

- *tipul G (gestagenic)* este caracteristic fazei luteale sau apare sub tratamentul cu gestagene. Reţeaua de glicoproteine este densă, spaţiile se reduc la 0,3 µm şi structura micelară dispare.

Cervixul poate fi comparat cu o barieră biologică a cărei funcţie este de a permite sau împiedica în timpul ciclului reproductiv pătrunderea spermatozoizilor.

Datorită proprietăţilor sale fizico-chimice şi dependenţei hormonale, mucusul îndeplineşte o serie de funcţii legate de *migrarea, capacitarea* şi *selectarea spermatozoizilor* precum şi de activitatea bacteriostatică.

Musculoasa este formată dintr-un *strat circular intern* bine evidenţiat şi altul *longitudinal extern* mai slab reprezentat. Lumenul cervixului se dilată foarte mult în timpul parturiţiei. Deoarece elementul muscular de la acest nivel este redus, se pare că factorul principal al dilatării este o depolimerizare accentuată a substanţei fundamentale din lamina propria, însoţită de o creştere a circulaţiei sanguine la acest nivel.

Activitatea contractilă a musculoasei cervixului nu este dependentă de ocitocină, ci are la bază un mecanism complex neurohormonal, fapt demonstrat de prezenţa numeroşilor corpusculi senzitivi în corionul acestui organ.

Seroasa este acelaşi ţesut mezotelio-fasciculat.

11.2.4. Vaginul

Vaginul este îngust, cu lungimea variabilă în seria animală şi are peretele format din trei tunici *mucoasă, musculoasă* şi *adventiţie.*

Mucoasa este formată dintr-un epiteliu pavimentos stratificat de tip vaginal şi lamina propria (Fig. 11.34). Epiteliul vaginal este format din patru straturi, cu o structură bine definită: *bazal, parabazal, intermediar* şi *superficial.*

Stratul bazal sau generator este format dintr-un singur rând de celule cubice, cu dimensiunea de 6-8 µm şi cu citoplasma intens bazofilă.

Stratul parabazal este format din celule cu dimensiuni mai mari 10-12 µm, cu citoplasma intens bazofilă şi un nucleu veziculos bogat în cromatină.

Stratul intermediar cuprinde mai multe rânduri de celule cu citoplasma bazofilă sau policromă cu nuclei veziculoşi, hipercromatici şi sunt celule cu dimensiunea de 20-40 µm.

Stratul superficial cuprinde mai multe rânduri de celule cu diametrul de 50-80µm, cu nuclei picnotici şi cu citoplasma acidofilă şi se numesc *scuame.*

Scanned with OKEN Scanner

Lamina bazală este un țesut conjunctiv dens, foarte vascularizat şi cu numeroase terminaţii nervoase periferice de tipul corpusculilor Valter-Pacini, Krause, Meissner, mai ales la suine.

Musculoasa este formată din leiocite dispuse pe două straturi: *circular intern* şi *longitudinal extern.*

Adventiţia este un țesut conjunctiv lax ce leagă vaginul de structurile învecinate.



Fig. 11.34. Vagin de scroafă în estrus : E-epiteliu pavimentos stratificat ; LP-lamina propria. Col. HEA ; x 80

Vaginul fiind un organ endocrinodependent, epiteliul său se află sub influența hormonilor steroizi sexuali feminini. Astfel, citologia vaginală pe frotiu este diferită în funcție de faza ciclului sexual şi de specie. Pentru citologia vaginală se foloseşte colorația Papanicolau care reflectă foarte bine starea hormonală a femelei (fig. 11.35). În fazele ciclului sexual, epiteliul vaginal parcurge etape

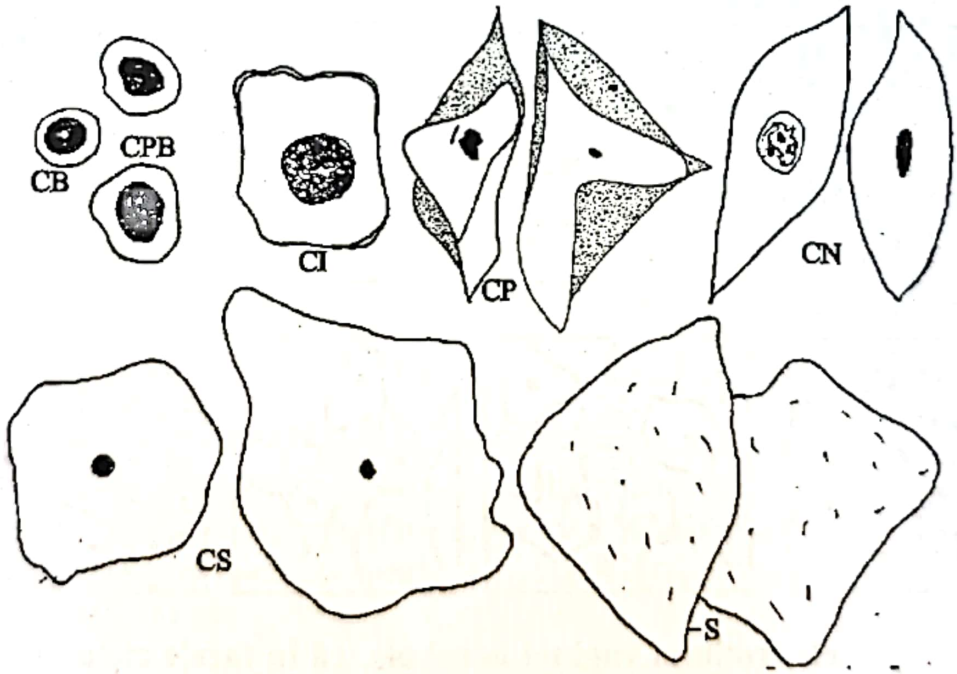

Fig. 11.35. Citologia vaginală pe frotiu colorat Papanicolau : CB-celule bazale ; CPB-celule parabazale ; CI-celule intermediare ; CP-celule plicaturate ; CN-celule naviculare ; CS-celule superficiale cu nucleu picnotic ; S-scuame

Scanned with OKEN Scanner

diferite, astfel din stratul bazal, celulele sunt împinse în urma evoluției lor spre straturile superioare, căpătând forme şi aspecte tinctoriale diferite. Faptul că epiteliul vaginal este sub influența hormonilor steroizi sexuali este demonstrat şi de faptul că la suine în timpul *gestației*, epiteliul are *înălțime mică*, format din 2-4 straturi de celule în timp ce în faza de estrus, înălțimea epiteliului este mai mare, fiind structurat din 10-15 straturi de celule. Pe acest considerent se bazează metoda *Ciurea şi colab. - 1954*, care pentru prima dată au indicat o metodă histologică de diagnostic a gestației la suine.

La suine, citologia fazelor ciclului sexual nu este atât de netă şi de aceea s-a încercat ca fazele ciclului sexual la aceste femele să se evalueze prin procentajul celulelor caracteristice în frotiurile vaginale. Astfel, prezența unui procent ridicat de celule profunde şi intermediare de aspect poligonal asociate cu leucocite indică hipoestrogenie. Creşterea procentului de celule cu nucleu picnotic până la 45-55 indică o normoestrogenie. Dacă acest procent este depăşit de celulele cu nucleu picnotic şi de scuame atingând 75-85, grupate în placarde, demonstrează o hiperstimulare estrogenică, care se reflectă în frotiul vaginal prin prezența într-un procent ridicat a *celulelor plicaturate* (celule cu marginele recurbate). La vaci, frotiul vaginal nu este concludent, totuşi în diestrus predomină celulele bazofile.

La şoricioacă şi şobolancă, frotiul vaginal indică cu acuratețe fazele ciclului sexual şi diversele stări hormonale (fig. 11.36).

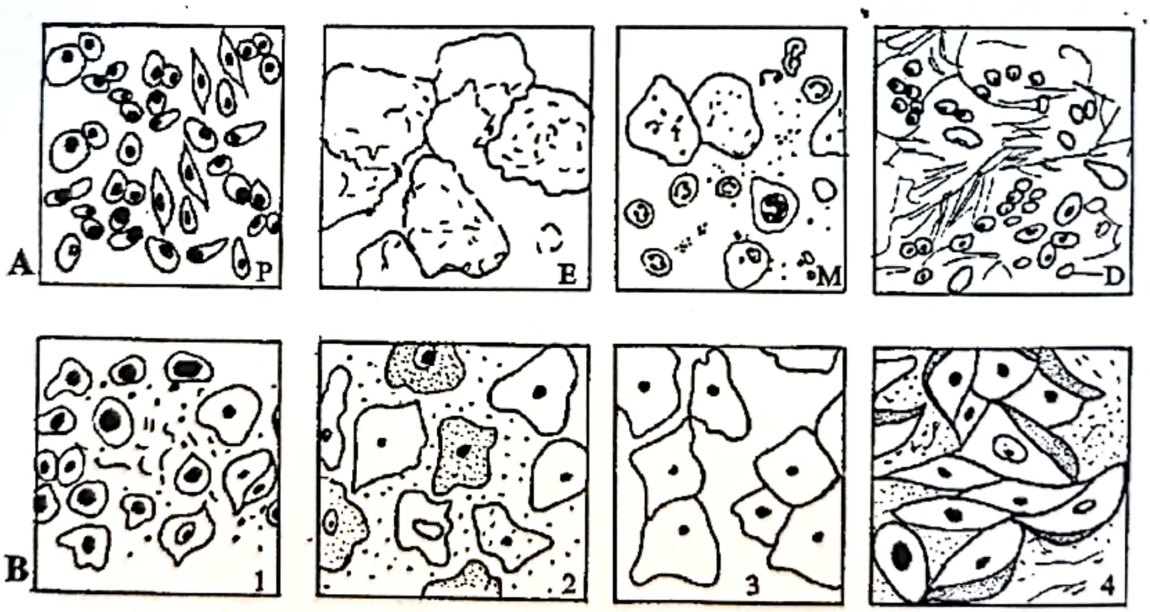

Fig. 11.36. Aspectele frotiului vaginal la şobolancă în fazele ciclului sexual A: P-proestrus; E-estrus; M-metestrus; D-diestrus. **B-aspectele frotiului vaginal în diverse stări hormonale:** 1-hipoestrogenie; 2-normoestrogenie; 3-hiperestrogenie; 4-hiperstimulare progesteronică

Scanned with OKEN Scanner

12. GLANDELE MAMARE

Glandele mamare sunt organe endocrino-dependente, deoarece evoluţia lor este în strânsă legătură cu evoluţia gonadelor.

12.1. Morfogeneza glandelor mamare

Dezvoltarea glandelor mamare începe din viaţa intrauterină, la o vârstă care variază cu specia. Ectodermul se îngroaşă de-a lungul a două linii situate ventral de o parte şi de alta a liniei mediane, formând crestele mamare sau liniile mamare. Apoi din loc în loc, pe măsura dezvoltării embrionului, îşi fac apariţia un număr variabil de noduli epiteliali numiţi *nodulii mamari primitivi,* care sunt

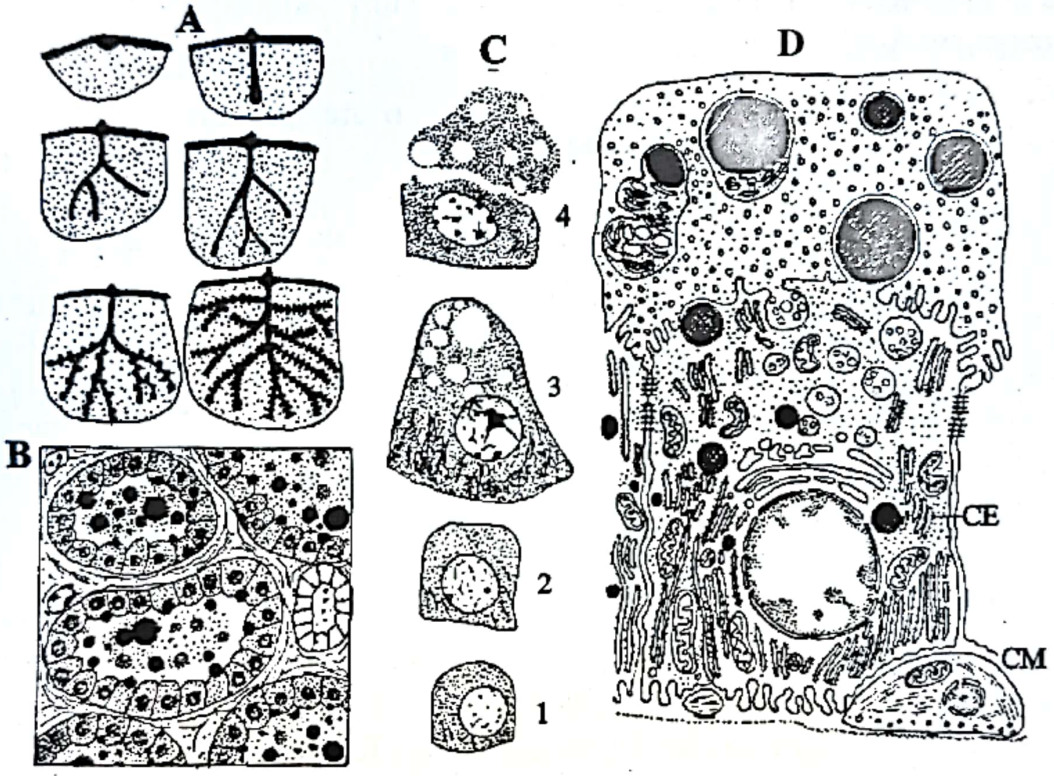

Fig. 12.1. Glanda mamară: A-embriologia glandei mamare; B-secţiune histologică prin glanda mamară în lactaţie; C-fazele secreţiei laptelui în celula epitelială la MO (1-stadiul postsecretor; 2-stadiul presecretor; 3-stadiul de acumulare; 4-stadiul de elaborare); D-stadiul de elaborare în celula epitelială la ME (CE-celula epitelială glandulară, CM-celula mioepitelială)

sistematizaţi în noduli pectorali, abdominali şi inghinali, care imprimă crestelor mamare un aspect moliniform. La căţea, scroafă, iepuroaică, şoricioaică, cobăiţă, mugurii mamari primitivi vor da naştere la două şiruri de glande mamare. La oaie, capră şi iapă, se dezvoltă numai o pereche din nodulii inghinali, în timp ce la vacă se dezvoltă două perechi din nodulii inghinali, care vor avea un înveliş cutanat

Scanned with OKEN Scanner

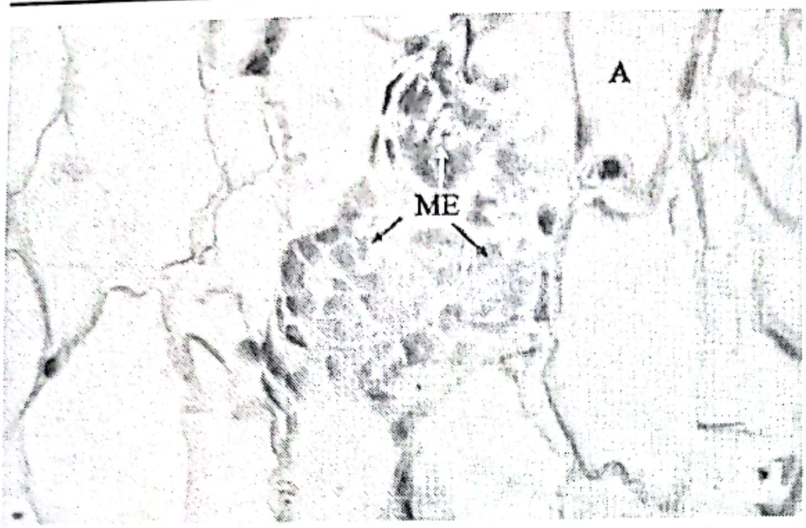

Fig. 12.2. Glanda mamară de viţică în vârstă de 1 zi: ME-muguri epiteliali cu aspect de structuri sferice pline; A-adipocite. Col. HEA; x 200

comun, structurând astfel ugerul. Din mugurii epiteliali se vor forma canalele galactofore rudimentare, care se ramifică dând cordoane de gradul I, II şi III, cu o dispoziţie arborescentă. Ultimele ramificaţii ale canalelor se termină cu nişte structuri sferice pline, care dau întregului arbore, aspectul unui ciorchine de struguri (fig. 12.1 A; fig.12.2).

12.2. Structura glandei mamare

Glanda mamară este o glandă tubulo-alveolară compusă, de tip apocrin. La exterior, glanda este acoperită de o piele foarte fină şi subţire care formează numeroase cute. În pielea glandei se evidenţiază glande sebacee, sudoripare şi foliculi piloşi rari. Pielea mameloanelor are epiderma mai groasă şi este lipsită de aceste formaţiuni. Sub pielea glandei se remarcă fascia superficială săracă în fibre elastice, ce este continuarea fasciei superficiale a peretelui abdominal şi care formează ligamentul lateral al glandei mamare. Dată fiind importanţa economică deosebită a taurinelor, se va descrie în detaliu structura glandei mamare la vacă. În structura glandei mamare la vacă se distinge o capsulă fibroasă dependentă de tunica abdominală. De la nivelul acesteia se desprind septe care împart ţesutul glandular în sferturi, lobi şi lobuli. Ţesutul conjunctiv al glandei mamare realizează prin vasele care le conţine troficitatea glandei. Raportul optim al ţesuturilor în glanda mamară este: *75-80 % ţesut glandular* şi *20-25 % ţesut conjunctiv*. Acest raport variază în funcţie de rasă. Unitatea morfo-funcţională a parenchimului glandular este *alveola glandulară mamară* (fig. 12.1 B; fig. 12.3; fig. 12.4; fig. 12.5). Forma şi mărimea alveolelor depinde de cantitatea de lapte acumulată în ele, de perioada de lactaţie, de vârsta femelei şi de nivelul de hrănire. Astfel, diametrul alveolelor în primele luni de lactaţie este în medie de 70 µm, pentru ca în a VI-a lună, să se micşoreze la 25 µm. În primele zile după fătare, lumenul alveolelor este mai mare conţinând produsul secretat în cantitate mare, în acelaşi timp densitatea alveolelor pe unitatea de suprafaţă este foarte mare, încât ţesutul conjunctiv dintre ele este foarte redus, abia vizibil. Peretele alveolei mamare constă

Scanned with OKEN Scanner

din: *lamina bazală, un strat de celule mioepiteliale de formă stelată* şi *un strat de epiteliu glandular* (a cărui formă şi mărime sunt diferite în raport cu starea funcţională a glandei).

Pe secţiune histologică, alveolele pot fi surprinse în două faze: *faza de relativă linişte* cu două stadii (*presecretor* şi *postsecretor*) şi *faza de secreţie* cu două stadii (*de acumulare* şi *de elaborare)* (fig. 12.1 C; fig. 12.6). Corespunzător acestor stadii, şi epiteliul alveolar are o anumită morfologie specifică. În *stadiul presecretor,* celula epitelială devine mai înaltă, iar în citoplasmă se conturează evident *ergastoplasma* şi *mitocondriile,* care devin numeroase. În *stadiul de acumulare,* celula epitelială este prismatică înaltă, cu nucleul localizat în treimea mijlocie, mare şi nucleolat. La bază, se evidenţiază ergastoplasma dezvoltată, iar la polul apical apar picături de lipide în coloraţiile specifice. Celula în acest stadiu conţine un aparat Golgi foarte dezvoltat, reticul endoplasmic foarte evident, mitocondrii numeroase cu criste frecvente şi lizozomi (fig. 12.1 D; fig. 12.7; fig. 12.8). În *stadiul postsecretor,* celulele epiteliale sunt cubice cu nucleul veziculos aşezat central şi nucleolat. În citoplasmă se evidenţiază ergastoplasma redusă şi rare mitocondrii.

Fig. 12.3. Glanda mamară de vacă în luna a doua de lactaţie: AG-alveole glandulare cu epiteliul secretor; S-sept conjunctiv foarte vascularizat; A-arteriolă. Col. Papanicolau; x 200

Fig. 12.4. Glandă mamară de oaie în prima săptămână de lactaţie: secreţia merocrină şi apocrină în alveolele glandulare. Col. HEA; x 200

În *stadiul de elaborare* se remarcă mecanismul prin care produşii acumulaţi la polul apical al celulelor ajung în lumen. Astfel, se poate observa cum se detaşă polul apical ce conţine produşii secretaţi (fenomenul de apocrinie). După decapitarea celulei, aparatul Golgi participă la refacerea membranei polului apical

Scanned with OKEN Scanner

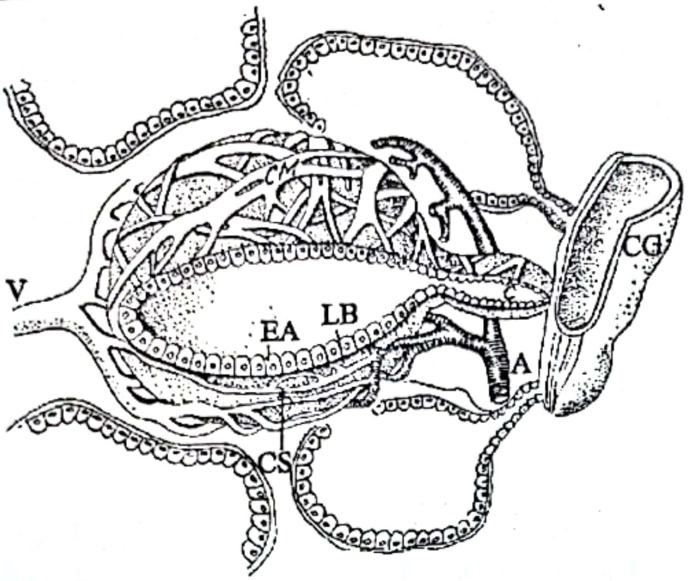

Fig. 12.5. Schema alveolei glandulare mamare la vacă: EA-epiteliul alveolar; LB-lamina bazală; CM-celula mioepitelială; C-canaliculul; CG-canal galactofor; A-arteriolă; V-venulă; CS-capilare sanguine

al celulei. Unii produşi de secreţie (granulele de proteină) trec prin membrana polului apical al celulei înainte de decapitare prin exocitoză (merocrinie). Substanţele care intră în compoziţia laptelui, se pot sintetiza în *produşi de filtrare: clorurile, apa,* o parte din *vitamine,* unele *enzime* şi o parte din *gamaglobuline* şi *produşi de sinteză* sau de elaborare: *cazeina, lactoza, lipidele,* unele *enzime specifice, lactoglobulinele.* Proteinele din lapte sunt elaborate la nivelul reticulului endoplasmic granular, lactoza în aparatul Golgi, iar lipidele sunt sintetizate pe seama

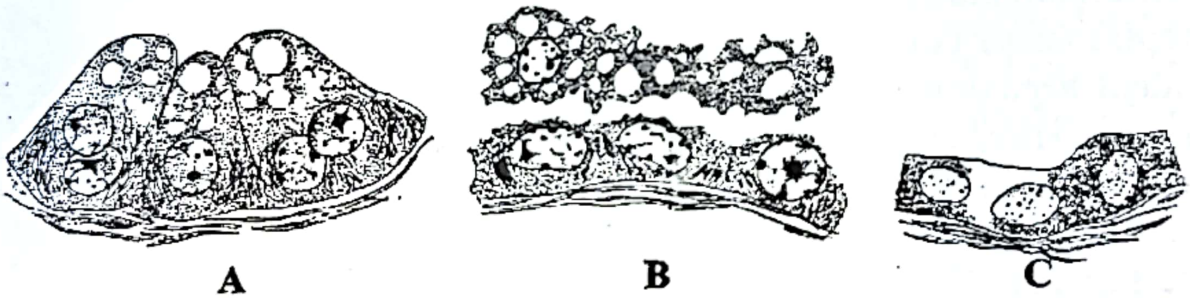

Fig. 12.6. Ciclul secretor al epiteliului alveolei glandulare mamare: A-stadiul de acumulare; B-stadiul de elaborare; C-stadiul postsecretor

glucidelor sau acizilor graşi volatili, la nivelul mitocondriilor şi aparatului Golgi care participă la separarea picăturilor de lipide prin membrana externă pe care o conferă. Compoziţia laptelui este diferită de compoziţia plasmei sanguine. Astfel, în lapte există de 9 ori mai multă grăsime, de 90 ori mai mult zahăr, de 5 ori mai mult potasiu, de 13 ori mai mult calciu şi de 10 ori mai mult fosfor, ceea ce demonstrează că glanda mamară este un adevărat laborator biologic complex, capabilă să sintetizeze noi substanţe din cele vehiculate de sânge. Parenchimul glandular se află sub influenţa stimulatoare a PRL (prolactina) elaborată de celulele η din adenohipofiză.

Canalele de excreţie, în porţiunea lor iniţială, au o structură asemănătoare cu a alveolelor (fig. 12.9). Lumenul lor este rotund sau oval şi se mai numesc *canale intralobulare.* Acestea se unesc şi formează *canalele galactofore mici,* a

Scanned with OKEN Scanner

căror lumen este căptuşit de un epiteliu prismatic sub care se află un strat de celule mioepiteliale ce se sprijină pe lamina bazală.

Celulele mioepiteliale ale alveolelor şi canalelor de excreţie, sub aspect funcţional, sunt elementele contractile din parenchimul glandular, fiind răspunzătoare de evacuarea laptelui din acestea. Ele sunt stimulate de *oxitocină* elaborată de neuronii din nucleul paraventricular (NPV) al hipotalamusului. După unirea canalelor galactofore mici, se formează *canalele galactofore mari,* cu un epiteliu prismatic bistratificat. Canalele galactofore mari sunt interlobulare, de calibru mare, cu lumen larg şi cu mucoasă plisată. În peretele canalelor s-au evidenţiat două straturi de fibre musculare netede: *longitudinal* şi *circular.* Canalele galactofore mari au un traiect scurt şi se deschid în cisterna mamară.

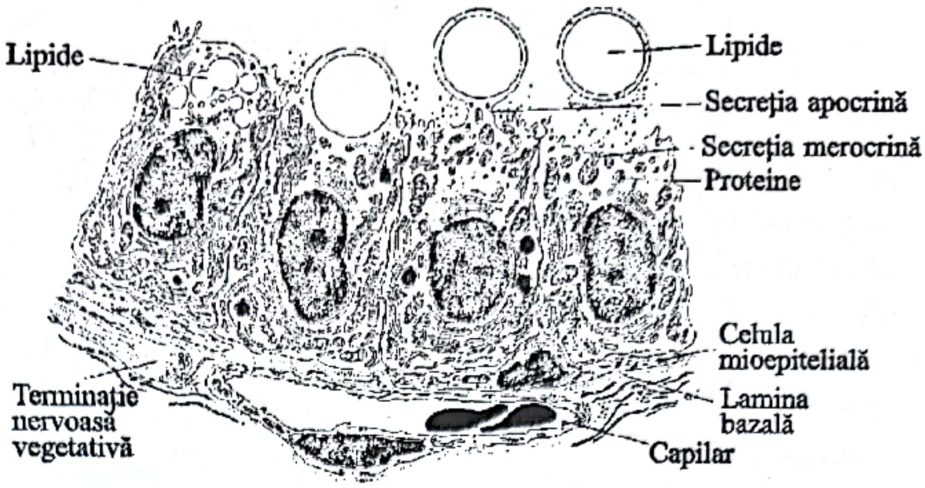

Fig. 12.7. Ciclul secretor la ME al celulelor epiteliale ale alveolei glandulare mamare *(Liebich şi colab., 1999)*

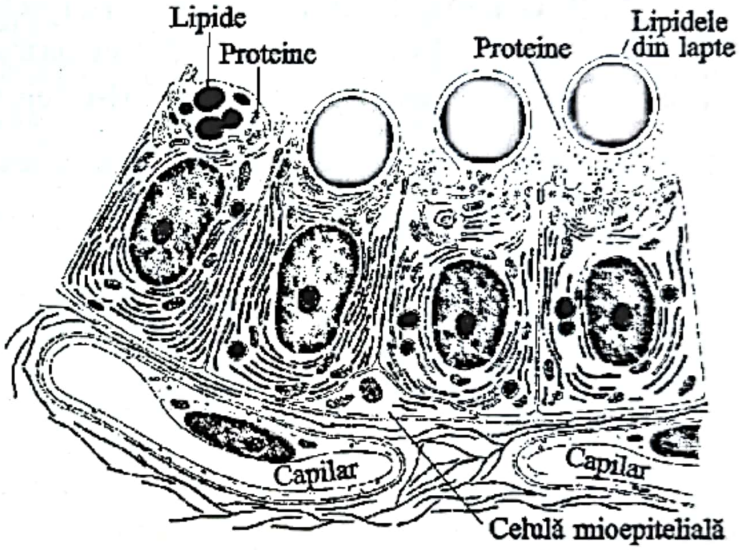

Fig. 12.8. Celulele epiteliale la ME ale alveolei glandulare mamare: acumularea lipidelor şi proteinelor, apoi elaborarea lor în lumen prin apocrinie (lipidele) şi merocrinie (proteinele)

Mucoasa cisternei formează numeroase pliuri longitudinale şi parţial transversale şi este căptuşită de un epiteliu cilindric bistratificat. Extremitatea inferioară a cisternei mamare se îngustează sub formă de pâlnie, trece în cisterna mamelonară, a cărei mucoasă are un epiteliu pavimentos stratificat uşor cheratinizat (fig. 12.10). Mucoasa canalului mamelonar formează la trecerea sa în cisternă 4-8 pliuri radiare în rozetă, care împiedică eliminarea laptelui, chiar şi în cazul când acesta se acumulează în cantitate mare şi tensiunea este ridicată.

Scanned with OKEN Scanner

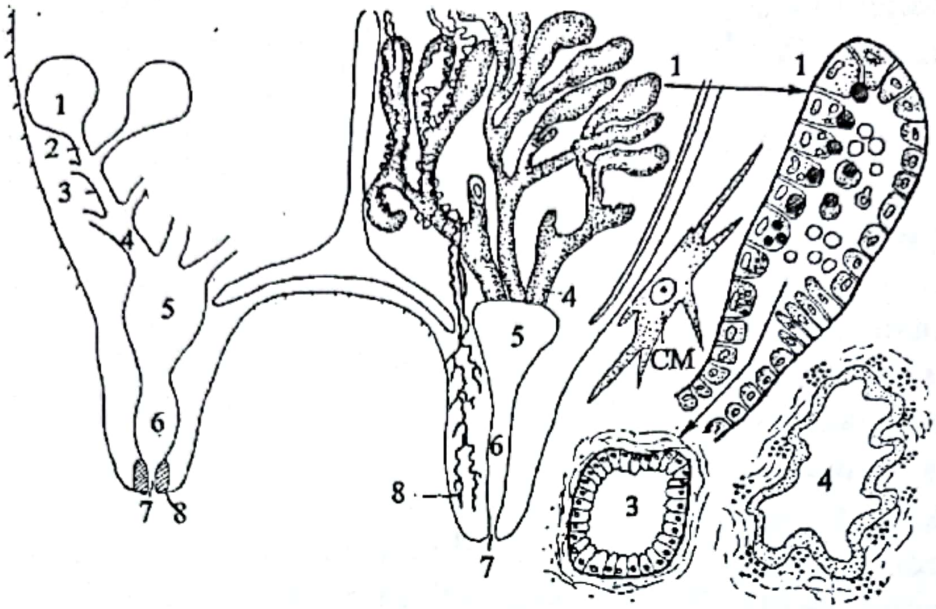

Fig. 12.9. Glanda mamară la vacă: 1-alveole glandulare; 2-canal intralobular; 3-canal interlobular; 4-canal galactofor; 5-cisterna mamară; 6-cisterna mamelonară; 7-canal papilar cu orificiul papilar; 8-sfincter; CM-celula mioepitelială; 9-filete nervoase

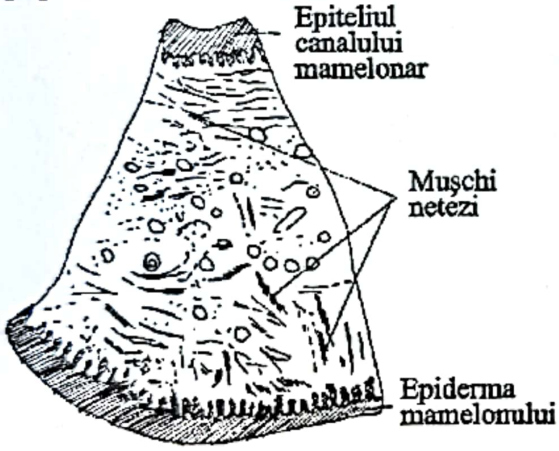

Fig. 12.10. Secţiune transversală prin mamelonul de vacă

Peretele cisternei şi al mamelonului conţine straturi de muşchi netezi dezvoltaţi, între acestea evidenţiindu-se un ţesut conjunctiv bogat în fibre elastice. Numărul canalelor papilare ce străbat mamelonul variază după specie. Astfel, la rumegătoare în fiecare mamelon se găseşte un singur canal papilar, la suine 2, la iapă 2-3, la cătea 5-8, iar la pisică 4-7 canale. Vascularizaţia glandei mamare este foarte bogată, reţeaua sanguină capilară este foarte densă la nivelul alveolelor şi a canalelor de excreţie (fig. 12.5). Capilarele arteriale şi venoase formează anastomoze, numărul lor mare împiedică apariţia tulburărilor circulatorii (anemia, staza), care s-ar putea produce prin comprimarea diferitelor porţiuni ale glandei, când femela se află în decubit. La nivelul vaselor sanguine ale glandelor mamare s-au evidenţiat două tipuri de *receptori: baroreceptori* (ce sesizează modificările presiunii intravasculare) şi *chemoreceptori* (legaţi de variaţia compoziţiei chimice a sângelui ce irigă glanda mamară). *Vasele limfatice* sunt foarte dezvoltate şi formează două reţele: *superficială* (colectează limfa de la mamelon, sinusul galactofor şi septe) şi *profundă* (colectează limfa din parenchimul glandular). Ambele reţele sunt aferente limfonodurilor retromamari. Glanda mamară primeşte ramuri nervoase pentru sensibilitatea pielii (fig. 12.9).

Scanned with OKEN Scanner

13. PLACENTA

Placenta este o anexă embrionară care la mamifere va funcţiona până la sfârşitul gestaţiei, asigurând schimburile materiale în dublu sens, între fetus şi organismul matern. Învelitoarea cea mai externă din aria extraembrionară este *corionul*, care provine din celulele macromere ale morulei. După dispariţia zonei pelucide, acestea vor constitui *corionul primar* sau *procorionul (trofoblastul).* Pe toată suprafaţa acestuia se dezvoltă nişte formaţiuni filiforme, numite *vilozităţile primare.* Pe măsură ce se dezvoltă alantoida şi se formează vasele sanguine, vilozităţile se repartizează diferit (după specie) şi se angrenează în criptele mucoasei uterine, constituind astfel *vilozităţile secundare.* Corionul astfel trasformat se numeşte *corion definitiv.* Această legătură creată între mamă şi fetus, formată din vilozităţile coriale şi mucoasa uterină, constituie *placenta.* Legătura aceasta însă, nu trebuie interpretată ca un contact fizic simplu între două ţesuturi, ci ca un organ nou creat cu funcţii multiple. Faptul că la formarea placentei concură o componentă fetală şi una maternă, i-a determinat pe unii autori să folosească terminologia de *placenta fetală şi placenta maternă.*

Vilozitatea corială este constituită dintr-un ax de ţesut conjunctiv lax, acoperit de trofoblast ce cuprinde două rânduri de celule distincte din punct de vedere morfologic : *citotrofoblastul* şi *sinciţiotrofoblastul* (fig. 13.1 ; fig. 13.2).

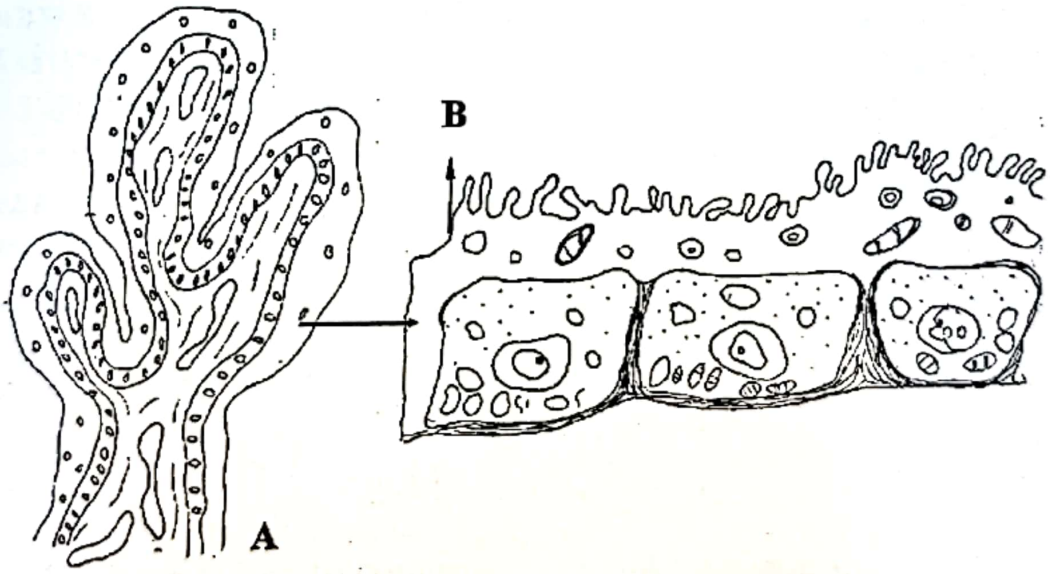

Fig. 13.1. Vilozitatea corială la MO (A); trofoblastul la ME (B)

Citotrofoblastul (stratul intern sau stratul celulelor *Langhans*) acoperă axul conjunctiv şi este format din celule mari, cu nuclei veziculoşi, nucleolaţi şi cu citoplasma de aspect clar. La ME se remarcă numeroase mitocondrii, un reticul endoplasmic granular (ergastoplasma) şi un aparat Golgi perinuclear. Printre celule

Scanned with OKEN Scanner

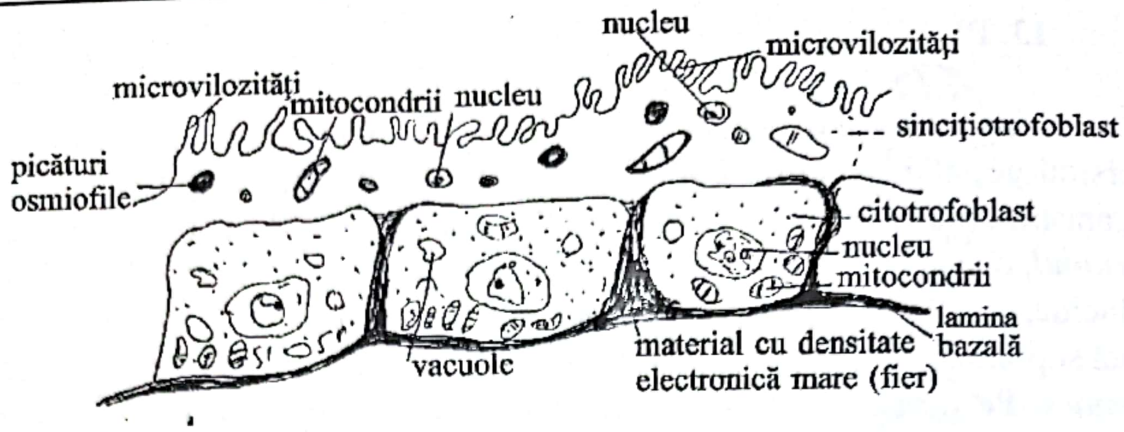

Fig. 13.2. Trofoblastul la ME

se observă prezenţa fierului care apare ca material cu densitate electronică mare. Stratul extern al trofoblastului *(sinciţiotrofoblastul)* este de culoare mai închisă, de grosime variabilă şi posedă numeroşi nuclei dispersaţi în masa de citoplasmă. Citoplasma este vacuolară, spumoasă, iar în colorațiile citochimice, s-au evidenţiat *lipide, colesterol şi esteri de colesterol, acid L-ascorbic* şi *proteoglicani*. Ca organite se remarcă un reticul endoplasmic agranular în contact cu incluziunile lipidice şi cu mitocondriile, ceea ce demonstrează rolul lor în elaborarea hormonilor steroizi sexuali. În apropierea nucleilor se remarcă complexul Golgi, ale cărui vezicule conţin material secretor cu densitate electronică mare. De evidenţiat faptul că membrana externă a sinciţiotrofoblastului este expansionată în numeroase *microvilozităţi*.

În funcţie de repartizarea vilozităţilor coriale pe suprafaţa corionului, placentele pot fi : *difuze* la suine şi ecvine ; multiple *(multicotiledonare)* la taurine, ovine şi caprine ; *zonare* la carnasiere şi *discoidale* la şoarece, maimuţă şi femeie (fig. 13.3) (tabelul 13.1).

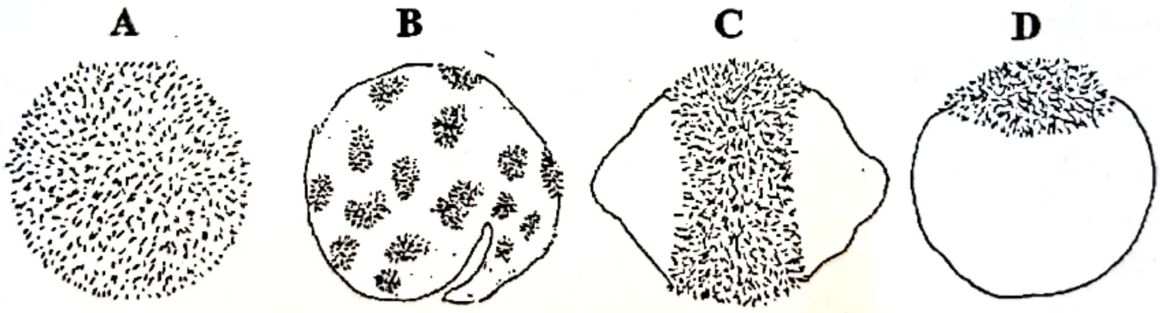

Fig. 13.3. Tipuri de placente: A-difuză ; B-multicotiledonară ; C-zonară ; D-discoidală

Placentele difuze se caracterizează prin dispoziţia vilozităţilor pe întreaga suprafaţă a corionului, ele angrenându-se cu criptele de la nivelul mucoasei uterine. *Placentele multiple* (multicotiledonare) sunt caracteristice rumegătoarelor, unde vilozităţile coriale se grupează în formaţiuni insulare *(cotiledoane)*, despărţite unele de altele prin suprafeţe de corion nevilos. Aceste cotiledoane se angrenează în

Scanned with OKEN Scanner

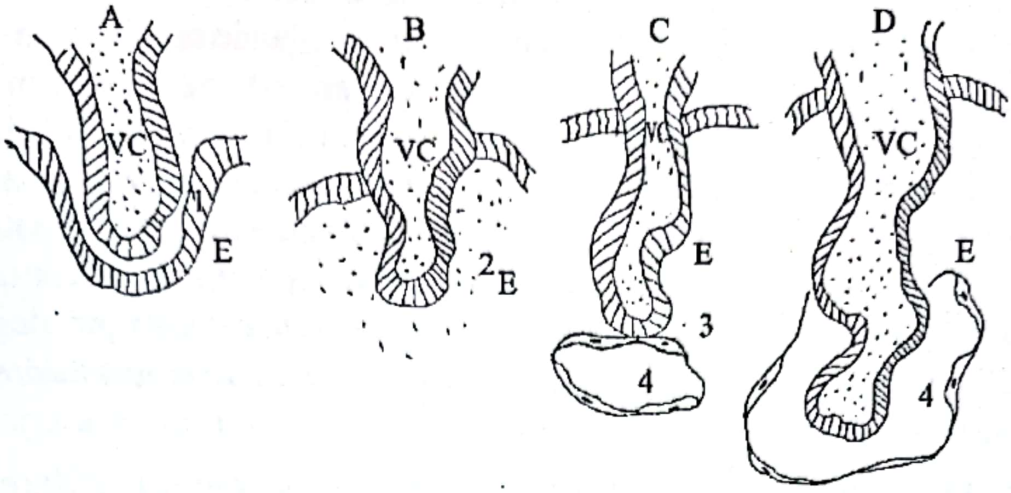

Fig. 13.4. Tipuri de placente: A-epiteliocorială ; B-sindesmocorială ; C-endoteliocorială ; D-hemocorială ; VC-vilozitatea corială ; E-endometrul ; 1-epiteliul endometrului ; 2-corionul ; 3-endoteliul vascular ; 4-lumenul vasului sanguin

formațiunile *carunculare* de la nivelul mucoasei uterine unde împreună structurează *placentonul.* Placentoanele sunt organizate pe patru rânduri (în număr de 80-120) la rumegătoare. *Placentele zonare* prezintă vilozitățile repartizate pe o anumită zonă de formă circulară, fiind caracteristice carnasierelor. *Placentele discoidale* au vilozitățile repartizate pe o parte a corionului sub formă de disc, fiind caracteristice rozătoarelor și primatelor.

Dacă se ține seama de modul și profunzimea legăturilor ce se realizează între vilozitățile coriale și mucoasa uterină, se pot distinge mai multe tipuri de placente (fig. 13.4).

Înainte de a se descrie fiecare tip de placentă, este necesar să se dea câteva noțiuni despre mucoasa uterină (endometrul).

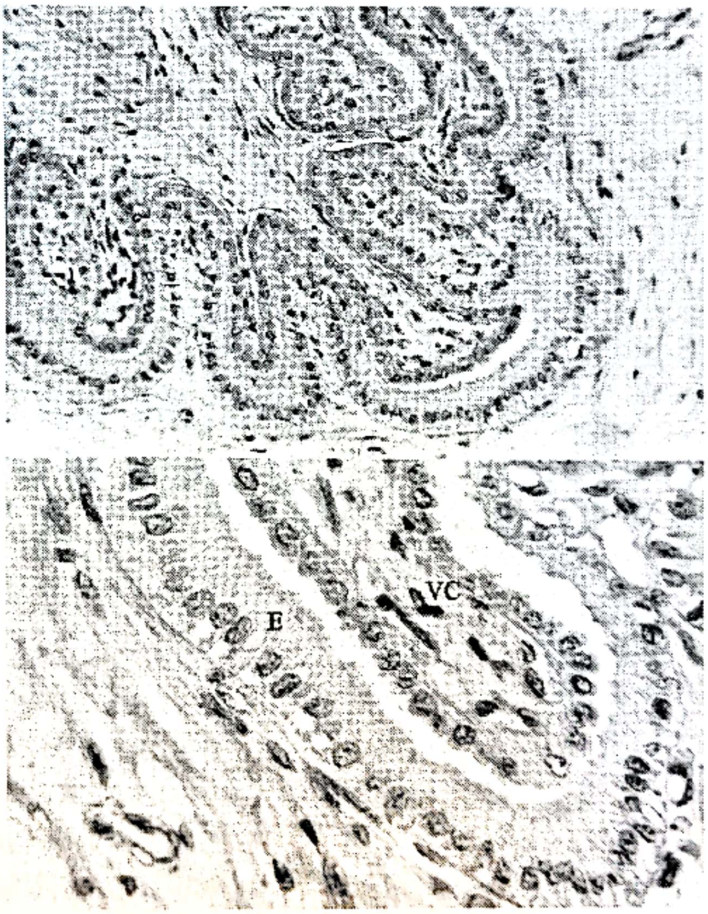

Fig. 13.5. Placentă epiteliocorială la scroafă, gestantă în luna a doua : VC-vilozitatea corială ; E-epiteliul endometrului. Col. HE ; x 80 ; x 200

Scanned with OKEN Scanner

Este formată dintr-un *epiteliu prismatic simplu* cu celule secretoare şi un corion citogen foarte bogat vascularizat şi cu numeroase glande tubuloase. Vilozităţile coriale au la majoritatea speciilor proprietatea specifică de a secreta un principiu care lizează diferitele componente ale endometrului, structurând tipurile de placentă. Dacă nu ar exista această secreţie litică, atunci angrenajul placentar nu s-ar mai forma. Gradul de pătrundere şi de liză a mucoasei uterine este cel mai scăzut la ecvine şi suine *(placenta epiteliocorială)* şi cel mai ridicat la primate *(placenta hemocorială)*. După criteriul histologic se descriu cinci tipuri de placente : *epiteliocorială, sindesmocorială, endoteliocorială, hemocorială* şi *hemo-endoteliocorială.*

Tabelul 13.1. ***Tipurile de placente (ţesuturile care separă sângele fetal de cel matern)***

După angrenajul intim al vilozităţi-lor coriale	Ţesut matern (mucoasa uterină)			Ţesutul fetal			După dispoziţia vilozi-tăţilor coriale	Exemple tipice
	Endo-teliu	Lamina propria	Epi-teliu	Epiteliul trofo-blastului	Ţ. conj.	Endo-teliu		
Epitelio-corială	+	+	+	+	+	+	Difuză	scroafă iapă vacă (în primele luni)
Sindesmo-corială	+	+	–	+	+	+	Multico-tiledonară	vacă (în ultimele luni), oaie, capră
Endotelio-corială	+	–	–	+	+	+	Zonară	pisică, căţea, nevăstuică
Hemo-corială	–	–	–	+	+	+	Discoi-dală	primate
Hemo-endotelio-corială	– +	– –	– –	+	+	+	Discoidală Zonară	şoricioaică cobăiţă iepuroaică

\+ prezenţa
– absenţa

Placenta epiteliocorială. Este cea mai simplă modalitate de angrenare a placentei fetale (vilozităţile coriale) cu placenta maternă (mucoasa uterină). Cele două componente, fetală şi maternă, îşi păstrează integritatea structurală, între ele stabilindu-se doar raporturi de strânsă vecinătate (fig. 13.5). Aceasta se întâlneşte la *suine, ecvine* şi la *vacă* în primele luni de gestaţie (apoi în următoarele luni devine sindesmocorială). Epiteliul trofoblastic şi epiteliul uterin care este intact, sunt despărţite doar de un mic spaţiu plin cu « *lapte uterin* » sau *lichid embriotrof,* secretat de glandele uterine. Lichidul embriotrof va fi preluat prin vilozităţile coriale şi utilizat ca hrană pentru embrion sau fetus. Structura placentei

Scanned with OKEN Scanner

epiteliocoriale, ne explică de ce în momentul fătării nu se produc distrugeri ale mucoasei uterine.

Placenta sindesmocorială. În acest tip de placentă, raporturile dintre elementele părții fetale și ale celei materne sunt mai intime. Celulele epiteliale ale trofoblastului vilozităților coriale distrug o bună parte a epiteliului uterin, intrând în contact cu elementele vasculo-conjunctive (corionul citogen) ale mucoasei uterine. Acest tip de placentă se întâlnește la *rumegătoare,* fiind *multicotiledonară.* La vacă în primele luni de gestație este epiteliocorială, apoi în următoarele luni până la parturiție, placenta devine sindesmocorială (fig. 13.6). Structura histologică a acestui tip de placentă explică de ce odată cu eliminarea placentei fetale, sunt antrenate și fragmente mici de mucoasă uterină.

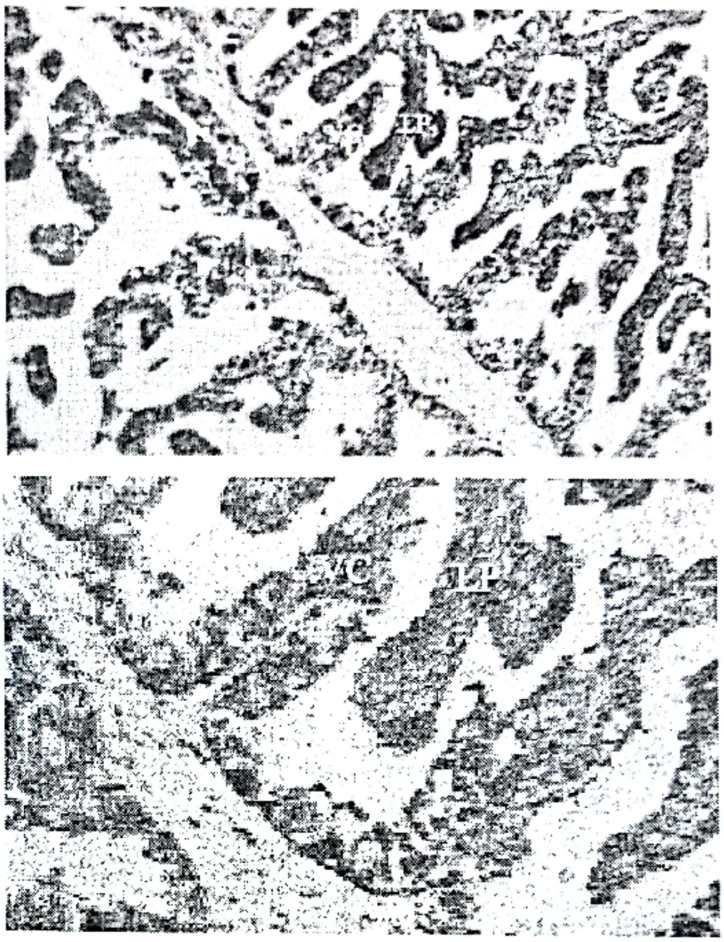

Fig. 13.6. Placentă sindesmocorială la vacă în a cincea lună de gestație : VC-vilozitatea corială ; LP-lamina propria (corionul) a endometrului. Col. HE ; x 80 ; x 200

Placenta endoteliocorială. În acest caz, raporturile între vilozitățile coriale și mucoasa uterină sunt mult mai directe. Trofoblastul vilozităților coriale prin substanțele litice pe care le elaborează, distrug epiteliul uterin și elementele conjunctive ale mucoasei uterine. În acest mod ele intră în contact direct cu vasele materne pe care le încorporează în masa lor. Vasele materne își păstrează integritatea peretelui endotelial. Acest tip de placentă se întâlnește la *carnasiere.*

Placenta hemocorială la care vilozitățile coriale intră în contact direct cu masa sanguină a circulației materne. Acest tip de placentă se întâlnește la primate.

Placenta hemo-endoteliocorială se remarcă la șoricioacă, cobăiță și iepuroaică. Ea prezintă caractere morfologice care o aseamănă cu cea endoteliocorială, cât și cu cea hemocorială. Vilozitățile coriale vin în contact intim cu endoteliul vascular matern (caracter ce aparține tipului de placentă endoteliocorială) și cu sângele matern (vilozitățile plutesc în lacunele de sânge materne, caracter ce aparține tipului de *placentă hemocorială*).

Scanned with OKEN Scanner

14. APARATUL GENITAL FEMEL LA PĂSĂRI

Aparatul genital femel la păsări are o organizare mult mai simplă decât cel al mamiferelor. Este format numai din ovarul şi oviductul stâng. Caracteristic deci, este dezvoltarea sa unilaterală şi lipsa porţiunii terminale de nidaţie, ca o consecinţă a faptului că ouăle sunt eliminate la exterior şi incubate mai târziu.

14.1. Ovarul

Ovarul constă în principal dintr-un cortex la exterior ce conţine numeroşi foliculi *(ovisaci)*, care înconjură o zonă foarte vascularizată numită *zona medulară.*

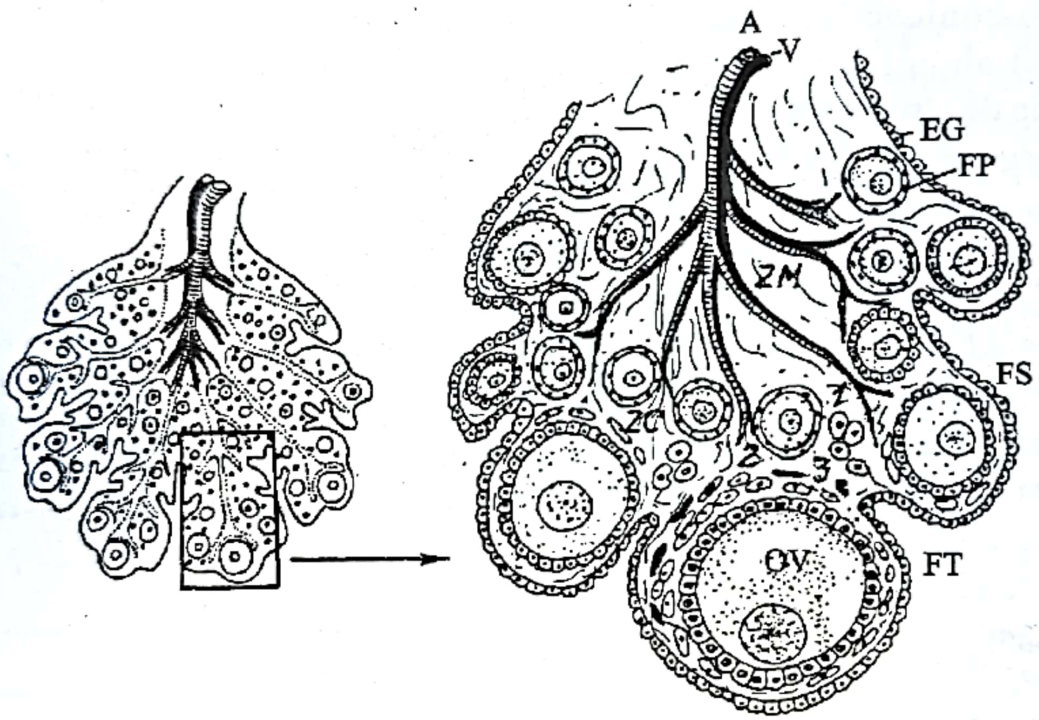

Fig. 14.1. Structura histologică a ovarului de găină în vârstă de şase luni: ZC-zona corticală ; ZM-zona medulară ; A-artera ; V-vena ; EG-epiteliul germinativ ; FP-folicul primordial ; FS-folicul secundar ; FT-folicul terţiar ; Glanda interstiţială din ovarul de găină (1-celule interstiţiale stromale – CIS ; 2-celule interstiţiale tecale clare – CITC ; 3-celule interstiţiale tecale întunecate – CITI)

La puiul în primele săptămâni de viaţă, aceste două zone sunt bine delimitate, dar pe măsură ce înaintează în vârstă, delimitarea celor două zone se pierde. La suprafaţă, ovarul este acoperit de un *epiteliu germinativ cubic simplu,* sub care apare un strat de ţesut conjunctiv evident (*tunica albuginee).* Epiteliul germinativ este format din celule cubice cu dimensiunea de 5 µm, care devin aplatizate când suprafaţa ovarului este sub tensiune datorită dezvoltării ovisacilor. Sub albuginee se evidenţiază ţesutul conjunctiv stromal al zonei corticale a ovarului, format din

Scanned with OKEN Scanner

numeroase celule mezenchimale, fibroblaste, celule interstiţiale şi rare fibre conjunctive. În acest ţesut conjunctiv predominant celular, se evidenţiază foliculi ovarieni în diferite stadii de evoluţie, foliculi atretici şi foliculi postovulatori (fig. 14.1 ; fig. 14.2 ; fig. 14.3).

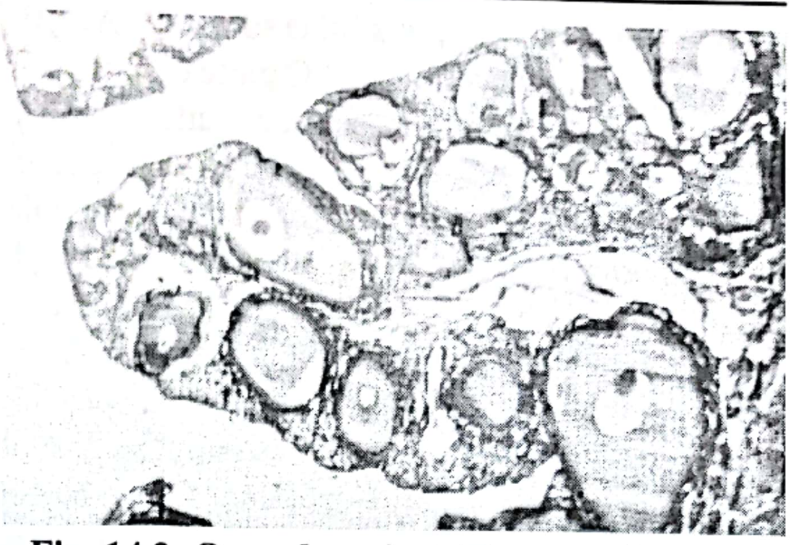

Fig. 14.2. Ovar de puicuţă Leghorn în vârstă de 90 zile. Col. HEA ; x 80

14.1.1. Foliculii ovarieni

În mod asemănător cu cele prezentate la mamifere, ovogeneza şi la păsări înseamnă formarea *ovulelor* (şi nu formarea oului). Astfel, există şi la păsări cele trei stadii: de *proliferare* a ovogoniilor, de *creştere* şi de *maturare* a ovocitului. Ovogoniile în ovarul embrionului de găină se dezvoltă şi se multiplică la jumătatea perioadei de incubaţie. În continuare are loc transformarea ovogoniilor în ovocite primare. Acestea se înconjură de celule foliculare şi de o teacă conjunctivă subţire, structurând *foliculii primari*.

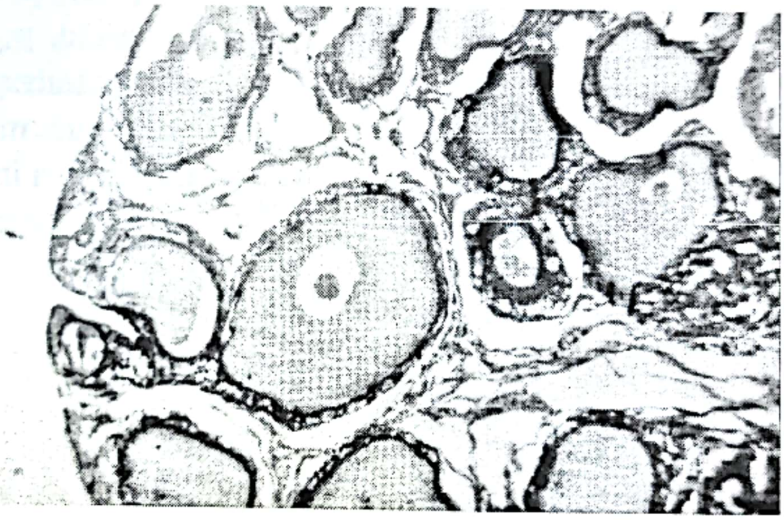

Fig. 14.3. Ovar de puicuţă Leghorn în vârstă de 150 zile. Col. HEA; x 80

Creşterea şi maturarea foliculilor primari în foliculi *secundari şi terţiari* (ovulatori) are loc sub influenţa FSH-ului şi acesta este controlat de FSH-RH. Se cunoaşte rolul iluminatului în mecanismul de elaborare a FSH-RH la păsări. În timpul acestor transformări are loc în interiorul foliculului şi maturarea ovocitului. Foliculii terţiari (ovulatori) suferă fenomenul de ovulaţie, punând în libertate ovocitul (gălbenuşul) care în primul segment al oviductului devine ovul apt de a fi fecundat, apoi datorită elaborării a noi structuri în segmentele următoare a oviductului devine *ou*.

La pubertate cele mai evidente structuri la suprafaţa ovarului sunt foliculii terţiari care ating dimensiunea de 40 mm în diametru, colorați în galben şi cu un

Scanned with OKEN Scanner

plex vascular evident şi vizibil la suprafaţă. Aceşti foliculi sunt ataşaţi prin pediculi de masa principală a ovarului. O parte din foliculi sunt de dimensiuni mai mici (2-10 mm) colorați în crem, aceştia sunt foliculii pe cale de creştere (secundari). Toate ovocitele din ovarul de pasăre până la pubertate sunt *ovocite primare.* Înaintea ovulației, acestea eliberează primul globul polar şi devin *ovocite secundare.* Ovocitul constă dintr-un nucleu localizat central numit *vezicula germinativă* ce conține 1-2 nucleoli şi o cromatină difuză. Ovoplasma este uniform granulară în toate ovocitele cu dimensiunea peste 20 mm. Ataşat veziculei germinative apare o masă granulară *(corpul lui Balbiani)* care constă din sferule galbene, mitocondrii şi complex Golgi. Pe măsură ce ovocitul se dezvoltă, corpul Balbiani se sparge şi se împrăştie uniform în ovoplasmă. Odată cu formarea foliculului secundar şi apoi a celui terțiar, ovocitul devine de ordinul II şi acumulează cantități crescute de vitelus nutritiv care are un bogat conținut în lipide, protide, glucide, săruri minerale, vitamine, pigmenți. Există două feluri de vitelus nutritiv : *vitelus alb* şi *galben* (cu un conținut mai bogat în carotenoide). Depunerea începe cu un strat de vitelus alb, care reprezintă viitoarea *latebră,* apoi urmează cel galben în aşa fel, încât aceste două tipuri de vitelus se depun în straturi concentrice. La periferia vitelusului se diferențiază o membrană vitelină. Deoarece cantitatea de vitelus nutritiv este foarte mare comparativ cu citoplasma formativă, ovulul de pasăre (gălbenuşul) face parte din grupa *ovulelor telolecite.*

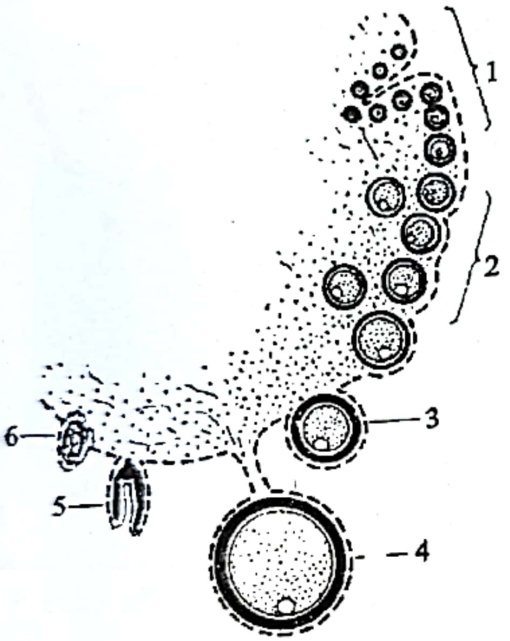

Fig. 14.4. Evoluția foliculilor ovarieni la pasăre : 1-foliculi primari ; 2-foliculi în creştere ; 3-folicul secundar ; 4-folicul terțiar, matur, ovulator ; 5-folicul postovulator (calix) ; 6-folicul atretic *(Guzsal, 1981)*

Pentru o mai bună înțelegere a foliculogenezei, care are loc în ovarul de pasăre la pubertate, se va descrie în extenso *foliculul terțiar.*

Foliculul terțiar (ovulator). Foliculii terțiari proemină la suprafaţa ovarului, au o culoare galbenă şi sunt ataşaţi ovarului printr-un pedicul. Datorită existenței mai multor foliculi pediculați, ovarul capătă aspectul unui ciorchine de strugure. La suprafaţa foliculului matur se evidențiază epiteliul germinativ aplatizat sub care țesutul conjunctiv stromal este slab reprezentat. În regiunea centrală la suprafaţa foliculului, opus pediculului se evidențiază o zonă mai puțin vascularizată decât restul peretelui folicular, numită *stigma,* ce reprezintă

Scanned with OKEN Scanner

locul pe unde se va produce ovulația (fig. 14.4; fig. 14.5). Folicului matur este format din *ovocit, zona radiata, membrana perivitelină, granuloasa, membrana bazală, teaca internă și teaca externă* (fig. 14.6).

Ovocitul are dimensiunea de 1,5-3,5 cm în diametru și este închis în folicului matur pediculat. Central, se evidențiază *vezicula germinativă* care, după ovulație, migrează la un

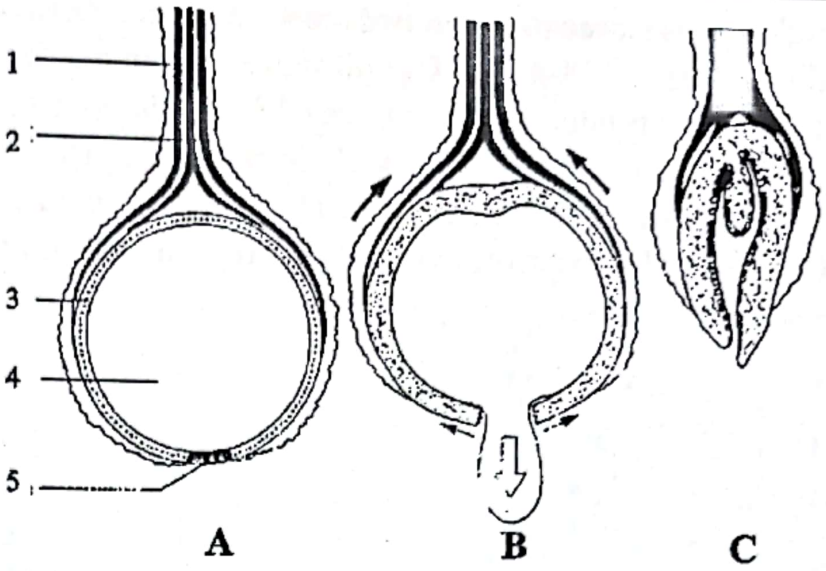

Fig. 14.5. Folicul terțiar, matur ovarian la pasăre și ovulația : A-folicul matur (ovulator) ; B-folicul în faza de ovulație ; C-folicul postovulator (calix) ; 1-pedicul ; 2-fibre musculare netede ; 3-peretele foliculului ; 4-ovocit de ordinul II ; 5-stigma *(Guzsal, 1981)*

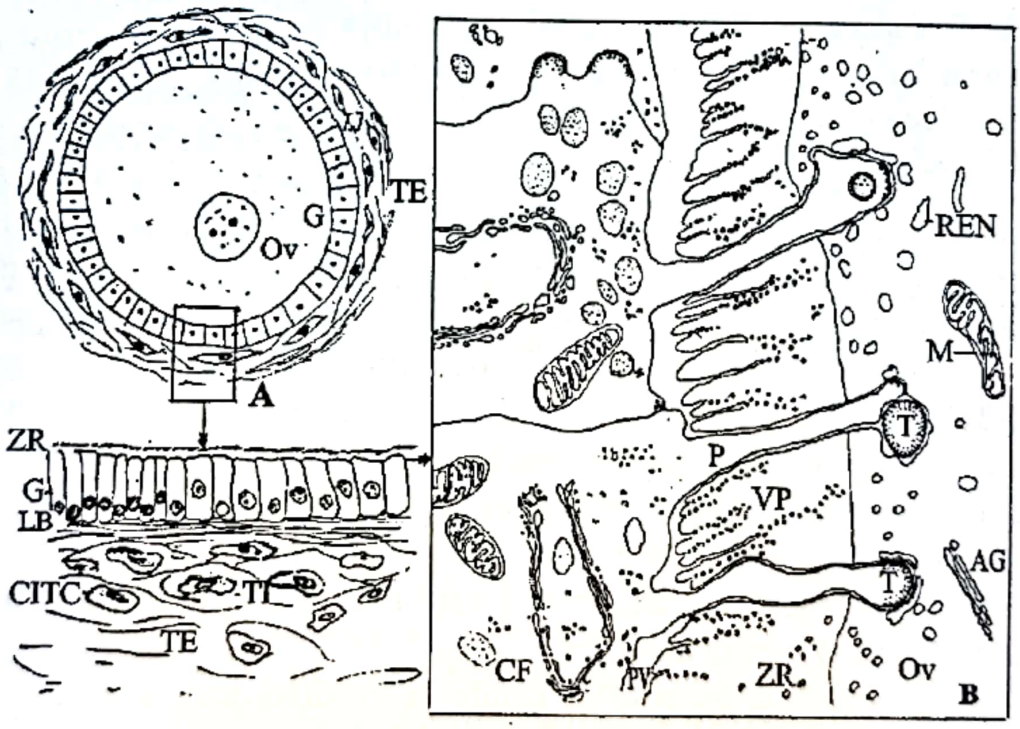

Fig. 14.6. Structura foliculului terțiar (A-ovulator) din ovarul de găină (B-detaliu) : Ov-ovocit de ordinul II ; ZR-zona radiata ; G-granuloasa ; LB-lamina bazală ; TI-teaca internă ; CITC-celule interstițiale tecale clare ; TE-teaca externă. B-relațiile celulelor foliculare ale granuloasei cu ovocitul II la ME : CF-celule foliculare ; P-procese (prelungiri) ; T-transosomi ; PV-membrana perivitelină ; ZR-zona radiata ; VP-vezicule pinocitare (fazele pinocitozei) ; Ov-ovocit II ; REN-reticul endoplasmic neted ; M-mitocondrii ; AG-aparat Golgi

Scanned with OKEN Scanner

pol şi structurează împreună cu citoplasma formativă *discul germinativ* cu dimensiunea de 3-4 mm. Ovoplasma este formată din *vitelus alb* (granule mici cu compoziţie predominant proteică 43 %) şi *vitelus galben* (granule mari constituite în principal din lipide, proteinele intră în proporţie de 28 %) care sunt aşezate în straturi concentrice. Vitelusul este elaborat de celulele foliculare ale granuloasei (fig. 14.7). La exterior, ovocitul este delimitat de membrana vitelină.

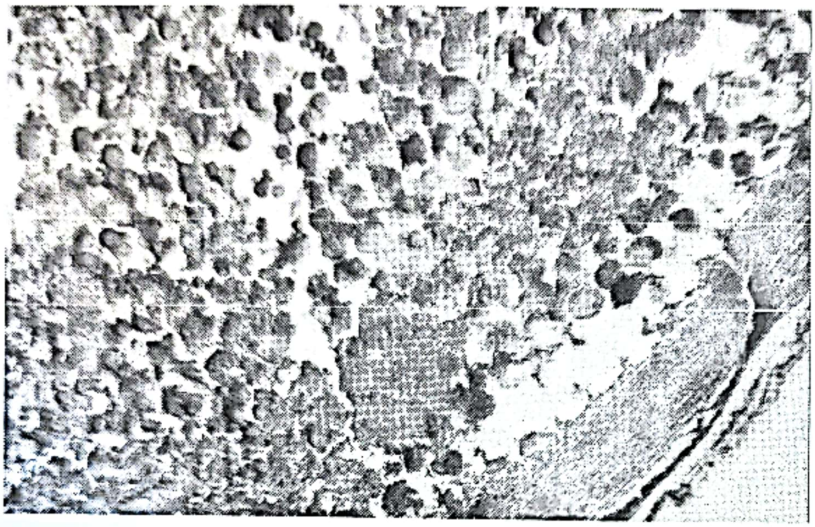

Fig. 14.7. Folicul terţiar în ovarul de puicuţă Leghorn în vârstă de 150 zile : elaborarea granulelor de vitelus de către celulele granuloasei. Col. HE ; x 200

Zona radiata apare la MO striată datorită numeroaselor procese (microvili) vizibile la ME, date de membrana vitelină a ovocitului şi de celulele foliculare ale granuloasei. Această zonă începe să se formeze înainte ca ovocitul să atingă dimensiunea de 1 mm în diametru. Pe măsură ce ovocitul se dezvoltă în cadrul foliculului, zona radiata devine mai evidentă şi la ME se observă numeroase prelungiri ale celulelor granuloasei şi vezicule pinocitare. Prin aceste vezicule pinocitare ce conţin cantităţi crescute de lipide şi proteine, ovocitul se dezvoltă şi acumulează vitelus. Un rol important îl au şi prelungirile celulelor foliculare ale granuloasei care se termină în invaginările membranei viteline a ovocitului, structurând la acest nivel *transosomii* (fig. 14.8). Aceştia conţin cantităţi crescute de material nutritiv elaborat de celulele foliculare şi, care, în acest mod ajunge în ovocit, contribuind la formarea şi structura vitelusului alb şi galben, deci a gălbenuşului sub formă de granule.

Membrana perivitelină este un strat acelular, cu structură fibrilară fină, elaborat de celulele granuloasei şi care începe să se formeze când ovocitul atinge dimensiunea de 2-3 mm în diametru.

Granuloasa este un strat de celule în imediata vecinătate a ovocitului. Grosimea acestui epiteliu se corelează cu stadiile de creştere ale ovocitului. Astfel, când ovocitul are dimensiunea sub 0,4 mm, celulele granuloasei sunt cubice în timp ce la ovocitul cu dimensiunea de 0,4-4 mm devin prismatice înalte. Nucleii celulelor sunt mari, sferici şi conţin numeroase granule de cromatină, iar citoplasma conţine numeroase picături de lipide şi granule proteice, ce reprezintă precursorii

Scanned with OKEN Scanner

gălbenuşului. Acest material nutritiv este condus la ovocit prin *transosomi* sau este preluat de acesta prin pinocitoză. Acestea sunt demonstrate la ME prin prezenţa numeroaselor prelungiri ale celulelor foliculare ce ating suprafaţa membranei viteline structurând la nivelul contactului, mici umflături pline cu substanţe nutritive *(transosomi).*

Lamina bazală este foarte subţire de 1 µm grosime, structurată după tipul membranelor bazale şi separă celulele foliculare ale granuloasei de cele ale tecii interne.

Teaca internă este formată din *celule interstiţiale tecale clare* (CITC) de aspect poligonal sau ovalar, organizate în cuiburi şi polarizate la capilarele sanguine foarte numeroase din regiune. Citoplasma lor conţine cantităţi crescute de lipide, colesterol, esteri de colesterol, acid L-ascorbic şi proteoglicani. Aceste celule secretă hormoni steroizi sexuali, steroidogeneza atingând un maximum la vârsta de 180 zile *(Cotea C., 1976).* La exteriorul acestor grupuri de celule se evidenţiază *celulele interstiţiale tecale închise* la culoare (CITI), ce conţin ca incluzii în citoplasmă numai proteoglicani. Aceste celule nu sunt implicate în steroidogeneză

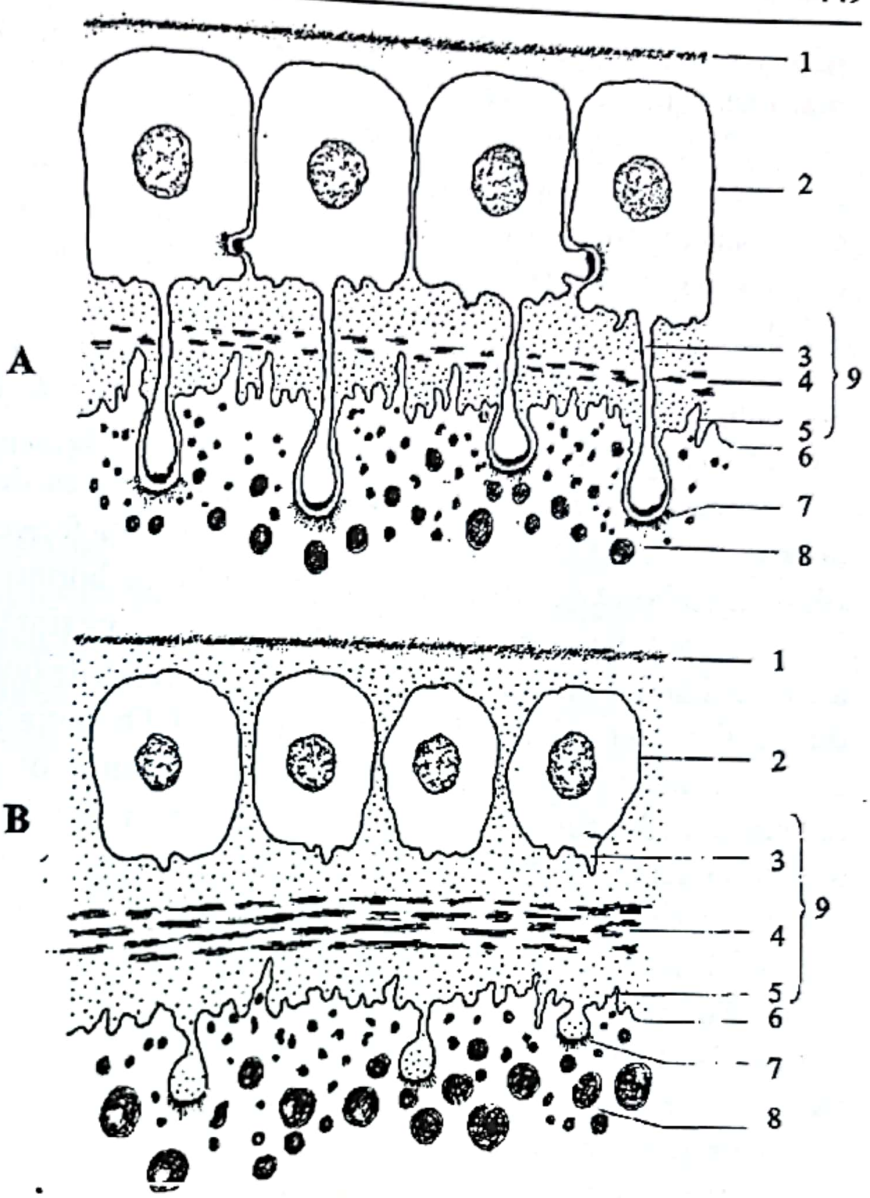

Fig. 14.8. Evoluţia structurilor peretelui folicular în timpul maturării ovocitei : A-folicul în creştere ; B-folicul matur ; 1-lamina bazală ; 2-celulele granuloasei ; 3-prelungirile celulelor granuloasei; 4-membrana perivitelină cu structură fibrilară fină ; 5-microvilii şi invaginările membranei viteline ; 6-membrana vitelină (oolema) ; 7-transosomi ; 8-ovoplasma cu granule corticale ; 9-spaţiul perivitelin *(Guzsal, 1981)*

Scanned with OKEN Scanner

(Cotea C., 1977). Există o corelaţie pozitivă între dezvoltarea glandei tecale şi mărimea foliculilor ovarieni.

Teaca externă este formată dintr-un ţesut conjunctiv fibros cu numeroase fibre de colagen şi elastice dispuse paralel în jurul foliculului. Aceste fibre de colagen sunt mai groase şi mai evidente în vecinătatea tecii interne. Printre fibrele conjunctive se observă numeroase fibroblaste alungite şi aplatizate. *Dahl - 1970* a demonstrat prezenţa fibrelor musculare netede în teaca externă a foliculilor la pasăre. Aceste fibre musculare sunt mai numeroase şi mai dezvoltate în regiunea pediculului folicular şi mai rare şi subţiri, spre stigmă. Teaca externă se pierde în ţesutul înconjurător al stratului cortical al ovarului.

Ovulaţia. La păsări ovulaţia este un proces declanşat şi reglat pe cale neuroendocrină. Declanşarea ovulaţiei (dehiscenţa foliculară) se face sub influenţa LH-ului elaborat de adenohipofiză, controlat de hormonul hipotalamic LH-RF.

Aspectele de endocrinologie la păsări reprezintă baza explicării ştiinţifice a creşterii numărului de ovulaţii, deci a producţiei de ouă prin mărirea artificială a duratei iluminatului, în adăposturile de păsări. Ovulaţia, ruperea peretelui folicular are loc în zona ecuatorială a stigmei, în acest mod ovocitul II (gălbenuşul) este eliberat şi în 3-5 minute este captat de pavilionul oviductului. Foliculul ovulat are aspectul unei membrane golită de conţinut *(calix)* care prin celulele granuloasei şi tecii interne îşi continuă activitatea endocrină de a elabora progesteron (fig. 14.4 ; fig. 14.5).

Foliculii atretici. Atrezia foliculilor în ovarul păsărilor este un proces normal. Nu toate ovocitele ajung la maturitate pentru a fi ovulate, ci numai o mică parte din ele. Nu toţi foliculii primari vor creşte şi vor evolua spre foliculi terţiari, ci o mare parte suferă fenomenul de atrezie foliculară. Uneori acest fenomen se întâlneşte şi la stadiile de foliculi secundari şi terţiari. La două zile după ecloziune, numărul foliculilor primordiali din ovarul puicuţelor din rasa Leghorn este de *4 milioane,* la pubertate scade până la *1-4000 foliculi primari,* din care cel mult *1/3 devin foliculi terţiari* care vor ovula. *Dool (1965)* a descris trei tipuri de atrezie a foliculilor în ovarul de pasăre. *Prima* şi cea mai comună apare în *foliculii de până la 500 μm* în diametru şi constă în proliferarea celulelor granuloasei, care se dispun în straturi numeroase în jurul ovocitului. Ovocitul suferă fenomenul de necrobioză, apoi dispare rezultând o masă celulară heterogenă, prin invadarea lor de celulele tecale. În final această masă se hialinizează şi se transformă într-un ţesut conjunctiv cicatriceal. *A doua* şi cea mai frecventă, întâlnită mai ales la păsările în vârstă, constă în proliferarea celulelor granuloasei şi a celulelor tecale care în final împreună cu ovocitul vor suferi degenerescenţa lipidică. *A treia,* survine la păsările tinere, mai ales la foliculii de peste 1,5 mm în diametru. La aceşti foliculi, granuloasa rămâne intactă, în timp ce teaca internă se hipertrofiază. Celulele tecale

Scanned with OKEN Scanner

devin foarte active conținând cantități crescute de enclave implicate de steroidogeneză.

Foliculii postovulatori. Imediat după ovulație, foliculul se micșorează, pereții devin plisați și mai groși datorită concentrării celulelor din teaca internă și granuloasă. Acestea acumulează cantități crescute de lipide și datorită faptului că în ele a fost demonstrată prezența *hidroxisteroiddehidrogenazei*, li se atribuie rolul de a elabora progesteron. Astfel, se poate afirma că ar fi similare celulelor corpului luteal de la mamifere.

14.1.2. Glanda interstițială

Glanda interstițială este reprezentată de celulele interstițiale stromale (CIS) care sunt celulele interstițiale propriu-zise și celulele interstițiale tecale (CIT) (fig. 14.9). Cele tecale sunt de două tipuri : celule interstițiale tecale clare (CITC) și celule interstițiale tecale întunecate (CITI), descrise în cadrul foliculului ovulator. Așa cum s-a arătat la descrierea tecii interne a foliculului (ovulator) celulele interstițiale tecale clare (CITC) conțin în citoplasma lor cantități crescute de incluzii implicate în steroidogeneză *(lipide, colesterol, esteri de colesterol, acid L-ascorbic)*, în schimb celulele interstițiale tecale întunecate (CITI) conțin în citoplasmă ca incluzii numai proteoglicani, ceea ce demonstrează că aceste celule nu elaborează hormoni steroizi sexuali.

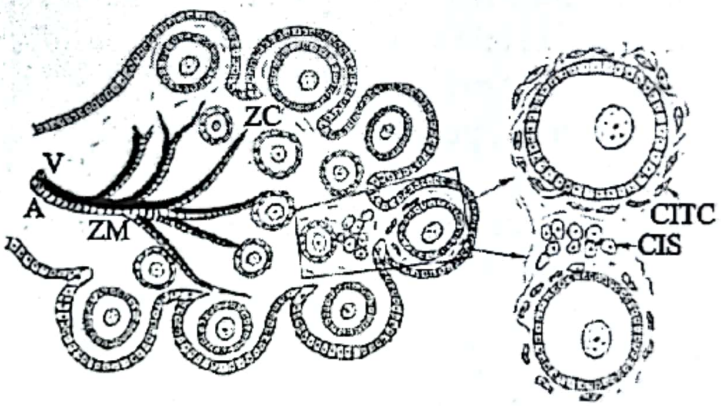

Fig. 14.9. Glanda interstițială în ovarul de cloșcă : CIS-celule interstițiale stromale ; CITC-celule interstițiale tecale clare ; ZC-zona corticală ; ZM-zona medulară ; A-artera ; V-vena

Celulele interstițiale stromale (CIS) sunt localizate în stroma ovariană printre foliculii în diverse faze de evoluție. Ele sunt ovalare sau poligonale, citoplasma este clară în colorațiile obișnuite, iar în colorațiile citochimice conțin cantități crescute de lipide, colesterol, esteri de colesterol, funcțiuni carboxil și acid L-ascorbic, ceea ce demonstrează steroidogeneza. Aceste incluziuni se evidențiază în cantități moderate la vârsta de 180-240 zile, crescute pentru perioada de 250-280 zile și foarte crescute la vârsta de 290-360 zile *(Cotea C., 1977)*.

Scanned with OKEN Scanner

14.2. Structura oviductului şi formarea oului

Oviductul este un organ cavitar musculo-membranos, foarte sinuos, ce face legătura între ovar şi cloacă, destinat fertilizării ovulului, transportului său şi definitivării finale a oului. Lungimea totală în perioada maximă de ouat poate ajunge la 80 cm, iar diametrul de 2 cm. La păsări există un singur oviduct funcțional, stâng, care ia naştere din canalul Müller stâng, cel drept involuează. Oviductul a fost împărțit în cinci segmente distincte, deosebite structural şi omologate cu unele compartimente ale tractusului genital femel de la mamifere, având fiecare un rol bine determinant în formarea oului. Oviductul este format în sens cranio-caudal din următoarele cinci segmente: *pavilion (infundibulum), magnum (camera albuminogenă), istm (isthmus), uterus (camera cochilieră)* şi *vagina.* Fiecare segment posedă aceeaşi structură de bază, dar dezvoltarea diferitelor straturi diferă de la un segment la altul. Toate segmentele posedă în structura peretelui lor, următoarele tunici : *a) mucoasa* alcătuită dintr-un epiteliu de căptuşire cu diferite tipuri de celule şi o lamina propria dezvoltată cu numeroase glande. Mucoasa în totalitate realizează numeroase pliuri de diferite dimensiuni şi forme ce imprimă segmentelor, pe secțiune transversală, un aspect de labirint ; *b) submucoasa* este subțire şi formată dintr-un țesut conjunctiv delicat ; *c) musculoasa* este formată din două straturi de muşchi netezi, *circular intern* şi *longitudinal extern,* separate

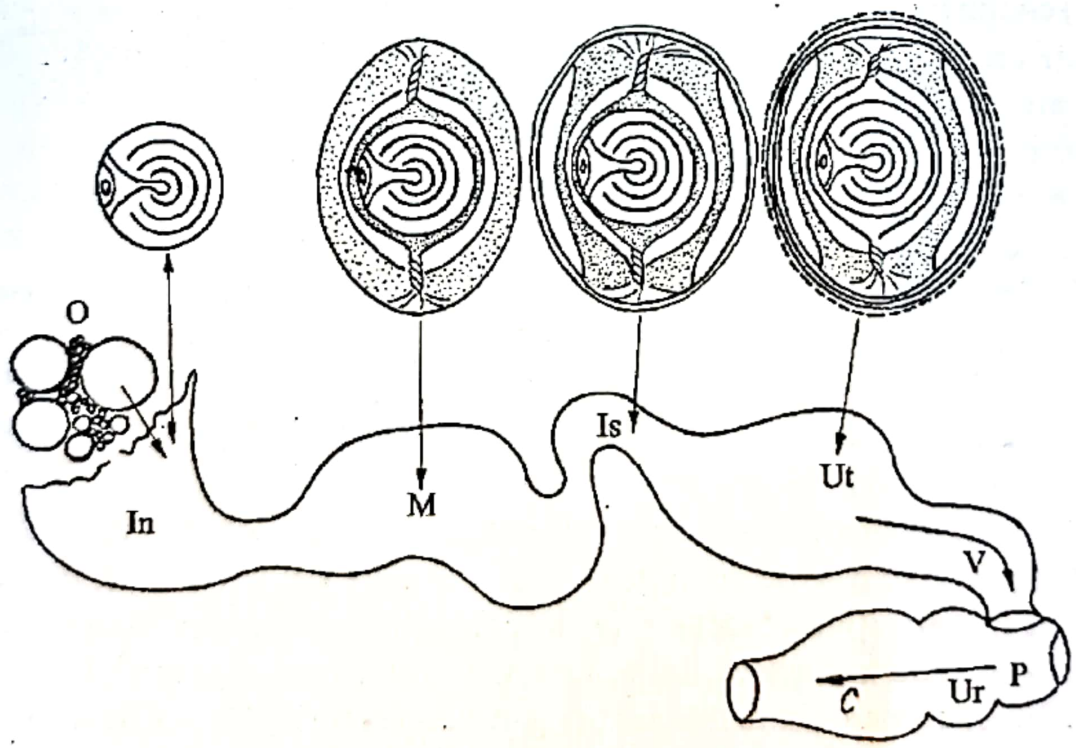

Fig. 14.10. Fazele formării oului în oviductul de găină. O-ovar ; In-infundibulum ; M-magnum ; Is-istm ; Ut-uter ; V-vagin ; P-proctodeum ; Ur-urodeum ; C-coprodeum

Scanned with OKEN Scanner

printr-un țesut conjunctiv delicat ; *d) seroasa* este peritoneul visceral. Segmentele oviductului la găină şi contribuția fiecărui segment la formarea oului se evidențiază în fig. 14.10. La descrierea fiecărui segment se va insista mai mult asupra tunicilor care prezintă anumite particularități legate de aportul lor în formarea unor structuri ale oului. În sensul restrâns şi ştiințific al cuvântului *« ou »* de pasăre trebuie să se înțeleagă numai *gălbenuşul (ovulul) fecundat*, deoarece acesta în regnul animal se numeşte ou sau zigot. Formarea oului de pasăre în înțelesul *uzual* al noțiunii, constă în deplasarea gălbenuşului pe traiectul oviductului (în medie 24 ore), timp în care i se adaugă celelalte componente.

Pavilionul (infundibulum) poate fi împărțit în: *porțiunea anterioară* sau *pâlnia* şi *porțiunea posterioară* sau *gâtul.* Are o lungime de 6-9 cm şi în acest segment ovocitul staționează 15-30 minute. După ovulație, ovocitul este captat de pavilionul oviductului unde are loc a doua diviziune de maturare (transformarea lui în ovul) şi fecundația lui. Partea anterioară este larg evazată cu marginile franjurate ataşate pe ovar. Pereții pâlniei converg spre partea posterioară formând gâtul infundibulului, un conduct strâmt cu pereții subțiri. Pavilionul are în structura peretelui său o *mucoasă* formată dintr-un epiteliu prismatic simplu ce cuprinde următoarele tipuri de celule: *celule ciliate* foarte numeroase, *celule mucoase* elaboratoare de mucus şi *celule secretoare.* În porțiunea evazată a infundibulului, aproape toate celulele sunt ciliate, celelalte categorii de celule sunt extrem de rare. Lamina propria a mucoasei cuprinde glande tubuloase a căror epiteliu glandular este format din celule secretoare cu organitele foarte dezvoltate. Urmează un strat de țesut conjunctiv care include în el fascicule de fibre musculare netede fără o orientare specifică. Fibrele musculare sunt dispuse în toate direcțiile fără a se structura în cele două straturi: circular intern şi longitudinal extern. La nivelul gâtului, leiocitele încep să se organizeze în cele două straturi. La exterior se evidențiază *seroasa.*

Magnum (camera albuminogenă) este porțiunea cea mai lungă din oviduct (40-42 cm) cu rol în elaborarea albuşului. În acest segment gălbenuşul staționează aproximativ trei ore, diametrul său creşte de la

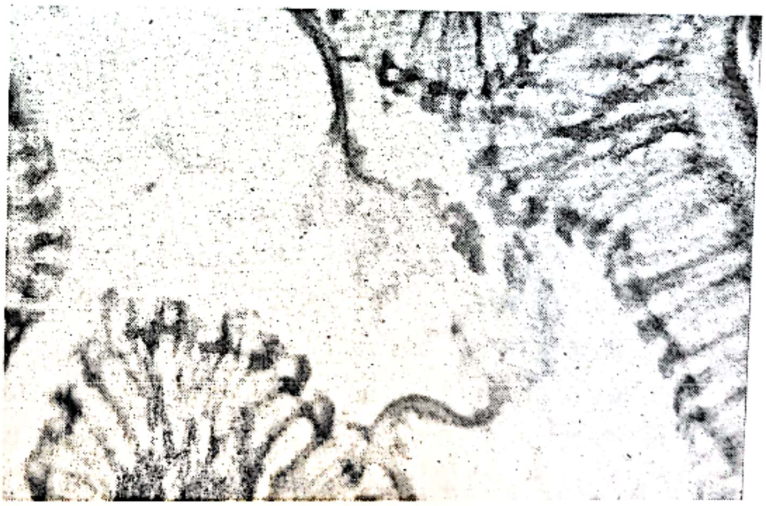

Fig. 14.11. Oviduct, segmentul magnum de găină Leghorn în vârstă de 240 zile : *celule ciliate* şi *celule secretoare* ce elaborează albuşul în lumen. Col. HEA ; x 200

Scanned with OKEN Scanner

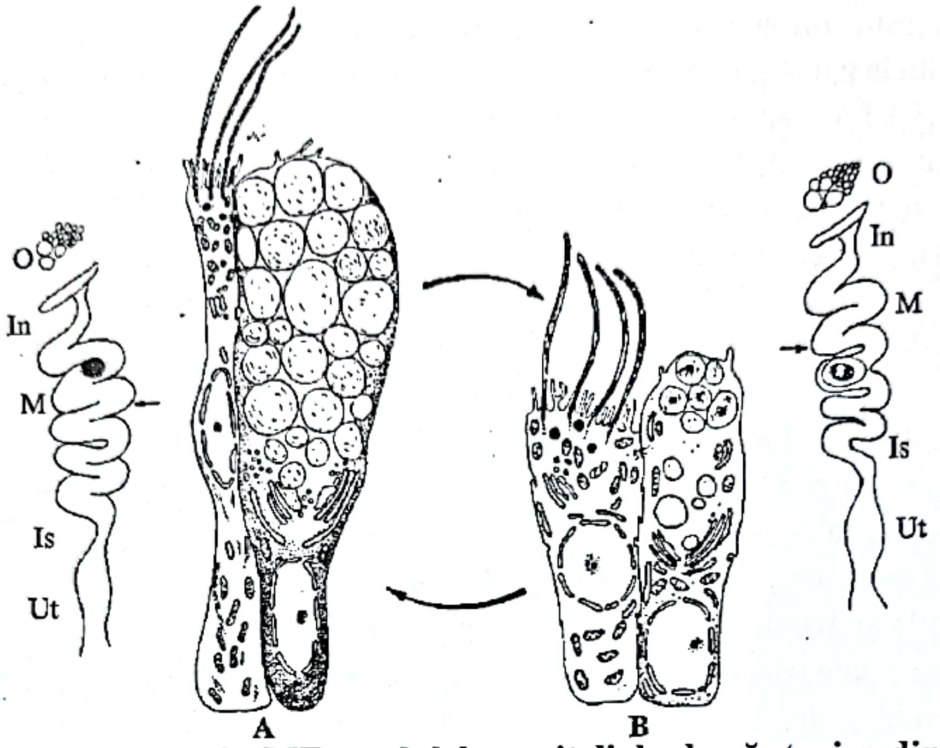

Fig. 14.12. Structura la ME a celulelor epiteliale de căptuşire din mucoasa magnumului. A-înaintea trecerii oului prin magnum ; B-după trecerea oului prin magnum ; O-ovar ; In-infundibulum ; M-magnum ; Is-istm ; Ut-uter *(Sandoz şi colab., 1971)*

gâtul infundibulului, atinge maximum în treimea mijlocie şi apoi descreşte spre istm. Dezvoltarea acestui segment în grosime are loc pe baza creşterii în grosime în deosebi a *mucoasei.* Aceasta este foarte plisată, formată din 15-22 pliuri primare, cu o înălţime de 4-5 mm şi o grosime de 2,5 mm, pe care sunt dispuse pliurile secundare şi terţiare, pentru a mări suprafaţa secretorie a celulelor glandulare. Epiteliul de suprafaţă este prismatic înalt, conţinând *celule ciliate* şi *celule secretoare* sub formă de cupă (fig. 14.11 ; fig. 14.12).

Celulele ciliate sunt mai înguste, cu înălţimea de 20-25 µm şi cu o tufă de cili la polul apical. Celulele secretoare posedă o structură tipică de cupă cu un nucleu discoidal bazal şi o regiune apicală dezvoltată conţinând numeroase granule de secreţie. Aceste două tipuri de celule alternează între ele. Astfel, înaintea trecerii gălbenuşului prin magnum, celulele secretoare sunt destinse de granule de secreţie, încât par că predomină în epiteliu, în timp ce după trecerea lui, când celulele secretoare au elaborat materialul lor secretor, sunt mascate de celulele ciliate, care par că predomină. În lamina propria a mucoasei se evidenţiază numeroase glande ce se deschid pe toată suprafaţa pliurilor mucoasei, cu menţiunea că apar mai dezvoltate şi mai dense la baza pliurilor. Glandele constau în invaginarea epiteliului de suprafaţă, având un conduct scurt de legătură cu lumenul camerei albuminogene. Glandele sunt tubulare cu un traiect sinuos, frecvent ramificate, transformând lamina propria într-un strat glandular care se continuă la nivelul deschiderii cu

Scanned with OKEN Scanner

epiteliul de căptuşire al mucoasei. Celulele secretoare ale glandelor tubulare prezintă un ciclu secretor, sunt prismatice, de 10-15 µm înălţime şi cu nucleul bazal veziculos şi nucleolat (fig. 14.13). De la suprafaţa apicală îngustă se proiectează microvilii. Aceste celule elaborează *ovalbumina* ce intră în structura albuşului. În citoplasma polului apical se observă granule electrono-dense, ceea ce constituie secreţia acestor celule. La baza celulelor se remarcă un reticul endoplasmic granular dezvoltat format din numeroase cisterne dilatate pline cu material granular dens. Complexul Golgi este format din numeroase teancuri de saci tipici, macrovezicule umplute cu material granular şi microvezicule. Mitocondriile sunt numeroase, cu criste frecvente.

Musculoasa acestui segment este dezvoltată în special în stratul longitudinal extern, care se organizează în benzi de fibre musculare paralele cu direcţia spiralată, ceea ce implică înaintarea oului în camera albuminogenă prin înşurubare, antrenând în acest mod secreţia de la suprafaţa epiteliului pentru formarea *albuşului* şi *şalazelor*.

Istmul (isthmus) este un conduct mai îngust decât magnum cu lungimea de 8 cm şi grosimea de 2 cm. Pliurile mucoasei ce delimitează lumenul segmentului sunt mai reduse ca înălţime faţă de magnum, fiind dispuse paralel şi longitudinal.

Epiteliul de acoperire este format din celule ciliate şi celule elaboratoare de proteoglicani (fig. 14.14). În lamina propria se remarcă numeroase glande tubuloase, cu menţiunea că stratul glandular în totalitate este mai redus ca în magnum. Celulele glandulare conţin la polul apical numeroase granule de secreţie formate din proteoglicani ce conţin sulf. Aceste celule posedă toate atributele unor celule foarte active pentru elaborarea unei secreţii de natură proteică şi glicoproteică. Astfel, toate organitele implicate în

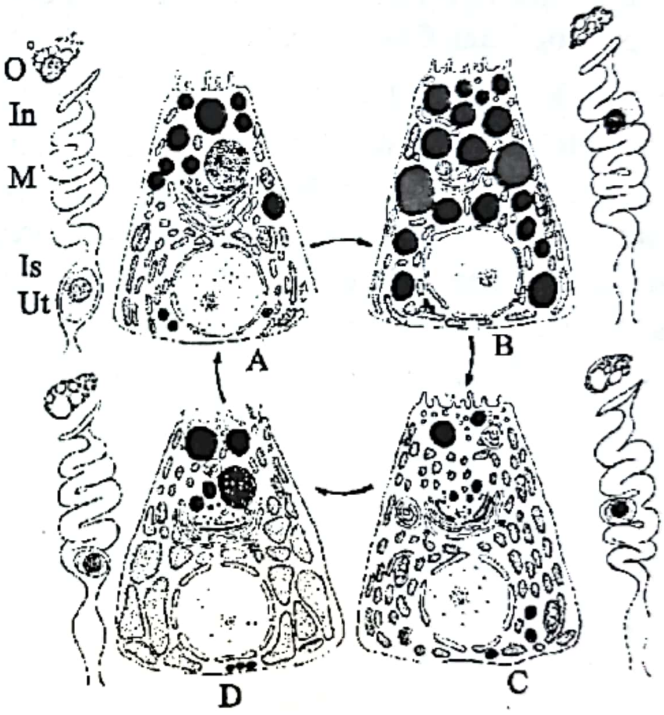

Fig. 14.13. Ciclul celular al celulelor secretoare din epiteliul glandular al mucoasei magnumului la ME, pentru elaborarea granulelor de ovalbumină în vederea formării albuşului : A-înaintea ovulaţiei ; B-în timpul trecerii oului prin treimea mijlocie a magnumului ; C-după trecerea oului de treimea mijlocie a magnumului ; D-când oul părăseşte porţiunea terminală a magnumului. O-ovar ; In-infundibulum ; M-magnum, Is-istm ; Ut-uter

Scanned with OKEN Scanner



Fig. 14.14. Oviduct, segmentul istm de găină Leghorn în vârstă de 240 zile, pliurile mucoasei: celule ciliate şi celule elaboratoare de proteoglicani. Col. HE; x 200

elaborarea produşilor specifici sunt foarte dezvoltate. Caracteristic este faptul că materialul secretor din glandele tubulare, se prezintă ca filamente sau şiruri lungi de granule. Prin activitatea secretorie a acestor glande se elaborează *membranele cochilifere (internă şi externă)* ale oului . Oul trece prin istm în interval de *o oră.* Stratul circular intern de muşchi netezi este mai dezvoltat ca la magnum, în schimb cel longitudinal este mai redus şi nu se mai organizează în benzi longitudinale cu direcţie spiralată.

Uterus, uter (camera cochilieră) este o porţiune dilatată asemănătoare unui sac, în care oul rămâne aproximativ 20 ore pentru formarea cojii. Acest segment are o lungime de 7 cm şi o lărgime de 3 cm. Peretele acestui segment este mai subţire deoarece este destins de ou. Mucoasa prezintă pliuri mai rare cu aspect de frunză ce alternează cu suprafeţe plane, care imprimă tunicii mucoase un aspect discontinuu. Epiteliul de suprafaţă este prismatic înalt, cu celule a căror înălţime este de 30 µm, dispuse pe un singur rând. Epiteliul este structurat din celule *secretoare* şi *celule ciliate.* În lamina propria se evidenţiază numeroase glande tubulare (fig. 14.15) ce conţin celule secretoare cu activitate intensă în vederea elaborării cuticulei şi a sărurilor de calciu ce impregnează matricea proteică a cojii oului. Epiteliul de suprafaţă serveşte ca transport pentru sărurile de calciu care impregnează matricea proteică, realizând în final coaja oului. *Musculoasa* este

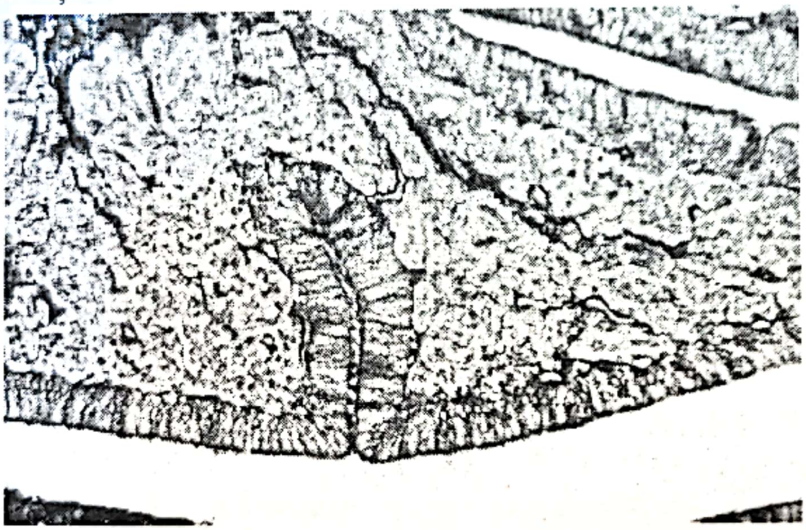

Fig. 14.15. Oviduct, segmentul uterus de găină Leghorn în vârstă de 240 zile : mucoasa cu numeroase glande în lamina propria. Col. HEA; x 200

Scanned with OKEN Scanner

bine dezvoltată, în special stratul longitudinal extern. S-a constatat că pentru formarea cojii oului, în mai puţin de o zi, glandele uterului secretă *5 g calciu.* Acest aspect fiziologic are importanţă practică, în sensul că demonstrează necesitatea unei alimentaţii raţionale a păsărilor în perioada de ouat, mai ales sub raportul sărurilor minerale. La nivelul celulelor secretoare s-a evidenţiat activitatea enzimatică a *anhidrazei carbonice* sub acţiunea căreia are loc reacţia de formare a carbonatului de calciu.

Un rol important în formarea cojii oului, îl are rezerva de calciu din măduva oaselor lungi, care constituie aşa-numitul *« os foliculinic ».* Un aspect particular la păsări, îl prezintă rolul estrogenilor elaboraţi de celulele interstiţiale tecale clare (CITC) ale foliculilor şi celulele interstiţiale stromale (CIS) din ovar. Starea de estrogenemie ridicată din perioada maturării foliculare, intensifică absorbţia intestinală a calciului alimentar şi consecutiv creşterea calcemiei cu formarea *« osului foliculinic ».* În formarea cojii oului, un rol important îl au şi hormonii tiroidieni şi paratiroidieni.

Vagina este un conduct muscular scurt şi îngust, cu lungimea între 7-13 cm, delimitat de uterus printr-un sfincter muscular. La nivelul segmentului vaginal, oul este complet format şi îşi continuă deplasarea spre cloacă. Expulzarea oului numită *pontă* este un act spontan dar şi voluntar care se produce în 30-40 minute. Cea mai mare parte a peretelui vaginei, o constituie tunica musculoasă. Stratul extern al musculoasei este mai puţin dezvoltat şi constă din mănunchiuri de fibre răspândite într-o stromă de ţesut conjunctiv, în timp ce stratul circular intern este foarte dezvoltat, fiind mai gros decât în oricare alt segment al oviductului. Mucoasa vaginei este expansionată în numeroase cute înguste şi joase. Nu există strat de glande tubulare în lamina propria a acestor pliuri.

În concluzie, deplasarea ovulului (gălbenuşului) pentru formarea oului, prin cele cinci segmente ale oviductului la păsări se desfăşoară prin contracţia leiocitelor din musculoasă sub influenţa ocitocinei (*hormon hipotalamic)* şi durează în medie 24 ore după cum urmează :

– *pavilionul (infundibulul)* – 15-30 minute, unde se produce fecundaţia ;
– *magnum (camera albuminogenă)* – 3 ore, ce elaborează albuşul ;
– *istmul* – o oră – se elaborează cele două membrane cochilifere ;
– *uterus (camera cochilieră)* – 19 ore în care se formează coaja ;
– *vagina* – 30-40 minute în care se produce expulzarea *(ponta)* oului în afară prin proctodeum.

14.3. Structura oului

După eliberarea ovocitului II din *foliculul terţiar* (ovulator), nucleul celulei care mai poartă denumirea şi de *veziculă germinativă*, migrează la suprafaţa

gălbenuşului, se localizează în citoplasma periferică *formativă* structurând cu aceasta *discul germinativ,* ce ocupă o foarte mică întindere, 3-4 mm. Restul ovocitului II este constituit din vitelus care predomină ca întindere şi care este de două feluri: *alb* şi *galben.* După ovulaţie, ovocitul II este captat în infundibulum, unde are loc a doua diviziune de maturare *(meioza II)* ce conduce la formarea *ovulului* şi a celui de al *doilea globul polar.*

Vitelusul alb formează un strat subţire la periferia gălbenuşului şi se leagă de centrul gălbenuşului printr-o prelungire cu aspect de limbă de clopot, aşezat imediat sub discul germinativ şi care poartă denumirea de *latebră Purkinje.*

Între stratul periferic şi latebră se găsesc straturi concentrice, stratificate alternativ, de *vitelus alb (straturi subţiri)* şi de *vitelus galben (straturi groase).*

Vitelusul galben este format din granule viteline mari, constituite în special din lipide, proteinele sunt mai puţin abundente (28 %), iar *vitelusul alb* este constituit din granule mici cu compoziţie chimică predominant proteică (43 %).

La periferie se află o membrană foarte fină, *membrana vitelină* sau *oolema.*

Ovulul (gălbenuşul la pasăre) va fi descris în cadrul oului nefecundat de găină (fig. 14.16). Elementele care se suprapun ovulului descris mai sus, reprezintă produsul de secreţie al segmentelor oviductului la pasăre.

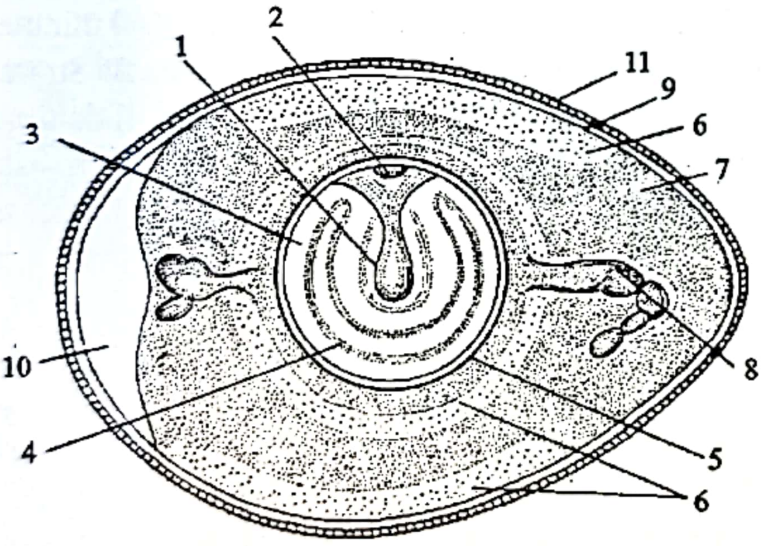

Fig. 14.16. Ou de găină : latebra Purkinje ; 2-nucleu (veziculă germinativă); 3, 4-vitelus nutritiv (alb şi galben); 6, 7-albuş (albumen); 8-şalazele; 9-membranele cochilifere (internă şi externă); 10-camera cu aer ; 11-coaja

În primul rând *albuşul (albumenul),* care ocupă o bună parte din ou, este secretat de mucoasa porţiunii glandulare *magnum (camera albuminogenă)* a oviductului. Albuşul este cuprins între două membrane: *membrana vitelină (oolema)* şi cea cochilieră internă. Albuşul este traversat la ambele capete de nişte formaţiuni răsucite numite *şalaze,* formate din condensări de proteine sub formă de spirală, care leagă ovulul de membrana cochilieră la cei doi poli ai oului.

Musculoasa magnumului, stratul longitudinal extern, se organizează în benzi musculare paralele, cu direcţie spiralată, ceea ce explică înaintarea oului în acest segment prin înşurubare, antrenând în acest mod secreţia de la suprafaţa epiteliului

Scanned with OKEN Scanner

pentru formarea *albuşului* şi *şalazelor*. La această antrenare a secreției participă şi celulele ciliate intercalate printre cele secretoare ale epiteliului.

Urmează membranele cochiliere internă şi externă, care sunt secretate de *isthmus*. Ele se despart la extremitatea obtuză a oului, delimitând un spațiu numit *camera cu aer*.

Învelitoarea externă a oului (coaja) este secretată de *uterus (camera cochilieră)* şi este formată din săruri de calciu şi magneziu. Coaja minerală a oului este alcătuită din trei straturi : un strat *mamelonar intern,* un strat *spongios mijlociu* şi un strat *calcaros extern*. Tot la nivelul uterului este secretată *cuticula* care acoperă la exterior coaja minerală. Cuticula conține pigmenți *(ovoporfirine)*, este permeabilă pentru gaze şi vapori şi are rol de a împiedica pătrunderea microorganismelor prin porii cojii.

Scanned with OKEN Scanner

15. APARATUL LOCOMOTOR

15.1. Oasele

Oasele sunt formate din cele două tipuri de țesut Haversian (compact și spongios), fiind deosebite între ele prin proporția dintre țesutul osos compact și cel spongios ce intră în structura lor. Oasele pot fi : *scurte, late, lungi* și *alungite.* O categorie specială o formează oasele pneumatice întâlnite la păsări.

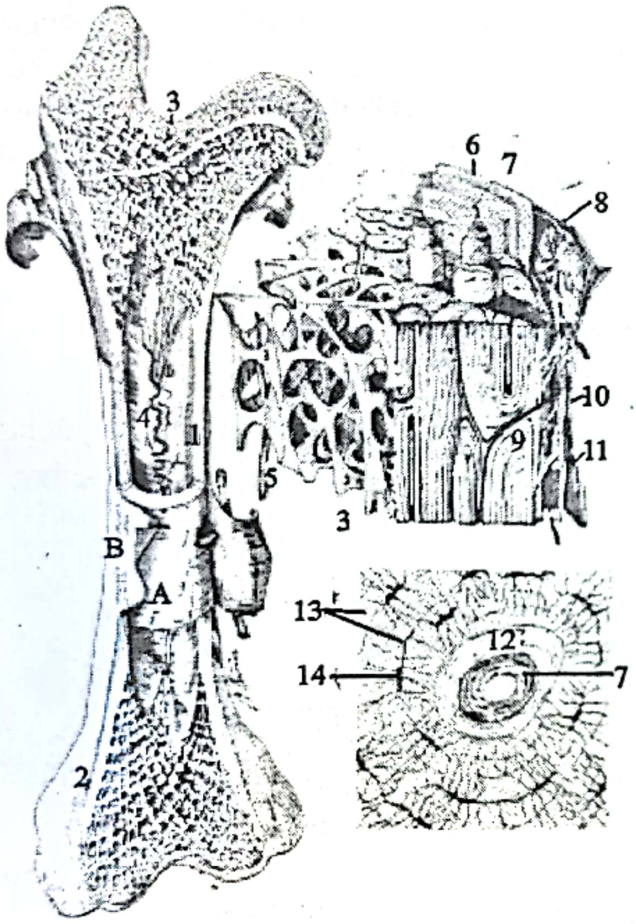

Fig. 15.1. Structura osului lung : 1-os compact haversian ; 2-țesut compact din corticala epifizară ; 3-os spongios ; 4-canal medular ; 5-ramuri arteriale diafizare desprinse din artera de prim ordin ; 6-sistemul fundamental extern ; 7-arteriola osteonului ; 8-artera periostală ; 9-canalul Volkmann ; 10-stratul extern al periostului ; 11-stratul intern osteogen al periostului ; 12-canal Havers ; 13-osteon cu lamele concentrice ; 14-osteocite ; A-diafiza ; B-periostul *(Cotofan V. și colab., 1999)*

Oasele scurte sunt formate dintr-o masă centrală de țesut osos spongios acoperit la suprafață de os compact ce structurează corticala osului.

Oasele late sunt formate din țesut osos compact la exterior care formează două plăci (table de os compact) și la interior o lamă subțire de țesut osos spongios (*diploe).*

Oasele lungi în funcție de cele două regiuni ale lor (diafiza și epifizele) vor avea structuri diferite (fig. 15.1). Astfel, într-o secțiune transversală prin *diafiză,* se evidențiază de la exterior spre interior următoarele structuri : *periostul ; sistemul fundamental extern (subperiostal) ; masa principală a diafizei formată din țesut osos compact* reprezentat de *osteoane* (sisteme Havers) și sisteme interhaversiene (resturi de osteoane) care fac legătura între osteoane ; *sistemul fundamental intern (perimedular) ; endostul* și *canalul medular.*

Periostul formează stratul superficial al diafizelor oaselor lungi, a oaselor late și scurte. Este o membrană de natură vasculo-conjunctivă care prezintă din punct de vedere morfologic și funcțional două

Scanned with OKEN Scanner

straturi: *stratul extern* (vasculo-fibros), în care predomină vasele şi fibrele de colagen, fiind stratul cel mai consistent al periostului şi *stratul intern* în care predomină celulele conjunctive, fibrele fiind mai rare. Fibrele de colagen sunt grupate de cele mai multe ori în benzi ce pătrund în substanţa osoasă cu o direcţie perpendiculară pe ea. Aceste fibre se numesc perforante sau *fibrele Sharpey.*

Stratul intern se numeşte şi *osteogen* deoarece are rol important în elaborarea oseinei ce intră în structura *sistemului fundamental extern* al osului. În perioada formării osului primar, acesta creşte în grosime prin organizarea sistemului fundamental extern, datorită activităţii secretoare a osteoblastelor din această regiune. Procesul de osteogeneză încheiat, duce la reducerea osteoblastelor şi stratul intern intră în perioada de linişte.

Sistemele fundamentale (extern şi intern) sunt alcătuite din lamele osoase suprapuse, ce delimitează masa principală de os compact a diafizei. Lamele osoase ale sistemului fundamental intern sunt dispuse concentric în jurul canalului medular, în timp ce lamele externe se dispun tot concentric dar, la suprafaţa osului, în jurul axului lung al acestuia. Aceste sisteme fundamentale iau naştere pe seama activităţii secretorii a *osteoblastelor* de la nivelul *periostului* (cel extern) şi de la nivelul *endostului* (cel intern). În grosimea lamelelor osoase se evidenţiază *osteoplastele* care adăpostesc *osteocitele.* Canaliculele osoase care fac legătura între osteoplaste, se deschid fie în cavitatea medulară, fie în canalele Havers din osul compact diafizar, fie subperiostal.

Masa principală a diafizei este formată din ţesut osos compact. Unitatea morfologică a ţesutului osos compact este *osteonul* sau *sistemul Havers.* Osteoanele împreună cu sistemele interstiţiale (sisteme inter-haversiene – resturi de osteoane) intră în structura diafizelor oaselor lungi şi a stratului extern al oaselor scurte şi late. Acest tip de os se formează prin osteogeneză intracartilaginoasă (*encondrală*). Osteonul este format dintr-un *canal Havers* localizat central, cu diametrul de 20-100 μm, dar poate atinge şi dimensiuni mai mari până la 400 μm (fig. 15.2). Canalele Havers parcurg osul pe toată lungimea lui, fiind paralele între ele şi legate prin canale transversale *Volkmann* (fig. 15.3). În lumenul canalului Havers se evidenţiază un ţesut conjunctiv delicat în care apar vase sanguine (o arteriolă, o venulă, capilare sanguine), vase limfatice, fibre de reticulină şi fibre nervoase amielinice. În jurul fiecărui canal Havers se organizează ţesutul osos sub formă de *lamele concentrice,* în număr de *8-15,* cu grosimea de *4-10 μm* fiecare. În lumina polarizată, lamelele osoase apar într-o alternanţă regulată, obscură şi clară. Acest fenomen optic se datoreşte direcţiei diferite de orientare a fibrelor de colagen din fiecare lamelă osoasă. În unele lamele, fibrele de colagen sunt paralele cu axul lung al osului (apărând punctiforme pe secţiune transversală). Acestea sunt mai puţin refringente dând aspectul de *lamelă întunecată* – polarizează lumina, deci

Scanned with OKEN Scanner

sunt *anizotrope*. În alte lamele, fibrele de colagen sunt orientate helicoidal, deci perpendicular pe axul lung al osului, apărând în toată lungimea lor. Sunt mai refringente şi alcătuiesc *lamela clară* - nu polarizează lumina, sunt *izotrope*. În grosimea lamelelor osoase se găsesc *osteoplastele* de aspect lenticular în care sunt localizate osteocitele. Dimensiunea lor este de 22-50 µm pe direcţia lamelei osoase, 5-10 µm pe direcţia transversală pe lamelă. De la fiecare osteoplast pleacă prelungiri în toate direcţiile sub formă de canalicule osoase, stabilind un sistem de anastomoză a întregului osteon. Canaliculele osteoplastelor lamelei osoase interne se deschid în canalul Havers, în timp ce ale lamelei osoase periferice din osteon, se pot termina orb sau se pot recurba.

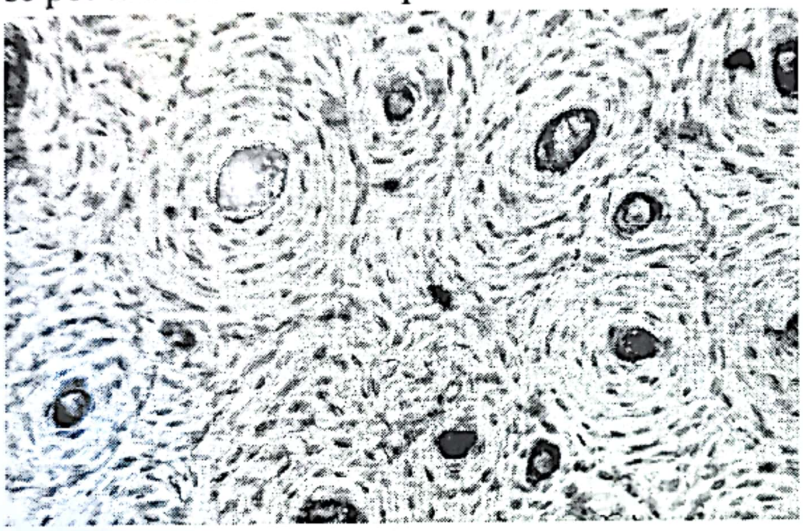

Fig. 15.2. Diafiza femurului de porc, secţiune transversală: osteoane şi sisteme interhaversiene; x 80

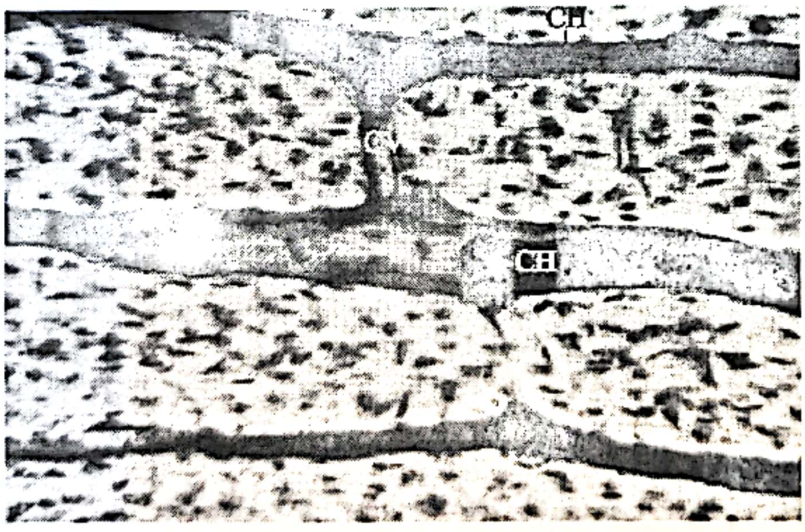

Fig. 15.3. Diafiza femurului de porc, secţiune longitudinală: canale Havers (CH) şi canalul Volkmann (CV). Col. E; x 200

Sistemele interhaversiene sunt resturi de osteoane cu aspect arciform care provin din procesul de remodelare osoasă şi fac legătura dintre osteoane. Ele sunt alcătuite din lamele osoase incomplete, de forma unor arcuri de cerc fără să fie centrate pe un canal Havers.

În secţiune transversală prin osul lung se remarcă la periferie şi în jurul canalului medular, lamele osoase paralele, care formează *sistemul fundamental extern* şi *intern*, cu structură asemănătoare lamelor osoase ale osteonului.

Între aceste două sisteme se disting unităţile morfo-funcţionale ale osului compact – *osteoanele* – (*sistemele Havers*) şi *sistemele interhaversiene* (resturi de osteoane) care fac legătura între sistemele haversiene.

Scanned with OKEN Scanner

Endostul este format dintr-un țesut conjunctiv care căptușește atât canalele medulare centrale ale oaselor lungi, cât și spațiile areolare ale osului spongios ce intră în structura oaselor scurte, late și epifizelor oaselor lungi. Este format în principal din fibre, celule conjunctive și vase sanguine. În viața embrionară are o activitate osteogenă în sensul că generează sistemul fundamental intern. La adult activitatea este nesemnificativă, dar poate redobândi capacitatea de osteogeneză în fracturi.

Canalul medular principal din diafiza oaselor lungi, conține *măduvă hematogenă* la embrioni, fetuși și tineret, în timp ce la adult, aceasta devine *măduva galbenă* prin transformarea celulelor conjunctive în adipocite (fig. 15.4), ce imprimă culoarea galbenă.

Măduva galbenă se poate transforma în *măduvă cenușie fibroasă* la animalele senile, caracterizată prin faptul că adipocitele își pierd conținutul lipidic, celulele conjunctive generează fibre de colagen, imprimând o consistență fibroasă.

Epifizele oaselor lungi au o structură asemănătoare cu a oaselor scurte, având o masă de țesut spongios situată central, care conține *măduvă hematogenă,* iar periferic, un strat de țesut compact. Toate areolele țesutului osos spongios conțin măduvă hematogenă (fig. 15.5; fig. 15.6).

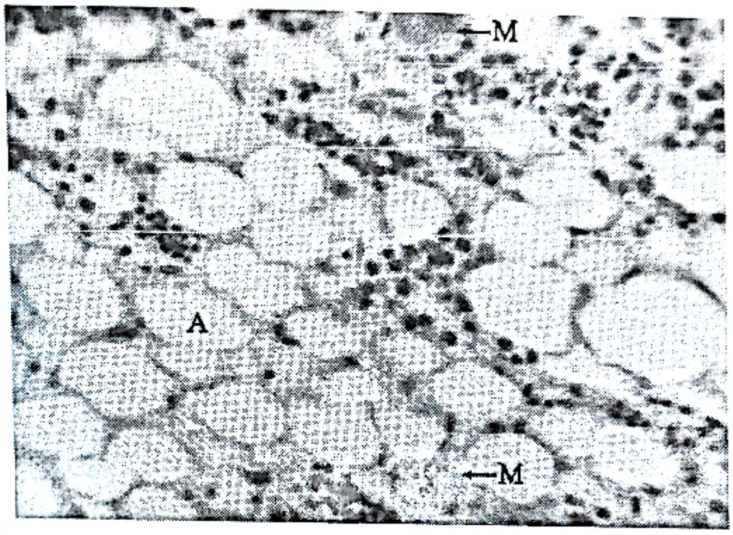

Fig. 15.4. Canal medular, femur de câine în vârstă de 10 ani: măduvă galbenă cu numeroase adipocite (A), ce iau naștere din celulele reticulare, pe măsura înaintării în vârstă; M-megakariocit din care se formează plachetele sanguine. Col. Papanicolau; x 200

Osul spongios formează axul central al oaselor plate și intră în structura epifizelor oaselor lungi. Cavitățile areolelor sunt delimitate de *trabecule osoase (travee)* care sunt neregulat dispuse, în raport cu forțele de presiune și tracțiune ce acționează asupra osului. Grosimea traveelor este de 400 µm impusă de faptul că osteocitele pentru metabolismul lor nu pot fi situate la o distanță mai mare de 200 µm față de capilarele sanguine. Traveele ososase sunt căptușite cu *endost.*

Măduva roșie hematogenă (*hematoformatoare* sau *hematopoietică)* formează în permanență elementele figurate ale sângelui. În structura ei se evidențiază *țesut conjunctiv reticular*, în rețeaua căruia apar un număr mare de celule aparținând seriei *roșii eritrocitare, albe leucocitare* și *seriei megakariocitare* pentru plachetele sanguine. Pe lângă acestea apar numeroase capilare sinusoide.

Scanned with OKEN Scanner

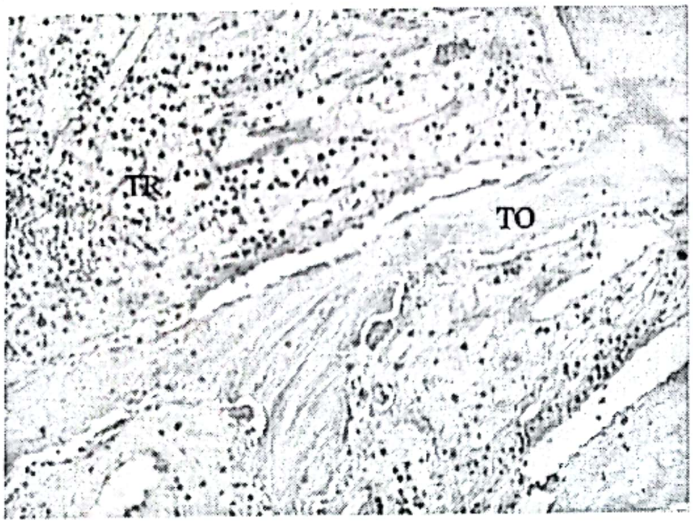

Fig. 15.5. Epifiza femurului de porc, măduvă osoasă hematogenă: TO-travee osoasă; TR-țesut reticular cu liniile celulare ale hematopoiezei. Col. HEA; x 200

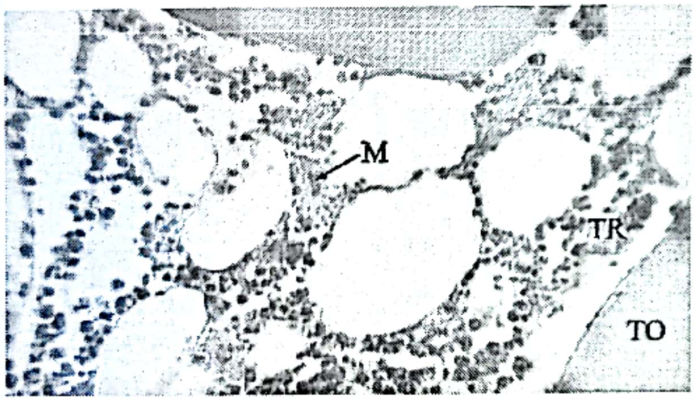

Fig. 15.6. Epifiza femurului de porc, măduvă osoasă hematogenă: TO-travee osoasă; TR-țesut reticular; M-megakariocit din care se formează plachetele sanguine. Col. HEA; x 400

Vascularizația și inervația osului

Circulația arterială a osului este asigurată prin două sisteme: *arterele nutritive* și *arterele perforante de origine periostală. Arterele nutritive* pătrund în os prin găurile nutritive ale oaselor ajungând la măduva osoasă diafizară în care se ramifică dând ramuri distale și proximale. *Cele perforante de origine periostală* trec în canalele Volkmann și canalele Havers ale osului compact și se distribuie în toată masa sa. Venele au un traiect de obicei independent de cel arterial și părăsesc osul prin orificiile vasculare plasate la extremități. În general, oasele sunt lipsite de vase limfatice, cu mențiunea că s-au evidențiat în unele canale osoase, vase limfatice mici.

Inervația este realizată prin nervi vasomotori de origine simpatică și senzitivi, ce urmează traiectul arterelor.

Inervația osului este bine reprezentată în periost prin filete nervoase amielinice, dispuse în formă de rețea. Adeseori filetele nervoase se termină liber pe structurile foiței conjunctive periostice sau pot apărea încapsulate sub formă de *receptori Vater-Pacini* și *Ruffini.* În țesutul osos pot apărea filete nervoase ce însoțesc vasele sanguine în canalele Havers și Volkmann.

În țesutul osos nervii sunt în majoritatea lor vasomotori și trofici, de origine cerebro-spinală și simpatică.

O formă particulară a periostului este *endostul,* reprezentat de un strat de țesut conjunctiv ce acoperă cavitatea medulară a osului lung. Este asemănător ca

Scanned with OKEN Scanner

structură periostului, remarcându-se în compoziția sa fibre conjunctive, celule conjunctive şi vase sanguine. El contribuie în perioada vieții intrauterine şi apoi după fătare, la formarea *sistemului fundamental intern al osului.*

15. 2. Articulațiile

- Fibroase (sinartroze)
  - sindezmoza
  - sutura
    - dințată
    - solzoasă (squamoasă)
    - foliată
    - plană
    - combinată
  - gomfoza
- Cartilaginoase (amfiartroze)
  - sinfiză
  - sincondroză
    - primară
    - secundară
- Sinoviale (diartroze) – articulații mobile:
  - suprafețele articulare acoperite de cartilaj hialin (cartilajele articulare);
  - fibrocartilajele complementare *(burelete, disc articular, meniscuri articulare)*
  - ligamente
    - colaterale
    - interosoase
  - capsula articulară
    - structură *externă fibroasă*
    - *internă (membrana sinovială)*
      - strat extern vascular
      - strat intern cu celule *endoteliforme*
  - mușchiul articular, capsular (tensor al capsulei articulare)

Articulațiile sunt formațiuni anatomice constituite dintr-un sistem de structuri care leagă între ele două sau mai multe oase. Studiul ontogenetic demonstrează că articulațiile se dezvoltă din mezenchimul embrionar împreună cu razele osoase care le compun. Piesele osoase apar sub forma unor condensări mezenchimale care se vor condrifica şi osifica, în timp ce țesutul necondensat dintre aceste zone le va lega între ele, dând naştere la articulațiile de diferite tipuri. După direcția de evoluție ulterioară a acestui țesut, *Coțofan V. (1999)* clasifică articulațiile în trei tipuri morfologice: *fibroase, cartilaginoase, sinoviale.*

Scanned with OKEN Scanner

Articulaţia fibroasă se dezvoltă când mezenchimul necondensat se transformă în ţesut fibros format din fibre conjunctive extrem de scurte care permit un grad redus de mobilitate, fiind considerate practic imobile. Aceste articulaţii mai sunt cunoscute sub denumirea de *sinartroze* şi iau naştere acolo unde oasele nu prezintă mişcări şi trebuie consolidate. După natura ţesutului de legătură şi forma suprafeţelor de contact, sinartrozele pot fi: *sindezmoza, sutura* şi *gomfoza.*

Sindezmoza se caracterizează prin prezenţa între marginile îndepărtate ale oaselor, a unui ţesut fibros sau elastic *„ligament interosos".* Acest gen de articulaţii se întâlneşte între oasele antebraţului la carnasiere, oasele carpiene şi între procesele spinoase ale vertebrelor.

Sutura este specifică oaselor capului şi se caracterizează prin interpunerea între marginile oaselor a unei foarte reduse zone de *ţesut fibros (ligamentul sutural),* structură prin care se produce creşterea în lăţime a acestora şi care se continuă la exterior cu periostul, iar la interior cu dura mater. La animalul tânăr permite creşterea encefalului şi respectiv mişcări minime care dispar la adult prin sudarea oaselor. După aspectul suprafeţelor articulare se remarcă: *dinţată, solzoasă sau squamoasă, foliată, plană* şi *combinată.*

Gomfoza este o categorie specială reprezentată de implantarea unui proces conic într-o cavitate *(rădăcinile dinţilor în alveole),* legate între ele prin intermediul unui *ligament fibros.*

Articulaţiile cartilaginoase sunt cunoscute şi sub denumirea *de amfiartroze.* Ele se caracterizează prin interpunerea unui ţesut cartilaginos al cărui pericondru se continuă cu periostul oaselor participante, permiţând o mobilitate extrem de redusă. Acest tip cuprinde două grupe: *simfiza* şi *sincondroza.*

Simfiza se întâlneşte la articularea celor două coxale. Între cele două suprafeţe se interpune un cartilaj fibros, care este întărit endo- şi exopelvin de aglomerări transversale de fibre periostale, precum şi de ligamentul prepubian. De menţionat că înaintea parturiţiei, sub influenţa *„relaxinei"* şi *hormonilor placentari* şi *ovarieni,* acest ligament suferă o depolimerizare şi în acest mod articulaţia devine mai laxă.

Sincondroza poate fi *primară* şi *secundară. Sincondroza primară* se caracterizează prin faptul că legătura se face printr-un cartilaj hialin, care odată cu maturitatea individului, se osifică *(cartilajul de conjugare* care leagă epifiza de diafiză). *Sincondroza secundară* se caracterizează prin interpunerea unei structuri discoidale fibrocartilaginoase strâns angrenate cu piesele osoase participante (articularea corpurilor vertebrale între ele prin discurile intervertebrale).

Articulaţiile sinoviale (diartroze) reprezintă majoritatea articulaţiilor mobile din cadrul aparatului locomotor (fig. 15.7). Se caracterizează prin suprafeţe articulare acoperite de *cartilaj hialin,* mijloace de legătură reprezentate de *capsula*

Scanned with OKEN Scanner

articulară, ligamente, membrana sinovială, cavitatea articulară plină cu lichid sinovial, *formaţiuni complementare (disc articular, menisc articular, vase şi nervi).*

Cartilagiile articulare sunt formate din cartilaj hialin, lipsit de pericondru, acoperă suprafeţele articulare şi au rolul de a facilita alunecarea, de a se supune uzurii şi de a amortiza şocurile. Suprafaţa cartilajului este netedă, lucioasă, de culoare alb-albăstruie şi lipsită de pericondru. Porţiunea care vine în contact cu osul este strâns angrenată cu acesta şi se calcifică. În mod normal cartilajul articular este străbătut în zona mijlocie de un sistem de fibre de colagen orientate prin arcade strânse şi de sensuri diferite. Cartilajul articular este lipsit de vase sanguine, el se hrăneşte prin intermediul lichidului sinovial, de aceea capacitatea sa de regenerare este nulă. Majoritatea leziunilor sale superficiale (de uzură, traumatisme) nu se vindecă.

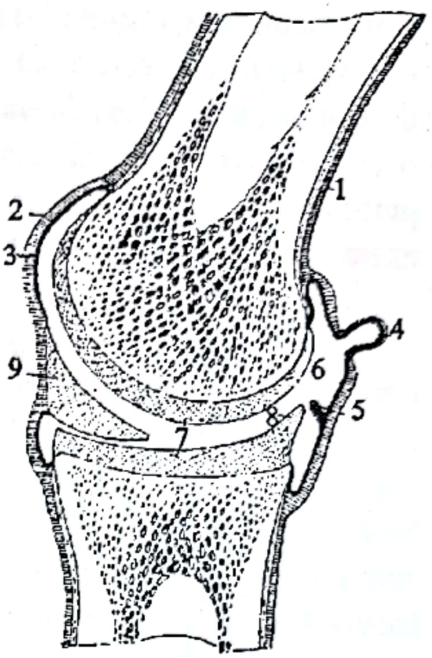

Fig. 15.7. Schema unei articulaţii sinoviale (diartroză): 1-periost; 2-membrana fibroasă a capsulei; 3-membrana sinovială; 4-fund de sac articular; 2+3-capsula articulară; 5-plică sinovială; 6-cavitate articulară; 7-cartilaj articular; 8-burelet glenoidal; 9-menisc articular *(Coţofan V. şi colab., 1999)*

Fibrocartilagiile complementare sunt formaţiuni care completează suprafeţele articulare, prezentându-se sub forma unor *burelete, discuri articulare* sau *meniscuri intra-articulare.*

Discul şi meniscul articular sunt formaţiuni fibrocartilaginoase dependente embriologic de membrana fibroasă a capsulei articulare, de care de altfel aderă. Acestea se remarcă în interiorul articulaţiilor şi au rolul principal de a prelua şocurile. Prezenţa discului articular împarte cavitatea articulară în două etaje care nu comunică între ele.

Meniscurile au o formă semilunară şi sunt mai subţiri în centru şi mai groase la periferie. Spre deosebire de disc, meniscurile se interpun numai parţial între suprafeţele articulare, încât etajele delimitate comunică între ele şi au o sinovială comună.

Suprafeţele articulare sunt menţinute în contact strâns datorită mijloacelor de legătură, reprezentate în cea mai mare parte de *capsula articulară* şi de diferite tipuri de *ligamente* derivate din aceasta.

Ligamentele. Pe părţile laterale ale articulaţiei la nivelul la care solicitările mecanice sunt mari, fibrele periostale se aglomerează în fascicule, rezistente şi inextensibile, care limitează posibilităţile de mişcare şi se opun mişcărilor anormale.

Scanned with OKEN Scanner

Când ligamentele sunt plasate de o parte şi de alta a articulaţiei, poartă denumirea de *ligamente colaterale.* Dacă fasciculele ligamentare sunt scurte şi leagă între ele două oase, se numesc *ligamente interosoase.*

Capsula articulară are forma unui manşon fibros, reprezentând continuarea periostului de pe extremitatea unui os, de la marginea suprafeţei articulare pe extremitatea osului următor. Este formată dintr-o *structură externă fibroasă,* inextensibilă şi alta internă numită *membrana sinovială.*

Porţiunea externă fibroasă este un veritabil ligament capsular de natură periostală, în a cărui structură se întâlnesc fibre dispuse longitudinal şi oblic.

Membrana sinovială are forma unui manşon care căptuşeşte faţa internă a capsulei articulare şi alte formaţiuni intraarticulare, în afara cartilajelor articulare. Se prinde cu extremităţile pe fiecare os la nivelul limitei cartilajului articular. Ea este un ţesut conjunctiv orientat predominant fibrilar. Membrana sinovială este formată din două structuri: *stratul extern vascular* şi altul *intern* cu celule conjunctive ramificate, ce se dispun *endoteliform.*

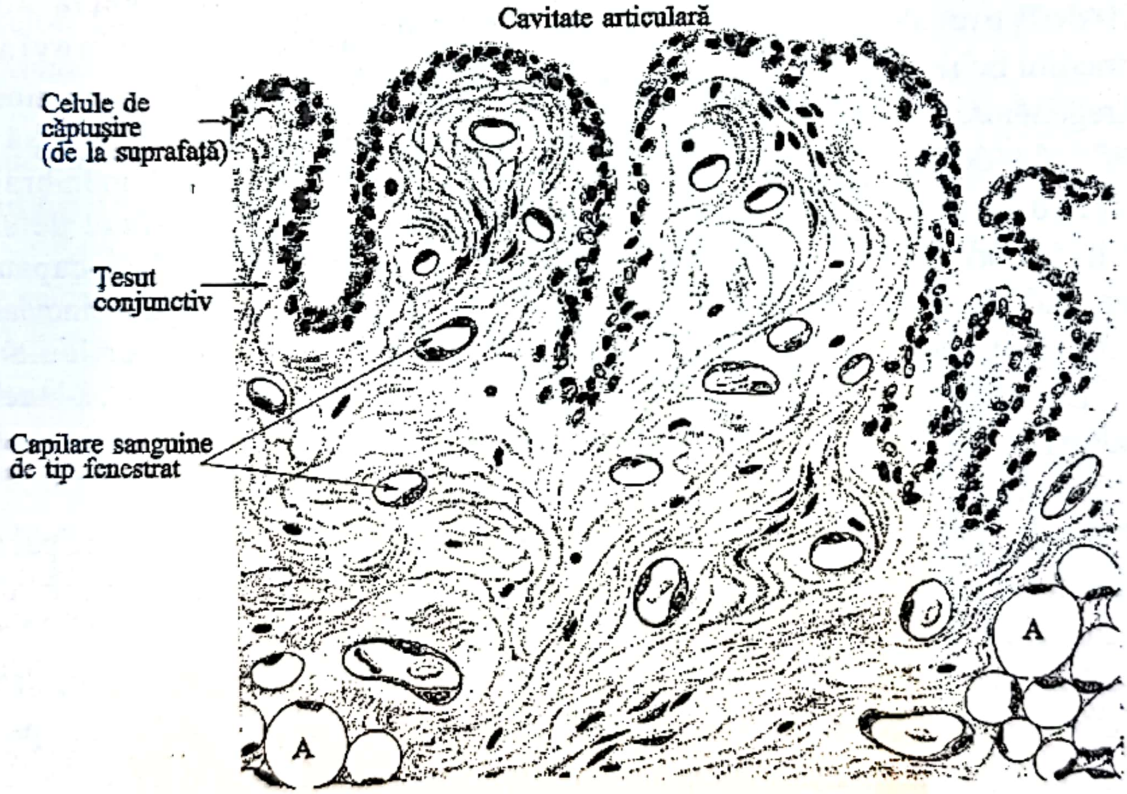

Fig. 15.8. Structura histologică a membranei sinoviale: celulele de la suprafaţă (de căptuşire) – celule asemănătoare *macrofagelor* şi *fibroblastelor;* nu se evidenţiază lamina bazală între celulele de căptuşire şi ţesutul conjunctiv subiacent. Acesta este bogat în capilare sanguine de tip fenestrat şi conţine un număr variabil de adipocite (A) *(Junqueira şi colab., 1998)*

Stratul extern aderă strâns pe zona externă fibroasă a capsulei articulare şi este format dintr-o reţea vasculară bogat anastomozată, numeroase terminaţii

Scanned with OKEN Scanner

nervoase şi ţesut adipos. Datorită vascularizaţiei sale bogate, mai poartă denumirea de *stratul extern vascular.*

Stratul intern este foarte subţire, fiind căptuşit de celule conjunctive ramificate asemănătoare macrofagelor şi fibroblastelor, aplatizate, lipsite de *lamina bazală* şi dispuse endoteliform (fig. 15.8).

Ţesutul conjunctiv subiacent este bogat în capilare sanguine de tip fenestrat care facilitează schimbul de substanţe între sânge şi lichidul sinovial (fig. 15.9). Stratul intern este foarte subţire şi celulele sale conjunctive au competenţă fagocitară.

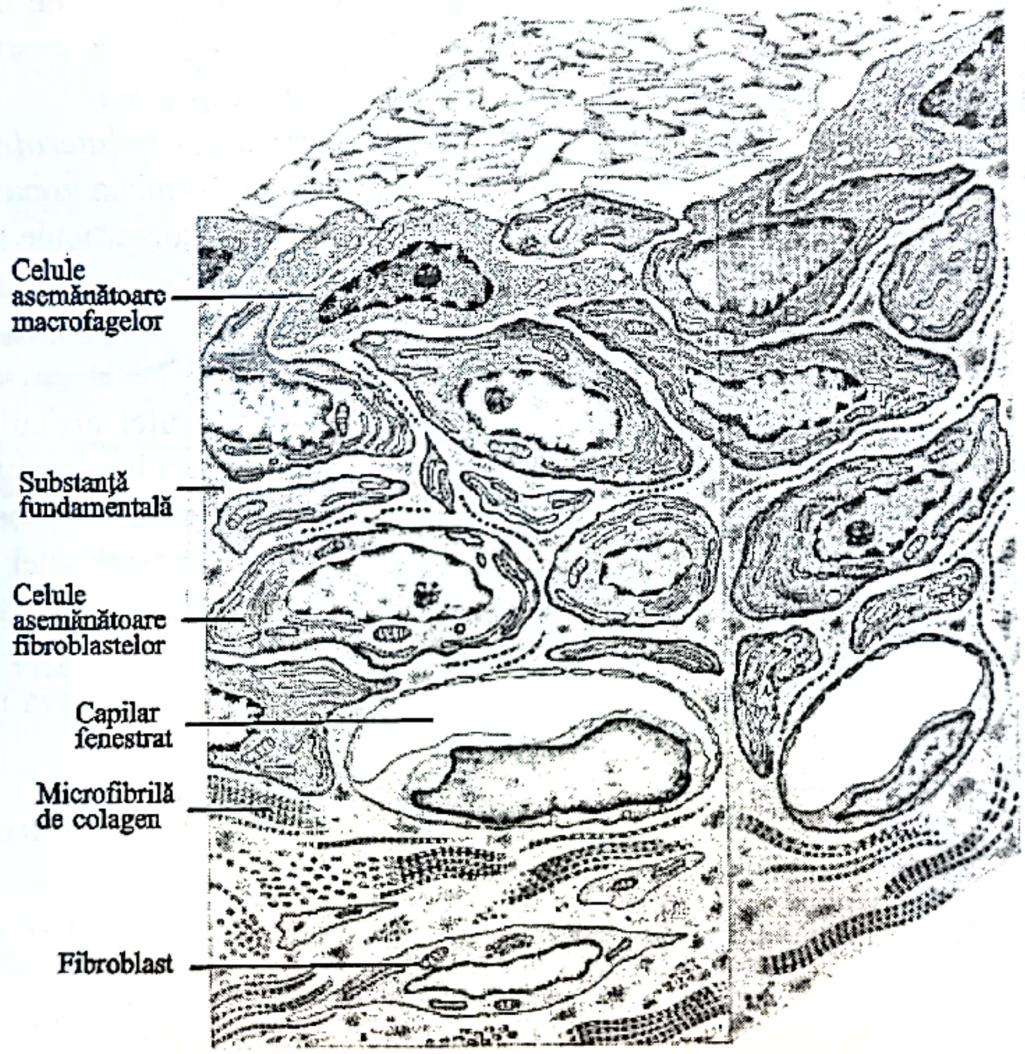

Fig. 15.9. Reprezentarea schematică a ultrastructuriii membranei sinoviale: două tipuri de celule de suprafaţă (celule asemănătoare *macrofagelor* şi *fibroblastelor),* sunt separate de un ţesut conjunctiv delicat. Nu se evidenţiază lamina bazală care să separe cele două tipuri de celule de la suprafaţă de ţesutul conjunctiv. Capilarele sanguine sunt de tip fenestrat, ce facilitează schimbul de substanţe între sânge şi lichidul sinovial *(Junqueira şi colab., 1998)*

Scanned with OKEN Scanner

Spațiile virtuale sunt ocupate de cute (vilozități) ale membranei sinoviale, în grosimea cărora se găsește o bogată rețea vasculară. Vilozitățile sinoviale sunt reprezentate de proeminențe mici, mai numeroase la nivelul inserției osoase a membranei. Rolul membranei sinoviale este de a secreta *„sinovia"* sau *lichidul sinovial,* care este caracteristic articulațiilor mobile, găsindu-se sub forma unei pelicule care lubrifiază suprafețele articulare pentru a facilita alunecarea. Sinovia este un lichid transparent, vâscos (datorită *acidului hialuronic)* și de culoare gălbuie. În lichidul sinovial în afara apei, sărurilor minerale, substanțelor proteice și grăsimilor, se mai remarcă și numeroase celule distruse, exfoliate, ca rezultat al uzurii elementelor care vin în contact. Lichidul sinovial produs de membrana sinovială este mereu reîmprospătat și resorbit, existând un transport activ de substanțe între cavitatea articulară și rețeaua vasculară capsulară.

Subliniem că de o parte și de alta a *ligamentelor colaterale,* capsula articulară lasă spații libere sărace în fibre conjunctive, formând zona prin care membrana sinovială poate hernia în afară, formând niște diverticule saciforme denumite *funduri de sac.* Acestea, în cazul în care presiunea intraarticulară crește, prin mărirea cantității de lichid sinovial, își măresc foarte mult volumul, putând fi palpate pe animalul viu prin traversul pielii.

Mușchiul articular sau *capsular* (tensor al capsulei articulare) este reprezentat de un redus fascicul muscular înserat cu o extremitate pe ligament și cu cealaltă pe osul învecinat. Rolul acestui mușchi este de a înlătura posibilitatea prinderii și strivirii între suprafețele articulare a faldurilor membranei în timpul funcționării articulației. Toți mușchii care trec prin vecinătatea ligamentului capsular prezintă câte o inserție redusă pe acest ligament, cu rol de tensor al ligamentului. Din acest motiv ligamentele capsulare subțiri vor avea mai mulți mușchi tensori ai ligamentului, plasați în jurul articulației.

15.3. Mușchii

15.3.1. Structura mușchiului scheletic ca organ

Mușchiul scheletic ca organ este alcătuit din două structuri distincte histologic: *rabdocitele* și *țesutul conjunctiv,* a cărui prezență asigură căi de acces pentru vascularizație și inervație. Într-un mușchi striat, fibrele musculare sunt dispuse paralel, orientate pe direcția mișcării și legate între ele prin țesutul conjunctiv care formează *endomisiu, perimisiu* și *epimisiu* (fig. 15.10; fig. 15.11; fig. 15.12).

Deși spațiul conjunctiv dintr-un mușchi striat scheletic ocupă numai cca. 10 % din volumul mușchiului ca organ, dispoziția particulară a țesutului conjunctiv

Scanned with OKEN Scanner

care compartimentează mușchiul, facilitează și nuanțează funcția contractilă a acestuia ca organ, deoarece grupe de fibre (*fascicule*) se pot contracta independent.

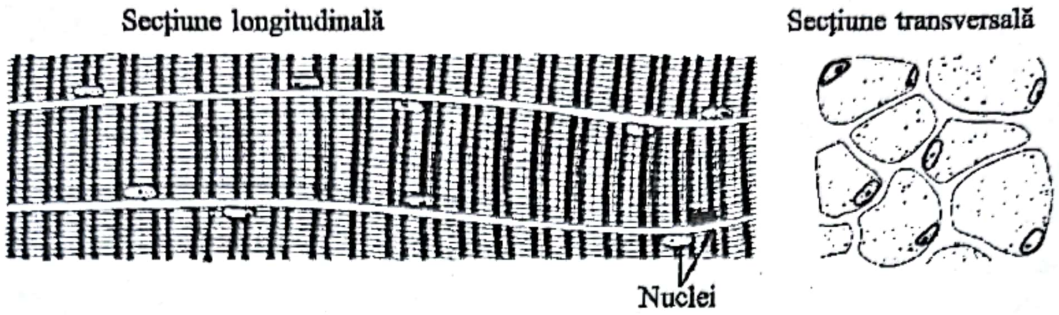

Fig. 15.10. Mușchiul scheletic

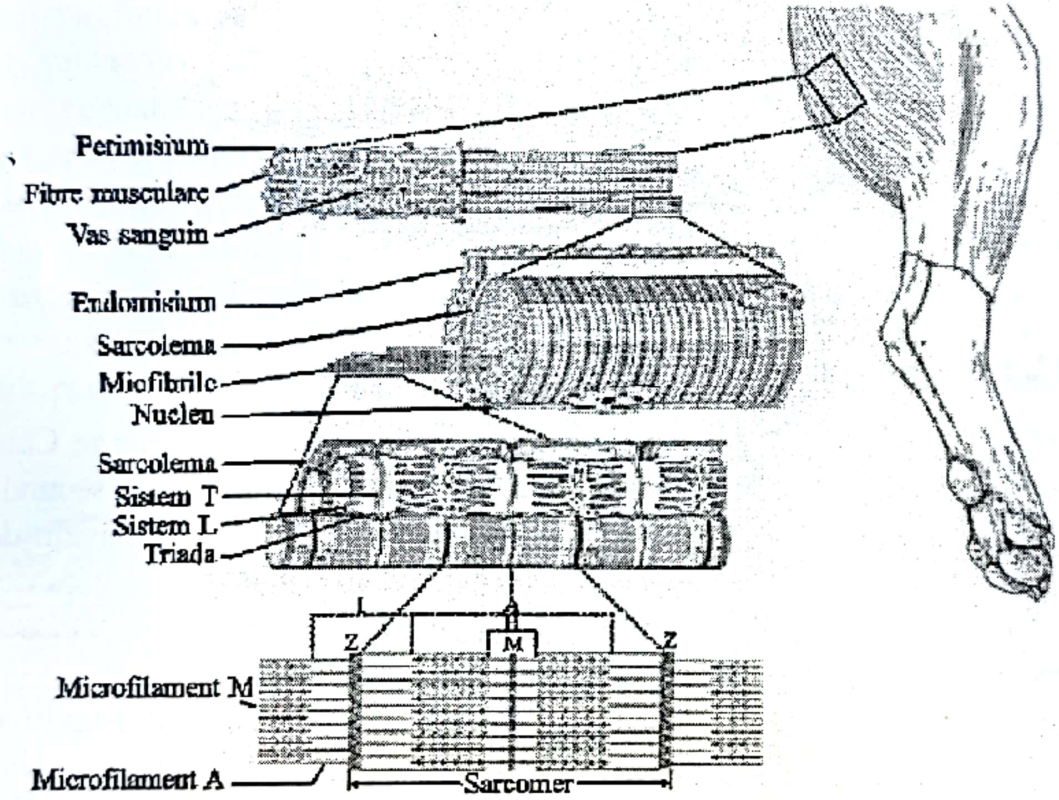

Fig. 15.11. Structura mușchiului scheletic ca organ *(Liebich și colab., 1999)*

Endomisiu. Fiecare fibră este învelită de o teacă conjunctivă subțire, numită *endomisiu,* alcătuită în principal dintr-o *rețea de fibre de reticulină* și din delicate *fibre de colagen.* Ocazional, sunt prezente și fibroblaste și macrofage, cu rol important în procesele inflamatorii. În acest spațiu conjunctiv sunt cuprinse capilarele sanguine și filetele nervoase. Endomisiul nu conține capilare limfatice. În mușchiul striat scheletic există cca. 2000 de capilare sanguine/mm^2. Capilarele

Scanned with OKEN Scanner

sanguine au un traiect longitudinal printre fibrele musculare, prezentând şi frecvente anastomoze transverse, ceea ce realizează în fapt o reţea capilară în endomisiul fiecărei fibre musculare.

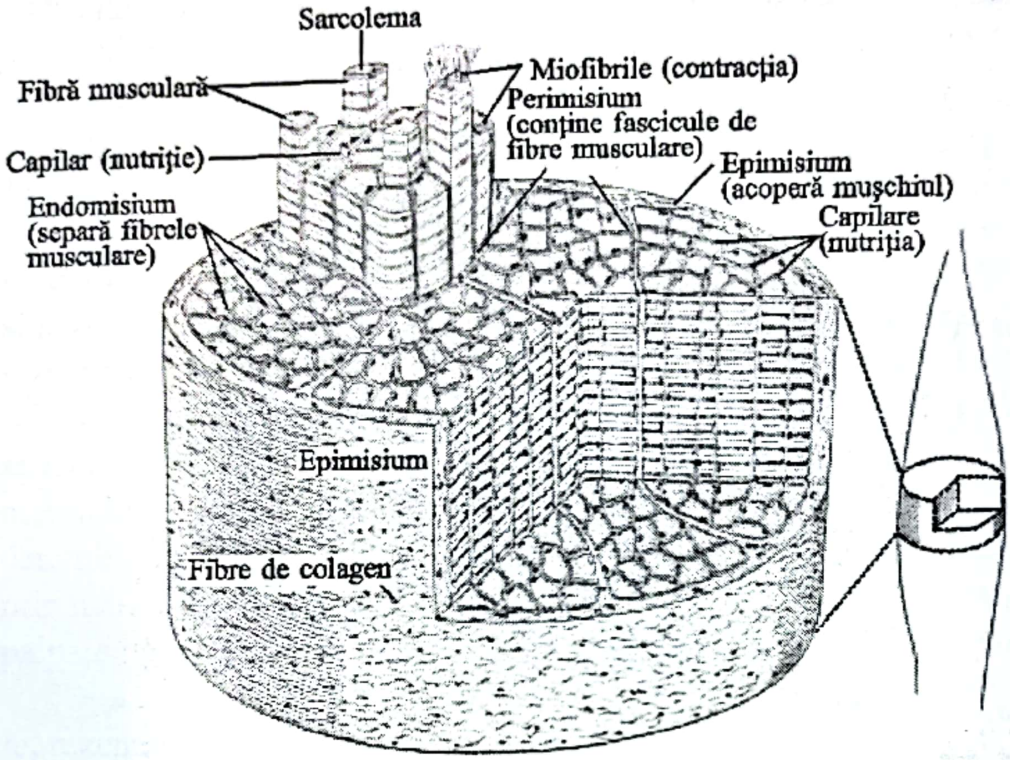

Fig. 15.12. Structura muşchiului scheletic *(Junqueira şi colab., 1999)*

Perimisiu. Mai multe fibre musculare formează un *fascicul primar.* Câteva fascicule primare formează un *fascicul secundar,* iar câteva fascicule secundare formează un *fascicul terţiar* ş.a.m.d. Fiecare fascicul muscular este învelit de o *teacă conjunctivă* care face parte din *perimisiu.* Perimisiul este mai gros decât endomisiul şi este format predominant din *fascicule de fibre de colagen* şi *elastice.* El găzduieşte arteriolele, venulele, capilarele limfatice şi nervii.

Epimisiu. Întregul muşchi ca organ anatomic este conţinut într-un înveliş conjunctiv numit epimisiu. Acesta ancorează muşchiul de fascie, al cărui rol este să permită mişcarea relativă faţă de structurile înconjurătoare.

Toate cele trei structuri conjunctive (*endo-, peri-* şi *epimisiu*) sunt în continuitate între ele (perimisiul este legătura dintre endo- şi epimisiu), cât şi cu ţesutul conjunctiv din structurile adiacente muşchiului *(tendon, aponevroză, periost).*

Fasciile sunt structurate din *ţesut fascial* care este format în principal din *fibre de colagen* şi *rare fibre elastice.* Este un ţesut derivat din ţesutul conjunctiv perimuscular, care sub solicitarea forţelor mecanice de tracţiune s-a orientat pe două direcţii. Datorită acestui fapt, fibrele formează o reţea în ochiurile căreia sunt prezente celulele conjunctive.

Scanned with OKEN Scanner

În structura *aponevrozelor* intră *ţesutul aponevrotic* care este un ţesut conjunctiv cu predominanţa *fibrelor conjunctive*, în care fibrele de colagen se dispun pe două sau mai multe planuri suprapuse. Direcţia fibrelor paralele între ele dintr-un plan este perpendiculară pe direcţia fibrelor din planul următor. Fibrele elastice sunt rare. Celulele conjunctive se remarcă între planurile suprapuse, de aceea forma lor este neregulată, luând aspectele asemănătoare unor litere de alfabet (T, Z, Y).

15.3.2. Inervaţia motorie a muşchiului scheletic (placa motorie)

Neuronul motor împreună cu fibrele musculare pe care le inervează formează o *unitate motorie*. Numărul fibrelor musculare scheletice inervate de un singur neuron variază în funcţie de tipul de muşchi. În general, cu cât mişcările sunt mai fine, cu atât numărul fibrelor musculare inervate de un neuron motor este mai mic şi invers. Spre exemplu, în muşchii extrinseci ai globilor oculari fiecare fibră musculară este inervată de un axon (*unitate motorie mică*), iar în muşchii majori ai membrelor, *un singur axon* inervează 1500-2000 de fibre musculare (*unitate motorie mare*). Este un exemplu tipic de *sinapsă neuro-efectoare*, sinapsă chimică, excitatorie, colinergică. Pe măsură ce axonul se apropie de fibrele musculare, ramificaţiile sale îşi pierd teaca de mielină, dar rămân acoperite de o continuare a celulelor Schwann şi se termină cu *„butoni”*, aşezaţi într-o depresiune pe suprafaţa fibrei musculare scheletice, numită *depresiune sinaptică* (*jgheab sinaptic*).

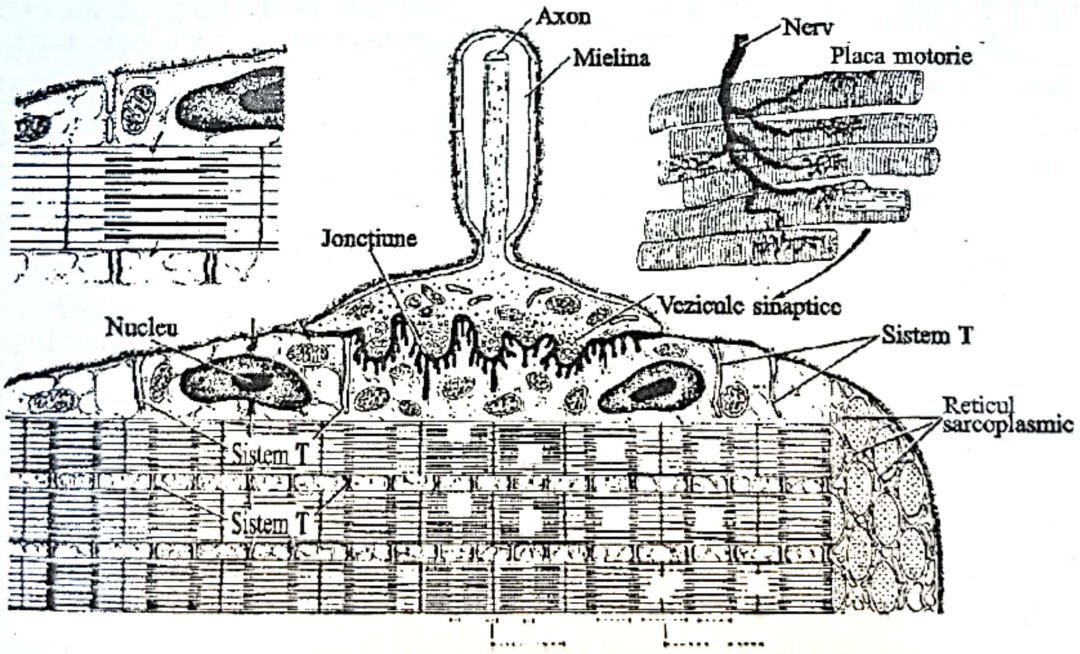

Fig. 15.13. Ultrastructura plăcii motorii şi mecanismul contracţiei
(Junqueira şi colab., 1998)

Scanned with OKEN Scanner

Placa motorie cuprinde în structura sa două componente: *a) componenta presinaptică* ce aparţine axonului neuronului care se termină pe rabdocit sub formă de *buton terminal; b) componenta postsinaptică* reprezentată de sarcolema rabdocitului (fig. 15.13).

În momentul în care fibra nervoasă care inervează muşchiul, abordează fibra musculară striată de tip scheletic, pierde teaca de mielină. Teaca Henle se continuă cu endomisium (ţesutul conjunctiv al sarcolemei), iar teaca Schwann realizează joncţiuni cu membrana plasmatică a fibrei musculare striate.

a) Componenta presinaptică. Butonul terminal are o ultrastructură tipică pentru o presinapsă, conţinând numeroase mitocondrii (care ocupă 13-17 % din volumul butonului terminal) şi câteva sute de mii de *vezicule sinaptice* (cca. 1000/ μm^3), cu diametrul de 40-50 nm, în care este stocată *acetilcolina,* mediatorul chimic al plăcii motorii.

Membrana presinaptică este un traductor electrochimic care converteşte semnalul electric (potenţialul de acţiune propagat) într-un semnal chimic şi eliberează acetilcolina în fanta sinaptică. O cuantă de acetilcolină corespunde la 12000-20000 de molecule de acetilcolină, cât conţine o veziculă sinaptică.

b) Componenta postsinaptică este caracterizată printr-o configuraţie specială ultrastructurală şi o compoziţie moleculară particulară a sarcolemei, care formează *membrana postsinaptică.* De asemenea, sarcoplasma imediat adiacentă conţine numeroşi nuclei „veziculoşi", mai multe mitocondrii şi aglomerări locale de ribozomi şi reticul endoplasmic rugos.

Sarcolema prezintă la acest nivel numeroase invaginări, prin care se realizează creşterea suprafeţei receptoare postsinaptice, în care sunt localizaţi *receptorii pentru acetilcolină* (cu o densitate de 15000-20000/μm^2). Receptorul pentru acetilcolină este un *pentamer proteic*, alcătuit din *două subunităţi alfa* şi *câte una beta, gamma* şi *delta.* Aceste cinci polipeptide componente ale receptorului sunt dispuse în sarcolemă ca proteine transmembranale, integrale.

În membrana postsinaptică este localizată şi *acetilcolinesteraza.* Acetilcolina şi acetilcolinesteraza reprezintă *markerii* funcţionali ai membranei postsinaptice, care fac din acest sector al sarcolemei un microdomeniu cu alcătuire moleculară deosebită de restul sarcolemei. Membrana postsinaptică este un traductor chemo-electric care transformă mesajul chimic al acetilcolinei într-un semnal electric. Cuante unice de acetilcolină sunt descărcate spontan şi continuu din presinapsă şi produc mici depolarizări ale membranei presinaptice. Sosirea unui impuls nervos în presinapsă descarcă sincron cca 100 de cuante de acetilcolină, ceea ce corespunde la cca. 2 milioane de molecule de acetilcolină care traversează *fanta sinaptică* şi produc potenţialul propriu-zis de placă motorie. Aceasta, atingând o valoare-prag, declanşează *unda de depolarizare* ce se propagă în toată sarcolema

Scanned with OKEN Scanner

şi apoi în interiorul fibrei musculare prin *sistemul T*, provocând eliberarea ionilor de Ca^{2+} din cisternele sistemului L. Ionii de Ca^{2+} se cuplează cu T_C - *troponina C*, realizându-se schimbarea poziţiei *tropomiozinei* şi astfel devine posibilă interacţiunea actinei cu miozina.

15.3.3. Inervaţia senzitivă a muşchiului scheletic (fusul neuromuscular)

Muşchii scheletici conţin numeroase terminaţii senzitive, unele dintre ele fiind simple terminaţii amielinice, dispuse spiralat în jurul fibrelor musculare, în timp ce altele sunt formaţiuni cu o organizare complexă şi specifică şi se numesc *fusuri neuromusculare.*

Fusul neuromuscular (fig. 15.14) are formă ovoidă, alungită, cu dimensiunile aproximative 1-3 mm lungime şi 0,2 mm grosime, şi constă dintr-o *capsulă conjunctivă,* care acoperă câteva fibre musculare striate, modificate, asociate cu terminaţii nervoase senzitive şi motorii.

Fibrele musculare din fusul neuromuscular (din interiorul capsulei) sunt denumite *fibre intrafusale,* tocmai pentru a fi deosebite de restul fibrelor musculare din muşchiul respectiv, denumite *fibre extrafusale.* Numărul de fibre intrafusale variază între 5-20, obişnuit 5-10.

Porţiunea mijlocie a fibrelor intrafusale nu este striată, datorită absenţei locale a miofibrilelor, deci este necontractilă.

Într-o fibră musculară intrafusală se descriu trei zone: o zonă centrală (*ecuatorială*) şi două zone ce se îngustează spre extremităţile numite *zone polare.*

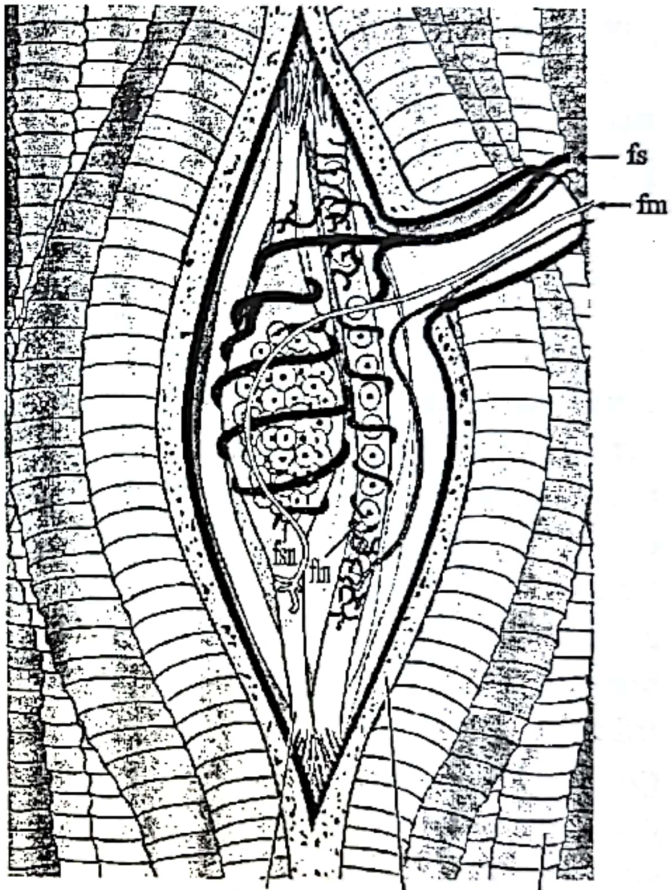

Fig. 15.14. Fusul neuromuscular: fsn-fibre cu sac nuclear; fln-fibre cu lanţ nuclear; fs-fibră senzitivă; fm-fibră motorie *(Junqueira şi colab., 1998)*

După structura porţiunii ecuatoriale, fibrele intrafusale sunt de două feluri: fibre cu *sac nuclear* şi fibre cu *lanţ nuclear.*

Scanned with OKEN Scanner

Fibrele cu sac nuclear sunt mai groase, prezentând în regiunea centrală aglomerări de 140-150 nuclei, care umflă fibra.

Fibrele cu lanț nuclear sunt mai subțiri și prezintă nuclei așezați în monom în axul fibrei.

Dispozitivul nervos cuprinde elemente receptoare și elemente motorii.

Inervația senzitivă este reprezentată de *dendritele* neuronilor senzitivi din ganglionii rahidieni, care străbat capsula în regiunea ecuatorială, pierd teaca de mielină, se ramifică și se înfășoară în jurul fiecărei fibre fusale (*dispoziție în spirală*) și au rol tensioreceptor.

Inervația motorie. Prin capetele fusului, pătrund în interiorul acestuia, *axonii* neuronilor motori gamma din coarnele ventrale ale măduvei rahidiene și realizează cu fibrele intrafuzale în cele două zone polare, sinapse neuro-musculare (*plăcuțe motorii*).

Rolul acestor terminații motorii este să regleze sensibilitatea fusului neuromuscular la întindere. Descărcările din neuronii gamma contractă porțiunile polare ale fibrelor intrafuzale, crescând sensibilitatea porțiunilor ecuatoriale la întindere.

15.4. Tendoanele

În structura tendoanelor intră *țesutul conjunctiv tendinos*, în care predomină fibrele de colagen, care se concentrează în coloane tendinoase. Este un țesut conjunctiv cu predominanța fibrelor, format din *fibre de colagen* asociate în mănunchiuri, printre care se remarcă rare *fibre elastice* așezate în rețea și *celule conjunctive* denumite *tenocite*. Toate aceste elemente sunt unite printr-o substanță fundamentală foarte redusă. *Molecula de colagen* este lungă de aproximativ 280-300 nm și are un diametru de 1,5 nm. Ea este formată din trei lanțuri polipeptidice, numite lanțuri alfa, răsucite helicoidal, unul în jurul celuilalt, ca firele într-o frânghie. Molecula de colagen realizează în mediul extracelular *microfibrile (protofibrile)* cu diametrul de 10-20 nm, ce prezintă o alternanță regulată de benzi clare și întunecate. Microfibrilele se grupează formând *fibrilele de colagen* groase de 0,2-0,5 μm. Acestea se asociază în număr diferit și realizează *fibrele de colagen*, cu grosimea variabilă de 1-20 μm.

În secțiune longitudinală prin tendon se observă mănunchiurile de fibre de colagen organizate în coloane paralele. Tenocitele alipite acestor coloane se remarcă numai prin nucleii lor colorați intens bazofil, așezați perechi în șiruri paralele. Substanța fundamentală este foarte redusă și apare în spațiile dintre coloanele de fibre conjunctive, colorată în roz (fig. 15.15). În secțiune transversală, se remarcă mănunchiurile de fibre de colagen secționate transversal, care se grupează în coloane cu aspect punctiform. Tenocitele au formă stelată cu prelungiri ce înconjură mănunchiurile de fibre de colagen. Datorită aspectului lor în formă de „aripi”,

Scanned with OKEN Scanner

tenocitele sunt denumite celule *aliforme.* Substanța fundamentală este foarte redusă și ocupă spațiile înguste dintre fibre și celule. Mănunchiurile de fibre sunt grupate în unități structurale ce poartă denumirea de *tendoane simple* sau *tendoane primare.* Acestea se asociază formând *tendonul compus* sau *tendonul secundar.* Tendonul ca organ este format din asocierea mai multor tendoane secundare și este învelit la periferie de o teacă de țesut conjunctiv lax, denumită *epitenonium.* În interiorul organului, fiecare tendon secundar este învelit de o pătură de țesut conjunctiv lax, denumită *peritenonium,* iar fiecare fascicul primar ce intră în structura tendonului secundar este separat de celelalte prin țesut conjunctiv lax, numit *endotenonium.* Vasele și nervii se remarcă numai în *epi-, peri-* și endotenonium, nu pătrund în interiorul fasciculului.

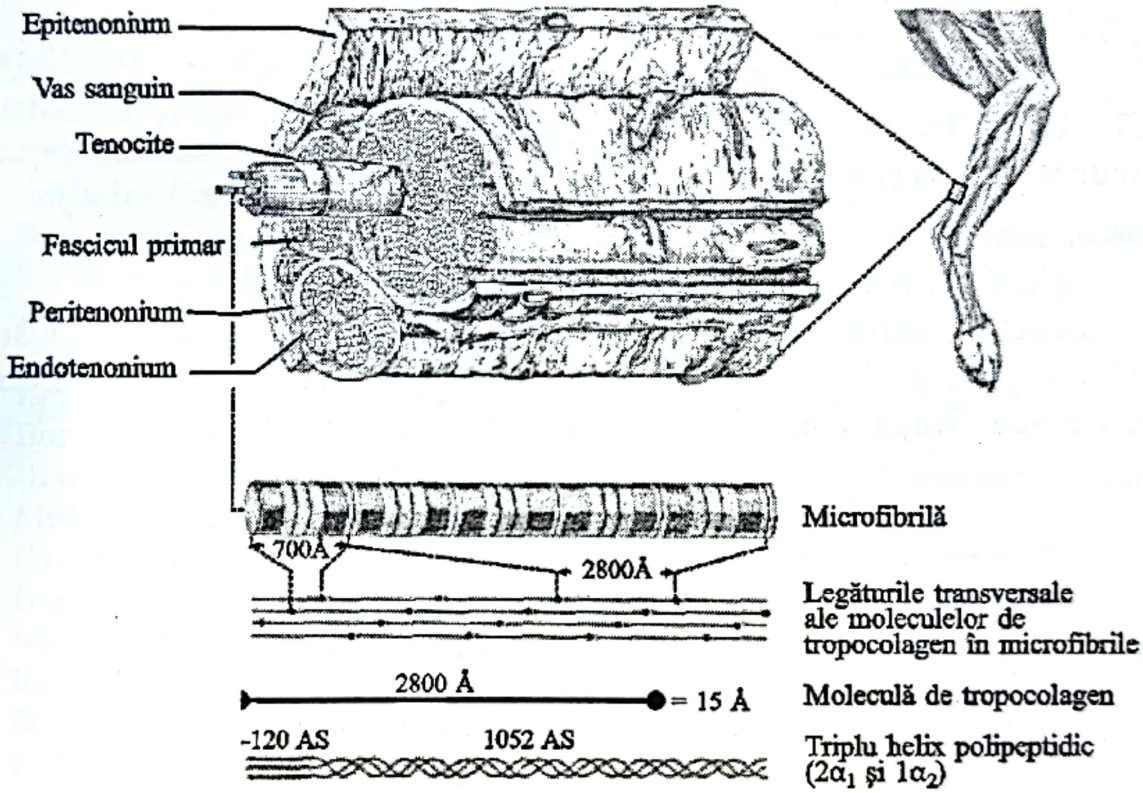

Fig. 15.15. Structura tendonului *(Liebich și colab., 1999)*

Peritenoniumul (țesut conjunctiv inervat și vascularizat) conține, de asemenea, numeroși corpusculi senzitivi (Golgi, Vater-Pacini), mai bogați la locul de unire al mușchiului cu tendonul. Prezența corpusculilor este corelată cu sensibilitatea reflexă a tendoanelor.

În unele tendoane, teaca externă este formată din două foițe conjunctive, una fixată pe tendon și alta pe structura învecinată, iar între ele se găsește o cavitate tapetată cu mezoteliu, ce conține un lichid sinovial format din apă, proteine, glicozaminoglicani și ioni. Acesta lubrifiază cavitatea, permițând mișcări de

Scanned with OKEN Scanner

alunecare a tendonului în teaca sa. Tendonul este lipsit de vase, hrănindu-se prin difuziune. El primeşte filete nervoase terminale. Tendonul face legătura dintre muşchi şi os, inserându-se cu unul din capete pe os, iar cu celălalt capăt fiind legat de muşchi prin *joncţiunea miotendinoasă*. La realizarea joncţiunii miotendinoase contribuie compuşi ai matricei extracelulare din tendon şi din muşchi (fibronectina, diferite tipuri de colagen, laminina, acetilcolinesteraza, heparan-sulfaţii, compuşi ai endomisiumului).

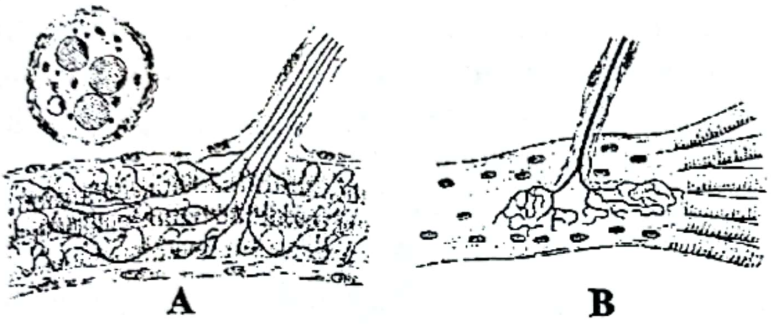

Fig. 15.16. Fusul neuromuscular (A) şi fusul neurotendinos (B)

Inervaţia senzitivă a tendoanelor se realizează prin receptorii sensibilităţii profunde *(proprioreceptorii)*. Aceştia asigură controlul poziţiei şi mişcărilor corpului, formarea reflexelor inconştiente. Sunt întâlniţi în muşchi, tendoane, capsulele articulare: *a) fusurile neuromusculare* (vezi 15.3.3) şi *b) fusurile neurotendinoase* (fig. 15.16).

Fusurile neurotendinoase, situate în vecinătatea inserţiilor musculotendinoase, sunt structuri încapsulate asemănătoare fusurilor neuromusculare. În axul fusului se evidenţiază fibre de colagen orientate longitudinal, între care se remarcă ramificaţia terminală nervoasă. Sunt *tensioreceptori*.

Scanned with OKEN Scanner

BIBLIOGRAFIE

1. **Alamargot J.** – Manuel d'anatomie et d'autopsie aviaires. Editions Du Point Vétérinaire Maissons-Alfort, Paris, 1982.
2. **Alberts B., Bray D., Lewis J., Raff M., Roberts K., Watson D. J.** – Molecular biology of the cell. 3-ed. Garland Publishing Inc., New York, London, 1994.
3. **Alberts B., Brady, D., Lewis, J., Raff, M., Roberts, K., Watson D.J.** – Molecular Biology of the cell. Garland Publishing Inc. New York – London, 1983.
4. **Angelescu V.** – Embriologie normală şi patologică, Editura Academiei R.S.R., Bucureşti, 1983.
5. **Ardelean V.** – Reproducţia animală, Ed. Agroprint, Timişoara, 1998.
6. **Austin C. R., Short E. V.** – Reproduction in mammals, Editura Cambridge, 1972.
7. **Austin C. R.** – Fecundaţia, Editura Agro-Silvică, Bucureşti, 1982.
8. **Bacha J. Jr., Wood L. M.** – Color atlas of veterinary histology. Lea and Febiger, Beckembaum, 1990.
9. **Baciu I.** – Fiziologie, Ed. Did. şi Ped., Bucureşti, 1977.
10. **Bankroft J. D., Stevens A.** – Theory and practice of histology, 2-nd ed. Churchill Livingstone, 1990.
11. **Banks W. J.** – Applied veterinary histology, 3-rd Edition. Williams Wilkins Baltimore, London, Los Angeles, Sydney, 1992.
12. **Bareliuc Lucia, Neagu Natalia** – Embriologie umană, Editura Medicală, Bucureşti, 1977.
13. **Bareliuc Lucia, Neagu Natalia** – Elemente de embriologie comparată, Editura Medicală, Bucureşti, 1981.
14. **Barrit G. J.** – Communication within animal cell. Oxford Univ. press, 1992.
15. **Bâră C.** – Imunologie fundamentală. Ed. Medicală, Bucureşti, 1996.
16. **Bâră C.** – Esenţial de imunologie. Ed. Bic ALL, Bucureşti, 2002.
17. **Benga Gh.** – Biologie celulară şi moleculară, Ed. Dacia, Cluj-Napoca, 1985.
18. **Bogdan A., Bistriceanu M., Majina C.** – Reproducţia animalelor de fermă, Editura Scrisul românesc, Craiova, 1981.
19. **Bogdan A. T., Târnoveanu I., Salanţiu Dorina** – Fertilitatea, natalitatea şi prolificitatea în zootehnie. Vol. I, Editura Dacia, Cluj-Napoca, 1984.
20. **Bogdan A. T., Mantea Şt., Bogdan Dorina** – Tratat de reproducţie şi însămânţări artificiale la suine. Editura Tehnică Agricolă, Bucureşti, 1999.
21. **Boitor I.** – Reproducţia normală şi patologică la taurine, Ed. Dacia, Cluj-Napoca, 1977.
22. **Boitor I.** – Endocrinologia reproducţiei la animalele de fermă, Editura Ceres, Bucureşti, 1979.
23. **Boitor I.** – Fiziologia şi fiziopatologia reproducţiei la animalele de fermă, Ed. Ceres, Bucureşti, 1985.

Scanned with OKEN Scanner

106. **Cotea C.** – Dinamica celulei beta-FSH din adenohipofiza ovinelor femele în proestrus. Seminarul "Tehnologia, reproducția și patologia animalelor de fermă", p. 357 – 362, Cluj-Napoca, 17 – 18 mai, 1985.
107. **Cotea C.** – Histological and histochemistry aspects of the hypotalamo-hypophyso-ovarian axis with metestrus sheep (*Ovie aries*). Lucr. șt. Inst. Agr. Iași, II, Zoot. Med. Vet., p. 61 – 62, 1985.
108. **Cotea C., Costandache I., Axente D. F.** – Aspectele morfologice și histochimice ale etapelor foliculogenezei în ovarul suinelor femele. Seminarul "Tehnologia, reproducția și patologia animalelor de fermă", p. 123 – 128, Cluj-Napoca, 17 – 18 mai, 1985.
109. **Cotea C., Costandache I., Axente D. F., Dimitriu V.** – The dynamics of LH-gamma cell in the adenohypophysis of estrus large with sows at age 170 – 285 days. Lucr. șt. Inst. Agr. Iași, II, Zoot. Med. Vet., p. 59 – 60, 1985.
110. **Cotea C., Costandache I., Axente D. F., Dimitriu V.** – Contribuții la cunoașterea morfologiei și histochimiei foliculogenezei din ovarul suinelor femele din rasa Marele alb. Cercet. agr. în Moldova, 4 (72), p. 123 – 126, 1985.
111. **Cotea C., Mandeal M.** – Unele aspecte histologice și histochimice ale glandelor planului cutanat nazolabial la taurine. Seminarul "Ameliorarea, tehnologia și patologia rumegătoarelor", p. 205 – 212, Cluj-Napoca, 19 – 20 iunie, 1986.
112. **Cotea C.** – Dinamica celulei beta-FSH în adenohipofiza taurinelor femele în proestrus. Seminarul "Ameliorarea, tehnologia și patologia rumegătoarelor", p. 199 – 204, Cluj-Napoca, 19 – 20 iunie, 1986.
113. **Cotea C., Crețu P., Axente D. F., Crețu Doina, Dimitriu V.** – Dinamica celulei beta-FSH din adenohipofiza suinelor femele în proestrus din rasa Landrace în vârstă de 150 – 280 zile. Lucr. șt. Inst. Agr. Iași, II, Zoot. Med. Vet., p. 75 – 76, 1986.
114. **Cotea C., Coman I., Radu -Tudorache Gr., Todireanu D., Alexa M., Rizac V., Andrișan V., Aionesei C.** – Răspunsul endocrin al găinilor de reproducție la acțiunea aeroionilor negativi. Lucr. șt. Inst. Agr. Iași, II, Zoot. Med. Vet., p. 77 – 78, 1986.
115. **Cotea C., Coman I., Radu-Tudorache Gr., Todireanu D., Alexa M., Rizac V., Andrișan V., Aionesei C.** – Unele aspecte morfologice și histochimice în hipofiza, tiroida și suprarenala găinilor de reproducție supuse unui regim artificial de ionizare negativă a aerului. Seminarul "Actualități în tehnologia și patologia animalelor domestice", p. 157 – 160, Cluj-Napoca, 18 – 19 iunie, 1987.
116. **Cotea C., Coman I., Radu-Tudorache Gr., Rizac V., Rusu Mariana, Alexa M., Andrișan C.** – Morfologia și histochimia unor glande endocrine la tineretul cunicul crescut în atmosferă îmbogățită în aeroioni negativi. Seminarul "Actualități în tehnologia și patologia animalelor domestice", p. 161 – 164, Cluj-Napoca, 18 – 19 iunie, 1987.

Scanned with OKEN Scanner

De ce *„Histologie specială”*? Pentru faptul că este o abordare modernă a structurilor de microscopie optică și electronică, în corelație cu particularitățile funcționale ale fiecărui organ. În acest context, lucrarea își propune acoperirea cu material informațional sistematizat de histologie, conform cerințelor moderne ale disciplinelor morfologice, prin raportarea la ilustrarea cu imagini demonstrative ale structurilor organelor. La realizarea cărții s-a încercat în premieră înlocuirea formei clasice de prezentare structurată pe paragrafe de text continuu, cu expunere prin scheme sugestive la fiecare capitol, ce facilitează reținerea aspectelor esențiale de cei interesați.

Scanned with OKEN Scanner